PER IL XXV ANNO

DELL'INSEGNAMENTO CHIRURGICO

DI

FRANCESCO DURANTE

NELL'UNIVERSITÀ DI ROMA

XXVIII FEBBRAIO MDCCCXCVIII

VOLUME SECONDO.

ROMA
SOCIETÀ EDITRICE DANTE ALIGHIERI

MDCCCXCVIII

RD11 P41
Columbia University Q
in the City of New York V.2
College of Physicians and Surgeons

Library

Digitized by the Internet Archive
in 2010 with funding from
Open Knowledge Commons

http://www.archive.org/details/perilxxvannodell02ales

PER IL XXV ANNO

DELL'INSEGNAMENTO CHIRURGICO

DI

FRANCESCO DURANTE

NELL'UNIVERSITÀ DI ROMA

XXVIII FEBBRAIO MDCCCXCVIII

VOLUME SECONDO.

ROMA
SOCIETÀ EDITRICE DANTE ALIGHIERI

MDCCCXCVIII

Med.
23-29005

PROPRIETÀ LETTERARIA ED ARTISTICA RISERVATE

RD11
P41
Q
v. 2

(8287) Roma, Tip. Enrico Voghera.

SCRITTI AUGURALI

RACCOLTI E PUBBLICATI

PER CURA DEI SEGRETARI DEL COMITATO ESECUTIVO

Prof. R. ALESSANDRI, Prof. D. B. RONCALI,

Prof. O. MARGARUCCI.

INDICE DEL VOLUME SECONDO

I. — A. Caselli. - Le resezioni nel trattamento della tubercolosi del piede . . . . . *Pag.* 1
II. — A. Catterina. - Cisti dentifera multiloculare . . . . . » 25
III. — G. Tusini. - Sopra alcune varietà di endoteliomi . . . . » 85
IV. — G. D'Urso. - Sulla ictiosi dell'utero . . . . . » 147
V. — G. Muscatello. - Di un microrganismo piogeno per il coniglio » 159
VI. — P. Postempski e E. Sciamanna. - Estirpazione bilaterale del ganglio cervicale superiore del simpatico nell'epilessia . » 185
VII. — A. D'Antona. - Il processo flogistico e la sua patogenesi . » 219
VIII. — G. Mingazzini. - Osservazioni cliniche ed anatomo-patologiche relative all'ematomielia . . . . . » 247
IX. — E. Burci. - Contributo allo studio dell'actinomicosi umana. » 275
X. — R. Binaghi. - Sull'ernia epigastrica. . . . . » 289
XI. — A. Maugeri Roméo. - La epicistotomia quale operazione preliminare per la restaurazione dell'uretra della donna . . » 329
XII. — C. Ghillini. - La patogenesi delle deformità ossee . . . . » 344
XIII. — R. Agostinelli. - Una tracheotomia a mia figlia . . . . » 351
XIV. — V. Cozzolino. - Note biologiche sul bacillus mucosus ozenae e sua terapia sperimentale . . . . . » 361
XV. — E. Benvenuti. - Tumori del midollo spinale, contributo clinico e anatomo-patologico . . . . . » 375
XVI. — P. Ferrari. - Contributo alle plastiche della faccia e specialmente della guancia . . . . . » 433
XVII. — L. De Sanctis. - Sull'idrocefalo congenito . . . . . » 445
XVIII. — G. Parlavecchio. - Nuovo metodo per le enteroanastomosi laterali e nell'asse e per le gastro-e le colecisto-enterostomie » 469
XIX. — U. Rossi. - Sopra un caso di sarcoma dell'ovaio. . . . . » 483
XX. — A. Boari. - Innesto dell'uretere sull'intestino . . . . . » 497
XXI. — L. Bonomo. - Le varietà anatomiche della mastoide in rapporto alle applicazioni chirurgiche. . . . . » 507
XXII. — G. Pascale. - Innesti ossei . . . . . » 533
XXIII. — F. Rho. - Organizzazione del servizio chirurgico sulle navi da guerra durante il combattimento . . . . . » 563
XXIV. — F. Spadaro. - Sulla mancanza dei genitali interni nella donna » 583

I.

Prof. Dott. AZZIO CASELLI

Direttore dell'Istituto Chirurgico della R. Università di Genova

LE RESEZIONI

NEL

TRATTAMENTO DELLA TUBERCOLOSI DEL PIEDE.

LE RESEZIONI
NEL TRATTAMENTO DELLA TUBERCOLOSI DEL PIEDE

Francesco Durante, nell'era nuova dell'antisepsi, fu dei primi chirurgi che richiamarono l'attenzione sui buoni risultati che offriva l'enucleazione delle piccole ossa del piede nel trattamento delle diverse forme di osteomielite di origine tubercolare. Aperto il nuovo campo alla chirurgia conservatrice e per l'impulso specialmente del Volkmann, del Langenbeck e dell'Ollier, entrata nella pratica la resezione delle ossa nella continuità, si passò alla resezione delle articolazioni grandi e piccole ottenendo risultati splendidi che segnarono un indirizzo nuovo nel trattamento della tubercolosi chirurgica. È ben noto sotto quali forme si manifesti questa infezione specifica nelle diverse regioni del piede. Nel maggior numero dei casi abbiamo innanzi a noi vere e proprie osteo-artriti multiple nelle quali ossa ed articolazioni partecipano alla lesione, senza che si possa con chiarezza giudicare quale dei due elementi sia stato primitivamente attaccato. Le ossa sono tanto piccole e le articolazioni in tale stretto rapporto fra di loro, che riesce anche difficile determinare i limiti del focolaio che, per la distribuzione anatomica stessa della parte, può subdolamente propagarsi lontano dal punto che è evidente al chirurgo. Da questo fatto avviene che il pratico il quale guidato da dati obiettivi si accinge ad una operazione limitata può in seguito, durante l'atto operativo, essere portato a modificare

radicalmente il suo piano di operazione e adattare nel momento istesso quanto gli consiglia il vantaggio dell'infermo a quanto gli permettano i rapporti anatomici delle parti ammalate.

Gl'innumerevoli processi operativi esistenti nella medicina operatoria hanno la loro origine nella massima parte in un errore di diagnosi, e tale è la confusione che da ciò sorge che i giovani operatori trovandosi innanzi a lesioni tubercolari del piede, sono il più delle volte imbarazzati nella scelta di un atto operativo adattato a quella determinata lesione. Gli errori che fortunatamente appartengono ormai ad una chirurgia del passato erano in essenza due. In taluni casi il chirurgo era troppo radicale ricorrendo alle operazioni tipiche, disarticolando il piede o applicando il processo osteoplastico del Pirogoff quando una piccola resezione atipica avrebbe dato migliore risultato; ottenevano così di togliere per sempre il grave pericolo della recidiva ma la funzione profondamente lesa non veniva ripristinata. In altri si asportava entro limiti ristretti il focolaio osteomielitico lasciando una cavità che veniva riparata lentamente da granulazioni poco vitali che preparavano un terreno adatto alla riproduzione del processo mantenendo la funzione relativamente integra. Le grandi resezioni atipiche vennero a compensare questi due errori opposti ma che portavano a risultati non meno fatali. Senza leggi prestabilite e basate soltanto sulla estensione del morbo e sull'importanza degli elementi rimasti vitali si crearono tutti quei processi che vanno sotto il nome di Langenbeck, di Ollier, di Schede, di Mikulicz, che nelle diverse lesioni del piede non tendono che ad asportare tutto il tessuto osseo od articolare attaccato dalla tubercolosi, mantenendo nello stesso tempo una funzione buona dell'organo.

Ollier andò più innanzi, volle conservare periostio e capsula articolare per provvedere alla rigenerazione dell'osso asportato. Non si può negare a questo metodo una genialità

assoluta e non gli si possono negare i vantaggi grandi che porta ristabilendo nel modo più completo la funzione, ma secondo le esperienze mie, soltanto quando la lesione sia limitata alle parti centrali dell'osso noi possiamo permetterci di conservare tessuti tanto facili ad essere attaccati dalla tubercolosi recidiva.

L'idea moderna quindi guadagna il campo della pratica e alle operazioni radicali, alle economiche e a quelle cui prende il sopravvento l'arte e l'estetica, sorge con tutti i vantaggi l'applicazione delle grandi resezioni che si basano sopra un concetto che *a priori* sembrerebbe paradossale. Si devono asportare colle parti ammalate tanti tessuti sani quanto sia necessario a portare a mutuo contatto diretto le superfici cruentate e a dare all'organo la forma più possibilmente adatta alle necessità della funzione fisiologica. Data questa formula s'intende come le grandi operazioni tipiche vengano ristrette ai casi speciali in cui tutte le ossa e le articolazioni escluse dalla linea d'incisione distale siano ammalate e inutili e che le resezioni parziali, economiche e sottoperiostee non vengono concesse che nel caso in cui per disposizione anatomica non si ottengano le condizioni precedentemente accennate. Alla moderna idea delle resezioni io ho adattato il trattamento della tubercolosi delle ossa e delle articolazioni del piede, e, accennando ai diversi metodi e ai soli che io credo adattare alla mia pratica, io non voglio accennare a cose nuove ma, soltanto tracciare una via che il giovane che entra nell'agone chirurgico possa seguire serenamente senza confondersi nel caos dei processi innumerevoli, ingegnosi, ma la più parte speciali, che indica la moderna medicina operatoria.

Nella tubercolosi delle ossa e delle articolazioni delle dita del piede io asporto *in toto* i tessuti al di sotto de' comuni tegumenti praticando un taglio unilaterale che mi permetta di conservare tutti quegli elementi che sono necessari alla successiva funzione e pongono la cicatrice in

un luogo che non arreca disturbi alla deambulazione. Questo sta in istretto rapporto collo stato dei tegumenti, chè se anche le parti molli superficiali sono ammalate o per ulcere tubercolari semplici o tubolari nella massima parte dei casi l'amputazione delle dita s'impone pel beneficio del malato. Lo stato del sistema tegumentario ha una importanza assoluta nella determinazione del processo operativo in tutte le regioni del piede e mano mano accenneremo a questo fattore che spesso ci guida nella indicazione terapeutica. Quando i metatarsi sono ammalati con o senza coesistenza di lesione delle prime ossa del tarso e del metatarso io ricorro ad un processo che applicai nel 1886 e comunicai all'Accademia medica di Genova chiamandolo tarsometatarsectemia lineare. Questo processo consiste nell'asportazione di tutta una fila di ossa entro due linee parallele e al raffrontamento successivo delle superfici delle ossa cruentate esattamente combaciantesi come due superfici di una frattura trasversa completa. Le indicazioni per questo atto operativo sono nei casi di affezione tubercolare del metatarso o di questo con comitanza di lesione dei cuneiformi e del cuboide od anche dello scafoide colla porzione più anteriore dell'astragalo del calcagno. In questi casi se seni fistolosi ne esistono essi prediligono il dorso del piede e più specialmente il bordo esterno e l'interno; questa condizione s'accorda perfettamente colla via per la quale noi attacchiamo lo scheletro dell'organo. Una prima volta io feci una incisione ad S illiaca sul dorso del piede, scopersi tendini e fascio nerveo vascolare che sollevai conservandoli integralmente ed asportai tutta una porzione corrispondente ai cuneiformi ed al cuboide. In seguito io modificai il processo portando due incisioni (fig. 1) laterali parallele correnti lungo i due bordi del piede e staccando tutte le parti molli della faccia plantare e della faccia dorsale entro i limiti della sezione che io volevo asportare e passando sotto i tessuti con una piccola sega, portai via il tratto

osseo entro due linee parallele a livelli diversi come segnano le linee segettate 1, 2 e 3 a seconda della ampiezza della lesione.

Fig. 1.

Brevemente accenno alla storia de' due casi da me trattati:

Osservazione I. — Ferrero Emilio di Carlo nato a Genova. All'età di 6 anni per malattia lenta dell'apparecchio digerente fu degente all'ospedale per un anno. A sette anni riporta una contusione grave alla regione dorsale del piede destro. Tumefazione della parte, dolore, limitazione ne' movimenti. Cure di vario genere inefficaci. Entra in Clinica il 26 maggio 1886 e viene fatta la diagnosi di osteosinovite delle articolazioni tarsotarsee del piede destro probabilmente di natura tubercolare. Condizioni generali deperite. — Incisione dorsale in corrispondenza della regione mediotarsica; spostamento dei tendini; incisione anteriore e posteriore fra cui si comprendono le ossa del tarso ammalate. — Si asportano scafoide, piccola porzione dell'astragalo, tre cuneiformi, piccola parte del primo metatarso, parte del cuboide colla testa del 5°. Decorso: guarigione completa e rapida e miglioramento nelle condizioni generali. Ammalato fu riveduto nel 14 febbraio 1897, condizioni ottime.

Mediazione:	Piede destro operato	Piede sinistro.
Dalla linea bimalleolare all'estremità del 2° dito	mm. 17 ½	mm. 19 ½
» » al punto medio della metatarso falangica	» 12	» 14
Dal malleolo interno alla tuberosità della piccola falange dell'alluce	» 11	» 13
Dal malleolo esterno alla radice del 5° dito	» 11	» 13
Lunghezza totale del piede misurato nella superficie plantare	» 21 ½	» 23 ½
Distanza fra i due malleoli	» 10	» 10
» fra la radice dell'alluce e quella del 5° dito	» 11	» 11

Osservazione II. — F. S. di Cogoleto di anni due entra in Clinica il 6 marzo 1894. Senza causa nota si venne sviluppando da otto mesi una tumefazione alla regione dorsale del piede sinistro accompagnata da arrossamento della cute e da dolore con impossibilità alla deambulazione: Diagnosi. Osteosinovite fungosa delle piccole articolazioni del tarso. Operazione: Tarsectomia lineare praticando due incisioni laterali; furono asportati i tre cuneiformi, parte del cuboide mediante due linee parallele sistemando successivamente le parti ossee cruentate. Decorso: sempre apiretico, il 26 maggio viene licenziato guarito. Riveduto nell'estate 1897, si riscontra ottima la funzionalità della parte operata.

Questo metodo che s'accorda colla tarsectomia totale dell'Ollier ha senza dubbio molti vantaggi: oltre a essere conservativo per ciò che riguarda la funzionalità dell'arto è radicale riguardo al trattamento delle parti ammalate. La guarigione si ha rapidissima ed in ambedue i casi potei ottenere una riparazione per prima, quanto cioè di più utile possa desiderarsi e fino ad ora assai raramente siasi ottenuto. L'accorciamento del piede è limitato, onde io consiglio questo metodo e lo applico anche ne'casi in cui uno solo delle ossa del metatarso e della prima fila del tarso sia ammalato. La data dell'operazione ed il decorso fino ad oggi, che segna un periodo di dodici anni senza alcuna recidiva, mostra altresì quanto sia vera la tesi che sostengono molti chirurgi moderni: essere la tubercolosi chirurgica guaribile col trattamento operativo. In casi identici in talune scuole d'Italia e all'estero si ricorre frequentemente all'operazione di Catterina-Obalinski, e secondo i casi pubblicati, i risultati fino ad ora ottenuti sarebbero buoni per la massima parte. Per esperienza mia posso citare casi felicemente trattati con tale metodo in tubercolosi del carpo ove io non esitai ad applicarlo, ma finora io non credetti di tentarne la prova nelle affezioni del tarso perchè non posso escludere la possibilità di disturbi cagionati specialmente dalla cicatrice plantare e dal taglio de' nervi e de' vasi come non posso ammettere che con tale atto operativo si tolga l'inconveniente degli spazii vuoti cui abbiamo già ripetutamente accennato.

Quando le ossa del tarso anteriore sono ammalate e risparmiate sono le parti molli del piede io consiglio l'operazione del Bardenheuer che permette di operare tutto il campo della lesione conservando intatte le funzioni o le modificazioni di Bruns e di Hefelreich. Quando sia ammalata l'articolazione tibio astragalea con concomitanza di lesioni de' capi articolari e del calcagno procedo alla resezione col metodo di Albanese o col taglio trasverso di Kocher che con una incisione molto semplice dà agio a resecare i capi articolari nei limiti dovuti. Ma la tubercolosi in taluni casi attacca oltre che alle fila delle ossa anteriori e all'articolazione tarso tarsea e tibio astragalea anche il calcagno entro limiti diversi. I seni fistolosi che vanno al focolaio osteomielitico si aprono generalmente o al lato esterno o all'interno del piede di modo che pianta e dorso generalmente si presentano relativamente sani. Dati i confini della lesione pel passato e tuttora, in molti istituti chirurgici d'Italia, l'intervento che verrebbe consigliato sarebbe l'amputazione del piede ed il processo ostroplastico del Pirogoff e del Syme. Nel mio istituto furono studiati ed operati diversi infermi che presentavano gravità tutta speciale per ciò che riguardava l'estensione della lesione sulla articolazione tibio astragalea nell' astragalo e nello scafoide. In questi casi riguardanti generalmente individui giovani ripugnava ricorrere alla amputazione del piede per le condizioni disagevoli in cui lascia gl' infermi e non era applicabile l'abituale resezione tibio astragalea perchè troppo economica nè tanto meno il processo di Bardenheuer o quello di Hefelreich della enucleazione dell'astragalo che oltre a portare l' estremo resecato della tibia contro la superficie articolare del calcagno offriva il grave inconveniente di lasciare una ampia cavità che non poteva venir riparata che molto lentamente da granulazioni deboli e poco vitali. Il concetto del raffrontamento di superfici cruentate parallele che io sostengo in ogni

caso di trattamento della tubercolosi del piede mi servì di guida anche in questi casi di lesioni profonde del tarso medio. In un caso speciale io misi in opera un metodo che poi modificai applicandolo a casi diversi. Praticata una incisione che dal malleolo estremo gira ad arco e viene alla base dei metatarsi, scopro il malleolo, lo attacco direttamente collo scalpello e lo esporto come faceva Albanese nel suo metodo di resezione del piede. Tolto il malleolo si asporta l'astragalo con tutta facilità. Nella resezione della tibia e del perone non bisogna essere economici, dobbiamo procedere fino a cadere nel sano e in alto, senza tener calcolo della esuberanza di parti molli che viene a restare per l'accorciamento dell'arto. Questo precetto io ho sempre seguito sia nella operazione di Pirogoff nella quale arrivai fino a sette e otto centimetri sopra la volta tibio peroniera e nella operazione di Gritti ove resecai oltre dieci centimetri di femore. Asportato dunque l'astragalo nella nostra operazione, tolgo scafoide e cuboide, parte della testa dei metatarsi e porto la linea di sezione nel calcagno conducendola orizzontalmente parallela alle superficie cruentate della tibia e del perone. In luogo quindi della superficie articolare del calcagno si ha una superficie cruentata che con punti metallici o di catgut si può portare a combaciare perfettamente colle superficii cruentate delle ossa della gamba. La nuova articolazione del piede si fa tra la superficie tibio peroniera e la superficie calcanea assieme alla parte rimasta dei metatarsi che si affrontano esattamente al davanti della tibia. Questo processo più tardi fu da me modificato. Alla incisione unica laterale io sostituii due incisioni perpendicolari parallele al malleolo interno e al malleolo esterno che mi permettevano di dominare più direttamente il focolaio tubercolare e mi facilitavano il primo tempo dell'operazione (fig. 2). Questa resezione tibio-calcanea io praticai la prima volta sopra un bambino ottenendo un risultato soddisfacente. Sull'adulto praticai la stessa operazione sei volte

ed altri sette casi furono operati da diversi chirurghi allievi della mia scuola. Come si può notare dalle storie che seguono, le lesioni che venivano trattate erano assai varie e alle volte estesissime. Oltre l'articolazione tibio-astragalea e le ossa della prima fila del tarso anche il calcagno era affetto e occorreva tagliarne la massima parte lasciando puramente quanto occorreva per la protesi del moncone della

Fig. 2.

tibia. È inutile far notare che le parti molli della sezione anteriore e posteriore del piede erano risparmiate dal processo tubercolare, tanto da poterne in questo caso conservare quegli elementi necessari per la vitalità della parte. Quando le parti molli del dorso del piede siano ammalate noi ricorriamo ad un altro processo sul quale riferirò in seguito. Accenno brevemente ora ai casi trattati colla mia tarsectemia:

Osservazione III. — Isola Itala, d'anni 2 1/2, di Genova: entra in Clinica il 30 aprile 1893. Un anno addietro in seguito a distorsione comparvero tutti i fenomeni della flogosi cronica delle articolazioni del piede.

Diagnosi. — Osteosinovite dell'articolazione tibio-astragalea e delle articolazioni tarso-tarsee a destra, d'indole probabilmente tubercolare.

Atto operativo. — (10 maggio 1893). Resezione del malleolo esterno. Asportazione di astragalo, scafoide, parte del cuboide ed estremità anteriore del calcagno. Resezione dell'estremo inferiore della tibia allo stesso livello cui si è resecato il malleolo esterno. Resezione della superficie superiore del calcagno. Raffrontamento delle superfici ossee cruentate. Sutura della cute. Apparecchio inamovibile.

Decorso. — Raschiato un piccolo seno fistoloso rimasto in capo a tre mesi dall'operazione e comunicante col calcagno la guarigione si mantenne poi completa.

Osservazione IV. — Rossi Francesco, di anni 4, da Genova, entra in Clinica il 13 febbraio 1895. Due anni addietro caduta sull'anca, cui segue coxite; da un anno tumefazione al collo del piede che si estende posteriormente al calcagno.

Diagnosi. — Osteosinovite tubercolare dell'articolazione tibio-tarsea destra.

Atto operativo. — Incisioni cutanee di circa 5 cm. sul malleolo interno ed esterno in senso perpendicolare. Scollamento del periostio del malleolo interno ed esterno e resezione di essi. Enucleazione dell'astragalo. Resezione di parte della superficie superiore del calcagno. Allontanamento di sinoviali alterate. Raffrontamento della parte cruentale. Sutura delle parti molli. Apparecchio inamovibile.

Decorso. — Dopo tre mesi guarigione completa che dura tutt'ora.

Osservazione V. — Vincenti Rinaldo, d'anni 9, di Genova, entra in Clinica il 30 marzo 1896. Da otto mesi dolore in corrispondenza dell'articolazione tibio-astragalea, tumefazione; ignipunture, residuano soluzioni di continuo che gemono materiale purisimile.

Diagnosi. — Osteosinovite tubercolare suppurata dell'articolazione tibio-astragalica e tarso-tarsea destra.

Atto operativo. — Incisione elittica sulla regione malleolare esterna circoscrivente seni fistolosi. Asportazione del malleolo esterno. Enucleazione dell'astragalo. Incisione corrispondente sul malleolo interno ed esportazione di esso. Enucleazione di scafoide. Svuotamento di calcagno e conservazione della parte inferiore di esso. Raffrontamento e sutura in catgut delle superfici ossee. Suture della cute.

Decorso. — Dopo tre mesi guarigione completa.

Osservazione VI. — Biggio Emilia, d'anni 7, da Genova, entra in Clinica il 18 aprile 1896. Due mesi addietro distorsione dell'articolazione tibio-astragalica sinistra.

Diagnosi. — Osteosinovite fungosa dell'articolazione tibio-astragalea sinistra.

Atto operativo. — Incisioni longitudinali alle regioni laterali interna ed esterna del piede. Spostamento dei tendini peronieri. Resezione del malleolo esterno. Resezione del malleolo interno. Asportazione dell'astragalo. Svuotamento e resezione del calcagno. Raffrontamento e sutura delle parti cruentate con grosso catgut. Fasciatura inamovibile.

Decorso. — Apiretico; alla chiusura dei corsi passa nelle sale comuni in via di avanzata guarigione. Notizie avute in questo mese recano che la malata guarita perfettamente morì nel dicembre 1896 di malattia infettiva acuta.

Osservazione VII. — Gazzo Antonietta, d'anni 11, da Genova, entra in Clinica il 2 giugno 1896. Sette mesi addietro tumefazione progressiva al collo del piede destro.

Diagnosi. — Osteosinovite dell'articolazione tibio-astragalea destra.

Atto operativo. — Incisioni laterali longitudinali sui due malleoli. Denudamento del malleolo esterno ed esportazione di esso. Denudamento ed asportazione del malleolo interno. Enucleazione dell'astragalo. Resezione della parte superiore del calcagno. Raffrontamento delle superfici ossee cruentate e sutura della cute. Apparecchio inamovibile.

Decorso. — Apiretico; l'ammalata viene rimessa alle sale comuni in via di avanzata guarigione. Nel dicembre 1896 si constata la guarigione completa.

Osservazione VIII. — Mangini Antonio, d'anni 18, entra in Clinica il 4 aprile 1896. Quattordici mesi addietro avvertì improvvisamente forte dolore al disotto del malleolo esterno sinistro; cominciò a poco a poco tumefazione della parte e la deambulazione si fece dolorosa.

Diagnosi. — Osteosinovite dell'articolazione tarso-tarsea sinistra con punti di osteite localizzati all'astragalo ed al cuboide.

Atto operativo. — Dapprima si praticò una resezione parziale dell'astragalo e del cuboide ed uno svuotamento pure parziale del cuboide, ma non essendosi con ciò ottenuto alcun miglioramento si addivenne alla resezione col tipico processo. Resezione della parte inferiore della tibia e del perone. Enucleazione della parte rimanente di cuboide e di astragalo. Limitazione del calcagno ad una sottile lamella inferiore. Raffrontamento. Apparecchio inamovibile.

Decorso. — Apiretico; alla chiusura dell'anno scolastico la guarigione è completa.

Osservazione IX. (Operato dal dott. Caneva, chirurgo primario dell'ospedale Pammatone). — Montano Luigia, d'anni 39, maritata, casalinga, di Genova.

Diagnosi. — Osteosinovite di indole probabilmente tubercolare della articolazione tibio-astragalea sinistra.

Atto operativo. — Incisioni laterali. Resezione sopramalleolare di tibia e perone. Enucleazione dell'astragalo. Resezione della metà superiore del calcagno, largamente alterato. Asportazione di masse fungose periarticolari. Raffrontamento delle superfici resecate. Sutura della cute. Apparecchio inamovibile.

Decorso. — Favorevole: funzionalità della neo-articolazione ottima. Riveduta la malata più tardi continua la guarigione.

Osservazione X. (Operato dal dott. Cuneo, aiuto della Clinica Chirurgica di Genova). — Vaccaro Carolina, d'anni 30, di Zoagli. Circa un anno addietro distorsione grave del piede sinistro, cui segue tumefazione, dolore, ecc.

Diagnosi. — Osteosinovite fungosa delle articolazioni tibio-astragalea e tarso-tarsee sinistre.

Atto operativo. — (Settembre 1893). Resezione di tibia e di perone per 4 cm. Asportazione di tutte le ossa del tarso e della testa di due metatarsi. Limitazione del calcagno ad una piccola lamina ossea. (Alterazione estesissima).

Decorso. — Lungo ma favorevole; obliterazione per neoformazione oseofibrosa dello spazio esistente fra tibia e avampiede. Accorciamento dell'arto di cm. 4,5; funzionalità perfetta; la malata accudisce nuovamente a lavori campestri. (Riveduta nel febbraio 1897).

Osservazione XI. (Operato dal dott. Gaibissi, assistente della Clinica Chirurgica di Genova). — Daglio Pietro, d'anni 12. Senza causa nota si andò svolgendo tumefazione e dolore all'articolazione tibio-tarsea destra e comparvero seni fistolosi che guidavano a focolai multipli di carie.

Diagnosi. — Osteosinovite fungosa dell'articolazione tibio-tarsea destra.

Atto operativo. — (1° agosto 1896). Incisione sui malleoli interno ed esterno (c. s.). Resezione di tibia e perone (lesione avanzata). Asportazione di astragalo e di un disco di calcagno. Asportazione col cucchiaio tagliente di un focolaio di rammollimento del calcagno. Raffrontamento delle parti cruentate. Zaffamento. Apparecchio inamovibile.

Decorso. — Rapida chiusura della vasta breccia. Guarigione.

Osservazione XII. (Operato dal prof. E. Sacchi, chirurgo primario dell'Ospedale di S. Andrea). — S. Maria, nubile, d'anni 16.

Diagnosi. — Osteosinovite fungosa dell'articolazione tibio-astragalea destra, con ascessi periarticolari.

Atto operativo. — Resezione tibio-astragalea, secondo Caselli, non fu fatta la sutura dei monconi ossei che invece vennero mantenuti a contatto con fasciatura inamovibile.

Esito. — Ottimo risultato; l'ammalata cammina bene, il piede gode discreta mobilità nella nuova articolazione formatasi tibio-calcanea.

Osservazione XIII. (Operato dal prof. E. Sacchi). — N. Luigia, d'anni 4.

Diagnosi. — Osteosinovite fungosa tibio-astragalea sinistra.

Atto operativo. — Resezione tibio-astragalea, secondo Caselli. (Non fu fatta sutura ossea).

Esito. — Guarigione completa; riveduta dopo dieci mesi circa si constata che la nuova articolazione formatasi tibio-calcanea, funziona bene. Si nota leggiero accorciamento dell'arto.

Osservazione XIV. (Operato dal prof. E. Sacchi). — V. Maria, d'anni 15.

Diagnosi. — Osteosinovite fungosa tibio-tarsea destra.

Atto operativo. — Resezione tibio-astragalea, secondo Caselli.

Esito. — Tutt'ora in cura, bene avviata.

Osservazione XV. - Operato dal prof. E. Sacchi. — O. Giovanni, d'anni 15, contadino.

Diagnosi. — Osteo-mielite acuta della tibia sinistra, con osteo-sinovite della articolazione tibio-tarsea.

Atto operativo. — Svuotamento della tibia con resezione tibio-tarsea col processo Caselli.

Esito. — Guarigione rapidissima. Risultato finale constatato dopo più mesi splendido.

Considerando i risultati di questo processo operatorio io posso far notare quanti vantaggi esso presenti su tutti i metodi che potrebbero nelle date lesioni essere consigliati. L'accorciamento dell'arto è insignificante: esso varia da tre a quattro centimetri che vengono facilmente compensati da una calzatura costruita *ad hoc* con suola alta. La funzionalità del piede è perfetta tanto per ciò che riguarda i movimenti di flessione dorsale e flessione plantare: soltanto l'infermo prova difficoltà ad innalzare il bordo interno del piede. Per ciò che riguarda il risultato clinico prossimo e remoto noi possiamo presentare casi di corta e lunga data che dimostrano come la recidiva sia in tutti fino ad ora mancata. Il decorso post-operatorio è un po' lento ma non abbisogna di speciali trattamenti che non variano da quelli delle comuni fratture esposte. Dopo pochi mesi dacchè io presentai i miei operati alla R. Accademia di Genova, il Bayer di Praga pubblicava nel n. 34 del *Centralblatt für Chirurgie 1895*, un caso dove egli applicò un metodo analogo al mio che qui brevemente riporto:

Si trattava di una bambina di nove anni che era affetta da un processo infiammatorio cronico della articolazione del piede svoltosi dopo un traumatismo in corrispondenza del malleolo esterno. Numerosi seni fistolosi del dorso del piede conducono a focolai osteomielitici di probabile natura tubercolare. La lesione è tale che l'operazione più indicata sembrerebbe dovere essere l'amputazione. L'A. stabilì di esaminare con un taglio esplorativo lo stato dello scheletro per ricorrere nel caso alla amputazione se creduta necessaria.

Egli praticò una incisione che era limitata da una linea segnata nella fig. 3 con una linea nera continua. Questa incisione comprendeva tutto il campo dove trovavansi lesioni profonde delle parti molli. In seguito collo scalpello asportò tutte le ossa ammalate che consistevano nelle estremità articolari della tibia del perone e dell'astragalo, della parte più alta del calcagno, dello scafoide e del cuboide, de' cuneiformi e della testa dei metatarsi. Fatto un piano nel calcagno e uno corrispondente nelle estremità del perone e

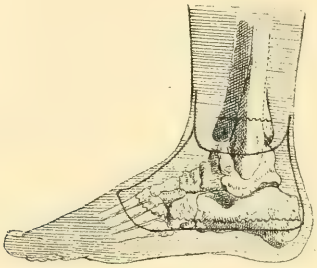

Fig. 3.

della tibia le due superficie ossee cruentate vennero portate a contatto e le parti molli vennero suturate. Il decorso fu lento ma la guarigione completa e l'infermo potè valersi del piede col mezzo di una scarpa alla Bruns.

In casi più gravi ne' quali il calcagno sia ammalato verso la parte mediana possono essere utili i processi di Bruns, di Bogdanik e di Ammandale.

Quando alle lesioni profonde delle ossa del tarso si uniscono gravi lesioni delle parti molli della regione posteriore del piede per lo scopo di mantenere l'arto di una lunghezza comportabile colla funzione e volendo eliminare tutti i focolai tubercolari noi dobbiamo ricorrere alla operazione di Wladimirow Mikulicz. Io fino dal 1886, modificai il processo di Mikulicz in un caso in cui volevo ridonare la lunghezza

fisiologica ad un arto accorciato per postumi di processi tubercolari dell'articolazione dell'anca. Io pratico una incisione traversa che parte dall'esterno inferiore del molleolo interno e si porta alla pianta del piede che attraversa a staffa per risalire nella faccia esterna e va a terminare a 4 cm. al disopra dell'estremo inferiore del malleolo esterno. Questa incisione interesserà la sola cute al lato interno

Fig. 4.

dell'arto, mentre sarà a tutto spessore di parti molli alla pianta del piede e all'esterno. Una seconda incisione partendo dall'apice del malleolo gira all'indietro a livello della inserzione del tendine di Achille e termina alla estremità inferiore del malleolo esterno comportandosi in profondità come la precedente (fig. 4). Fatto ciò si scopre il malleolo esterno e mediante scalpello lo si riseca a livello della volta tibio fibulea; si apre così l'articolazione al lato esterno e per questa via si enuclea l'astragalo, coadiuvando questo atto

colla adduzione forzata del piede. Tolto l'astragalo, mediante periostotomo si sguscia la parte anteriore del calcagno, mentre alla parte posteriore si lasciano aderenti alla tubercosità le parti molli che devono essere sacrificate previo distacco del tendine di Achille.

Sarà somma cura di rasentare di continuo l'osso per evitare la lesione dei rami plantari interni e della tibiale posteriore. L'isolamento del calcagno sarà fatto per un tratto variabile a seconda che più o meno se ne vuoi risecare, vale a dire secondo che la lesione sia più o meno estesa. Al livello cui si può giungere si fa la sezione del calcagno e con un tratto di sega si toglie il malleolo e la volta tibiale, atterrando tutta la cartilagine della volta stessa. Alcuni punti di sutura metallica fisseranno il calcagno alla tibia conducendo così il dorso del piede in continuazione della linea retta anteriore della tibia. Resta in tal modo un'unica soluzione di continuo trasversa in senso opposto a quella che risulta dalla operazione di Pirogoff. Soluzione che verrà riunita con adatta sutura. In un caso di tubercolosi operai nell'identico modo permettendone le condizioni anatomiche.

Osservazione XVI. — Canessa Luigi, d'anni 12, da Rapallo.

Gentilizio puro. L'attuale malattia data da 10 mesi; cominciò subdolamente e senza causa apprezzabile; si formò dapprima una leggera tumefazione sotto il malleolo esterno destro che andò mano mano estendendosi; si aggiunsero successivamente forti dolori che impedirono la deambulazione; fu praticata un'incisione dal lato posteriore del malleolo che diede esito a pus, e non si chiuse mai completamente.

Ricoverato in Clinica l'ammalato, all'esame della parte affetta si nota che il piede è in posizione vara e che i normali rilievi e le fossette corrispondenti sono scomparse per cedere il posto ad una tumefazione che occupa tutto il collo del piede ed ha il suo punto massimo posteriormente al malleolo esterno digradando a poco a poco sulla faccia laterale interna ed anteriore del piede. La cute è arrossata uniformemente sull'ambito di detta tumefazione e si fa poi anche più rossa, tesa e lucente in corrispondenza del punto massimo di esse. Sulla superficie malata sono sparse cinque soluzioni di continuo di cui tre si aprono posteriormente al malleolo esterno e lo specillo introdotto in

esse è guidato inferiormente ed in dentro. Il punto di massima dolorabilità si trova a tre cent. al davanti del malleolo esterno e si protende in basso e un po' indietro fino a due cent. dal piano plantare. Movimenti attivi limitatissimi, passivi un po' meno ma dolenti.

Diagnosi. — Osteosinovite tubercolare dell'articolazione tibio astragalica, e astragalo-calcanea, con osteite diffusa del calcagno a destra.

Viene operato il 4 marzo: si praticano due incisioni, una che un cm. circa davanti in sotto del malleolo esterno girando posteriormente un po' in alto viene ad arrestarsi al punto omologo del lato interno; l'altra che dagli estremi della prima scende in basso a circondare il tallone a guisa di staffa. Si disarticolano successivamente il calcagno e l'astragalo; sollevato il lembo posteriore si porta un tratto di sega sulle ossa della gamba a 3 cm. circa al disopra dei malleoli, si appiana la superficie articolare del cuboide e dello scafoide e si affronta la linea ossea risultante con quella tibio-peronea. Sutura metallica perduta.

L'ammalato fu dimesso il 24 aprile completamente guarito.

Il processo tubercolare può invadere tutte le ossa del tarso contemporaneamente all'articolazione tibiotarsica colle parti molli adiacenti e l'operatore si trova nel bivio o di amputare il piede o risparmiando, assicurare la recidiva del morbo. In questi casi il processo di Pirogoff s'impone quando il lembo posteriore si possa conservare, o quello di Lewschin quando siano sane le parti più anteriori. Prima di arrivare all'estremo di una amputazione bisogna studiare con molta cura lo stato anatomico delle parti e vedere se anche nel caso il più grave noi possiamo conservare una parte utile alla funzione. Già da molti anni la pratica ha dimostrato che il metodo conservativo in questi casi ha limiti molto ampii: Kapeller in Germania ce ne ha dati i più splendidi esempi: Bardenheuer cita casi in cui per lesioni del tarso anteriore diffuse in altre parti del piede portò via parte della tibia, tutto il tarso, i due terzi centrali del metatarso e portò il resto del piede di fronte alla superficie anteriore della tibia che quivi si saldò. In un altro caso, resecato tutto il tarso fuori del corpo del calcagno, tolto tutto il metatarso, le basi delle falangi furono cruentate e portate a saldarsi al resto del calcagno. Il Voron recentemente

presentò un caso ove praticò la resezione dell'astragalo, della metà anteriore del calcagno, del cuboide, dello scafoide, dei cuneiformi, delle estremità posteriori dei metatarsi e dell'estremo inferiore tibiale. La metà posteriore del calcagno ed i metatarsi che furono conservati si sono avvicinati e riuniti sotto le ossa della gamba. Nella mia clinica non osservai casi in cui vi fossero lesioni tanto profonde da ricorrere a tali processi ma affermo che se tali mi fossero venuti sotto l'osservazione, non avrei tardato a spingere tanto oltre il metodo conservativo. Infatti se si pensa alle condizioni deplorevoli in cui vengono ridotti gli amputati degli arti inferiori, specialmente quando per condizioni sociali non possono procurarsi apparecchi adatti alla deambulazione, io credo utile per l'infermo e umanitario conservare quello che può essere utile come appoggio del corpo o per rendere più facile l'applicazione di apparecchi semplici senza pregiudizio nei postumi operativi. Io posso presentare un ultimo contributo portato al trattamento chirurgico della tubercolosi del piede in due casi che per la loro forma clinica, per l'atto operativo e pel risultato credo i primi nella letteratura.

In un bambino in cui l'alterazione assai rara era situata al dorso del piede invadendo cute, guaine, tendini, sinoviali ed ossa della metà posteriore metatarsica fino alla porzione più alta tarsea io praticai una operazione radicale e nello stesso tempo conservativa che mi diede risultati inaspettati. Ripugnava l'idea di una amputazione e volli tentare la demolizione di tutto ciò che era alterato senza distinzione di tessuti; ho asportato lo scafoide e tre cuneiformi. Resecati parzialmente i tre primi metatarsi e la testa dell'astragalo asportando tendini, parti molli, facendo una resezione tarseo metatarsea (fig. 5). In questo caso io ho suturato parti molli a parti molli raffrontando i monconi dei tendini senza praticare le singole tenoraffie. Il risultato fu completo ed i movimenti del piede ritornarono perfetti oltre quanto

era stato dato sperare. Trattando questo caso io mi feci convinto che quando l'operazione sia possibile sarebbe utile praticare le singole tenoraffie per ottenere la funzione completa specialmente negli individui adulti. Anche in questa operazione noi otteniamo due superfici perfettamente com-

Fig. 5.

baciantesi che non lasciano spazi vuoti e ci permettono di ottenere una guarigione di prima intenzione con cicatrici regolari e sòlide.

Storie cliniche dei casi.

Osservazione XVII. — *Diagnosi.* — Osteosinovite fungosa del tarso. Resezione.

Armando Goss di anni 8. Il ragazzo fu spesso soggetto a malattie dell'apparecchio respiratorio. La malattia attuale esordì lo scorso mese di giugno con una tumefazione al piede destro che disturbava la deambulazione. Un sanitario ricorse alle ago ignipunture le cui soluzioni di continuo non cicatrizzarono, ma divennero sede di altrettanti seni fistolosi. Fu consigliato allora di ricorrere a questa Clinica dove fu accolto il giorno 7 novembre.

Stato attuale. — Il ragazzo è di costituzione gracile, il colorito della cute pallido.

Esame della parte. — Il piede destro si presenta in flessione plantare permanente e deformato da una tumefazione che partendo a livello dei malleoli giunge quasi in corrispondenza della radice delle dita. Il dorso del piede è sede di 7 soluzioni di continuo, residuo delle ignipunture. Alla palpazione la tumefazione si presenta di consistenza dura, elastica e lascia apprezzare un aumento di volume dello scheletro sottostante. I movimenti attivi dell'articolazione tibio tarsica sono quasi completamente aboliti, i passivi sono possibili, ma solo in grado limitato.

Collo specillo si penetra in 5 delle soluzioni di continuo per una profondità di 5 centimetri circa. L'istrumento raggiunge le ossa del tarso, le quali si presentano scoperte dal loro rivestimento periosteo, scabre e facilmente penetrabili coll'estremità dell'istrumento. L'esplorazione combinata delle varie soluzioni di continuo permette di raggiungere coll'estremità di uno specillo quella dell'altro introdotto in una soluzione di continuo vicina.

Operazione. — Il giorno 6 dicembre 1896 con due incisioni semilunari interessanti la cute si circoscrive in una ellissi tutto il campo ammalato. La superiore di queste incisioni cade 2 centimetri circa in addietro della linea interarticolare dello Chopart; l'inferiore 3 centimetri all'innanzi della linea tarso-metatarsea. Indi con un grosso bisturi da resezione bottonuto si taglia a tutto spessore il resto delle parti molli, i tendini e le ossa, comprendendo così in un cuneo tutte le parti ammalate. Rimasero allora due sezioni ossee rettilinee date: in addietro da una porzione di astragalo e di cuboide resecati, e anteriormente dalle prime 3 ossa del metatarso pur anche resecate e dal IV e V metatarso colle loro superficie articolari. Si avvicinano questi due tratti rettilinei di osso e si fa una sutura profonda in catgut ed una superficiale in seta per la cute.

Decorso. — Il decorso fu dei più favorevoli; il 1° apparecchio fu rimosso 5 giorni dopo l'operazione. Al 20° giorno le parti erano completamente cicatrizzate. Attualmente la circolazione e la sensibilità del piede è completamente normale, è scomparsa la sovrabbondanza delle parti molli che residuava dopo l'operazione e il piede ha riacquistato una forma molto corretta. I movimenti attivi di flessione e di estensione dell'avampiede si compiono benissimo non ostante il taglio dei tendini.

Incoraggiato da questo risultato, io operai un altro caso praticando contemporaneamente le tenoraffie.

Osservazione XVIII. — Rosa Cerutti, d'anni 27, di Francesco e Maria Biancheri, entra in Clinica il 27 febbraio 1897.

Il padre ed una sorella sono morti di tubercolosi. L'attuale infermità si presentò con sintomi vaghi di dolenzia al piede destro cui si accompagnava gonfiore progressivo e difficoltà di movimenti.

Questi fatti durarono oltre due anni, ribelli a qualunque cura finchè, riconosciuta la presenza di pus, furono praticate al dorso del piede ammalato in breve giro di tempo cinque incisioni evacuatrici.

Al suo ingresso in Clinica il piede sta in posizione di flessione plantare permanente ed è sede di una tumefazione che ne occupa il dorso, sulla quale si notano gli sbocchi di cinque tragitti fistolosi la cui esplorazione guida alle superfici scoperte delle ossa tarsiche.

Diagnosi. — Osteosinovite tubercolare delle articolazioni tarso-tarsee e tarso-metatarsee del piede sinistro.

Atto operativo. Si praticano (15 marzo) due grandi incisioni semilunari ambedue dorsali, una superiore ed una inferiore convergenti e riunentesi ad angolo al confine tra le regioni plantare e laterale esterna ed interna. Si sollevano i due lembi così da scoprire il piano osseo sul quale si portano due tratti di sega, il superiore a livello dell'astragalo o della metà del calcagno e l'inferiore in corrispondenza delle basi dei metatarsi. Raffrontamento, tenorrafie dei tendini flessori dorsali, sutura delle parti molli e della cute. Guarigione.

Nei due infermi operati il piede prende un aspetto caratteristico, la pianta appoggia completamente sul suolo, l'accorciamento varia da 1 a 4 cm. pel piede e a 1 o 2 cm. per l'arto. La deambulazione è facile e indolorosa; dalla data della operazione noi possiamo concludere per la guarigione definitiva. Io presentai questi casi all'Accademia di Genova e li pubblicai nei suoi atti del febbraio 1896: questo io cito per rivendicare la priorità della pubblicazione su quella del Veulliet di Lusanne che scrisse un lavoro nel novembre 1897 sugli *Annales provinciales de chirurgie.*

L'A. presenta sette osservazioni di individui trattati col processo suddescritto ottenendo risultati soddisfacenti come estetica e come funzione, importante contributo alla mia tesi.

Voglio ricordare, prima di chiudere queste brevi note come sia della più alta importanza che il clinico si faccia una chiara idea della natura e dell'estensione del processo tubercolare senza lasciarsi trasportare dal desiderio di operare. Vi sono forme di tubercolosi delle sinoviali articolari e dell'apparecchio legamentoso che mascherano lesioni gravi dello scheletro e possono guarire con molta facilità colla semplice artrotomia e colla artrectomia del campo chirurgico. Anche qui le igni-punture, la cura alla Bier, le iniezioni locali di iodio alla Durante, dànno ottimi risultati nei casi in cui sia esclusa l'affezione ossea. Escludere la concomitanza della osteomielite tubercolare colla artrosinovite molte volte è assai difficile ed è sopratutto su questo punto che si riconosce la valentia del clinico per la scelta dei mezzi terapeutici. Quando sia stato escluso

che con mezzi terapeutici meno violenti la lesione che cade sotto al nostro esame non può essere radicalmente guarita, noi ricorreremo alla difficile chirurgia del piede. Riassumendo poi quegli atti operativi cui brevemente ho accennato, e basandomi sui risultati prossimi e remoti, io posso concludere che nel trattamento chirurgico della tubercolosi del piede, il metodo conservativo guidato da leggi anatomiche invariabili, deve avere il predominio nella clinica. Le singole lesioni delle diverse regioni dell'organo devono essere trattate col solo obbietto di asportare le ossa ammalate in zone possibilmente comprese fra piani paralleli, condizione che porta alla guarigione rapida, al ripristinamento della funzione e toglie la probabilità di recidiva. Quando il parallelismo delle superfici non si può ottenere che col sacrificio di parti sane, queste vanno sacrificate entro i limiti permessi dalla funzione, siano pure essi estesi come nei casi citati. Altro fatto che posso conchiudere, come affermano numerose statistiche, concerne la guaribilità della tubercolosi chirurgica che dalla lunga data degli atti operativi si dimostra ad evidenza. Al trattamento locale vanno aggiunte cure generali tendenti a rialzare le condizioni dell'infermo e rendere il suo organismo più forte nel combattere i germi patogeni. Oltre alla cura dietetica io pratico iniezioni di una soluzione di iodio e ioduro di potassio che non tanto agisce localmente quanto aumenta il potere fagocitario dei leucociti nell'organismo, come Francesco Durante ha dimostrato coll'esperimento e colla Clinica.

II.

Prof. Dott. ATTILIO CATTERINA

Direttore della Clinica Chirurgica nella Università di Camerino

CISTI DENTIFERA MULTILOCULARE

STUDIO CLINICO E ANATOMO-PATOLOGICO.

CISTI DENTIFERA MULTILOCULARE

STORIA DELL'AMMALATA.

Angelina Bruschi, villica, d'anni 25, celibe, da Pian della Noce. — Il padre è vivo, e gode buona salute, la madre morì a circa 50 anni per un cancro al seno destro; è quarta di nove figli dei quali tre morirono, il primo infante, il secondo ad undici anni da pleuropolmonite, la terza da ileotifo a 27 anni. Non rammenta da che malattia morirono gli avi materni e paterni. Nei rami collaterali nulla d'importante per la nostra storia. Da bambina soffrì di morbillo e di congiuntivite catarrale, non presentò nessuna manifestazione scrofolosa o rachitica.

Visse in buone condizioni igieniche, fu donna a 17 anni.

A quindici anni, mentre stava conducendo una somara, ricevette da questa un calcio alla regione angolare del mascellar inferiore di sinistra. Momentaneamente l'ammalata non ebbe che un leggero sbalordimento, non perdette sangue dalle cavità della testa.

Due anni dopo alla regione insultata avvertì un dolore fisso, continuo, non accompagnato da alterazioni generali, e poco dopo seguì un lento, ma notevole tumefarsi della località. Il medico prescrisse delle unzioni, che a quanto afferma la Bruschi, fecero retrocedere l'intumescenza. L'ammalata dice che fino dalla nascita le mancava qualche dente (non sa quale) alla mandibola di sinistra; fatto però che non le arrecava grande disturbo nella masticazione. Trascorso ben poco tempo riapparve la tumefazione alla mandibola più grande di prima, ed anche più molle — la cute all'esterno non era compromessa, così i movimenti dell'organo. Un giorno il tumore si aprì nel cavo orale, e venne evacuato dapprima un liquido denso e un poco fetente, in seguito sieroso misto a qualche cencio di tessuto, e si ebbe reazione generale lieve. Dopociò la tumefazione si fece più dura, e a capo di tre anni dal trauma iniziale la paziente non poteva più serrare completamente la mandibola, e con ciò la funzione sua incominciava ad alterarsi.

I molari sovrastanti al male cominciarono a smuoversi, ed il medico dovette passare all'estrazione degli stessi per i forti dolori che questi le causavano; epperò il tumore continuava nella sua lenta ma continua crescita, fino a raggiungere volume cospicuo, alterando la fisonomia e le funzioni dell'organo e delle vicinanze.

Solo un anno fa la cute cominciò ad alterarsi, e precisamente fra il terzo medio e il terzo interno della branca orizzontale si arrossò, divenne dolente alla pressione, si assottigliò e si scontinuò, dando origine ad una piccola ulcerazione, che si cambiò in seno fistoloso traducente all'esterno un liquido dapprima marcioso, in seguito sieroso e commisto a qualche frustolo di un tessuto biancastro talora opalescente. Nessuna causa, dice la Bruschi, avrebbe data per questo nuovo fenomeno. Questa volta la febbre ed il malessere furono molto spiccati. Venne curata dal suo medico secondo le regole antisettiche, ed a poco a poco il seno fistoloso andò disseccandosi, retraendosi, ed impigliando un tratto di cute periferica.

Anche dai fori lasciati dalle antiche radici dentarie usciva del liquido sieroso e gelatinoso; anzi l'ammalata stessa facendo dei movimenti di succhiamento, costringeva a fuoruscire maggiore quantità di detto liquame nel quale mai comparirono striscie o coaguli sanguigni. La masticazione si fece sempre più difficile, tanto da costringere l'ammalata a nutrirsi di cibi triturati (pappa) o liquidi. La salivazione era pure abbondante, ed anzi tal fiata usciva dalla bocca della bava e della saliva filante senza che la paziente si potesse accorgere.

Colla crescita del male anche gli organi vicini dovettero meccanicamente spostarsi, ed oltre la masticazione anche la favella era molto alterata e la fisonomia deturpata assai, e la respirazione nasale, stentata. Le condizioni generali però si mantennero sempre buone. Il medico consigliò alla Bruschi di riparare nella nostra clinica, nella quale entrò verso gli ultimi di novembre del 1895.

STATO PRESENTE.

Giovane contadina d'aspetto robusto, di fisionomia non sofferente — impalcatura scheletrica soda, muscoli ed adipe discretamente sviluppati, cute bruno-terrea, mucose confinanti piuttosto pallide. Cranio regolare, funzioni cerebrali e degli organi dei sensi normali. Collo mobile simmetrico regolare. Torace, addome ed arti ben costituiti e ben funzionanti.

La malattia risiede nella metà sinistra della faccia, e precisamente nella regione del mascellare inferiore, estendendosi a quella parotideo-masseterica e sottomascellare sinistra, e spingendosi fino alla sinfisi mentale. È data da una tumefazione grande quanto una testa di feto di forma irregolarmente ovalare. Essa ha deturpato completamente la faccia, spostando la bocca ed in parte anche il naso verso la regione opposta e sospingendo il padiglione auricolare (parte bassa) all'indietro. Nessun accenno alla normale fossa canina, anzi la regione infraorbitale tutta ha perduto il suo aspetto normale.

La cute sovrastante alla regione ammalata ha un colorito normale, non è molto tesa, nè assottigliata, solo in corrispondenza al forame mentoniero si

osserva un infossamento della cute della grandezza di un centesimo, di un colorito roseo con raggiatura e piccole grinze.

Il movimento di apertura della mandibola è completo, ma con deviazione a destra, quello di chiusura incompleto stando le due serie dentali a oltre un centimetro di distacco. Aperta la bocca notasi un completo spostamento della lingua verso destra, e questa resta compressa e leggermente sollevata col suo margine sinistro.

Fig. 1. — Fotografia dell'ammalata.

Il mascellare superiore sinistro è atrofico, il processo alveolare coi suoi denti è sospinto fino quasi sulla linea mediana, ed i denti stessi impiantati irregolarmente.

Tutta la metà sinistra del cavo orale è occupata dalla tumefazione che giunge fino alla sinfisi mentale, presenta una superficie tuberosa ed una larga insolcatura che corrisponde all'impressione della serie dentale superiore. Nessun fetore dalla bocca o dalle nari.

Mancano tutti i molari ed i bicuspidali, ed il canino sinistro con tutti gli incisivi mandibolari sono risospinti verso il lato destro, ove formano due serie l'una (sinistra) avanti l'altra. Tanto il canino che i quattro incisivi sono mobili.

La tumefazione si spinge fino alle amigdale, è indolente, a temperatura normale, di consistenza dura in certi punti lapidea, in certi altri pergamenacea. La mucosa che riveste la intumescenza è di un colore roseo marmorino, presenta qua e là qualche screpolatura, da cui fuoriesce un liquido sieroso più o meno denso con qualche squametta di cuticula, è aderente ovunque, ed assottigliata. La tumefazione occupa quasi tutto il pavimento della bocca, si spinge sul collo fino al bordo superiore dello scudo tiroideo.

Non si percepisce la pulsazione della mascellare esterna. La vena giugulare esterna si accavalla in parte alla tumefazione. La carotide pulsa nell'angolo posteriore inferiore del tumore, sul quale non si avverte nessun battito o soffio.

I muscoli del pavimento orale di sinistra sono scomparsi e sostituiti dal tumore, i movimenti della lingua sono meccanicamente inceppati, la deglutizione si compie normalmente, lo sternocleidomastoideo spinto un po' all'indietro.

La parotide sembra ingrossata, e sta posteriormente al tumore; qualche pleiade di glandole linfatiche ingrossate sotto al mento e in prossimità delle corna joidee sinistre.

Il meato uditivo esterno spostato per poco all'indietro, la sensibilità tattile termica e dolorifera della regione normale. Ascoltazione e percussione del tumore danno risultato negativo.

ESAME MICROSCOPICO.

Da una delle screpolature del tumore potemmo raccogliere un giorno dei frustoli e squamette del tumore. All'esame microscopico si videro questi costituiti da ammassi di cellule epiteliali grandi a tipo cilindrico più o meno sformate con protoplasma granuloso e nucleo poco marcato o degenerato, qualche leucocito. Potemmo perciò stabilire con sicurezza la diagnosi di cisti dentale della metà sinistra della mandibola con una porzione suppurata. Viene proposta ed accettata l'operazione.

OPERAZIONE AL 2 DICEMBRE 1897.

Operatore — Prof. Catterina.

Assistente — Dott. Vannucci.

Cloroformizzatore — Dott. Zadra.

Presenziano l'operazione il prof. Pacinotti, il dott. Paci e la scolaresca.

1° Preliminari antisettici rigorosi — posizione dell'ammalata a capo leggermente pendente.

2° Incisione alla Lisfranc, incominciando colla spaccatura del labbro inferiore e comprendendo in un lembo elittico la cicatrice cutanea alla regione del foro mentoniero. — Emostasi.

3° Dissociazione del lembo inferiore fino sotto al tumore — poi del lembo superiore distaccando la muscolatura distesa a ventaglio e assottigliata sullo stesso — l'emostasi provvisoria riesce facilissima.

4° Estrazione dell'incisivo laterale di destra, applicazione della sega a catena — segatura della mascella inferiore.

5° Distacco del tumore dalla mucosa orale, rotando mano mano il neoplasma all'esterno — l'emorragia esigua; si vede e si chiude l'arteria dentale inferiore, si distacca il muscolo pterigoideo interno, quindi il temporale abbassando il pezzo per non ledere la mascellare interna; si forza la torsione all'esterno e strappando il muscolo pterigoideo esterno si svelle il tumore senza aver alcun getto di sangue.

6° Emostasi definitiva, sutura col catgut della mucosa orale, poi della muscolatura e della cute, previo affondamento d'un tubo a fognatura che sbocca nell'angolo posteriore della ferita.

7° Medicatura — si rimette l'ammalata a letto in ottime condizioni di polso e respiro.

L'operazione durò circa un'ora e l'anestesia fu ottima.

DECORSO.

Durante i primi dieci giorni ebbe delle ipertermie vespertine; venne levata la fognatura in terza giornata e in ottava i punti di sutura, in nona giornata si alzò da letto, e d'allora in poi si mantenne sempre apirettica; vennero continuate le lavature endo-orali, e agli 8 gennaio uscì di Clinica in via di prossima guarigione avendo solo un leggero gemizio siero-sanguinolento dal punto ove sboccava la fognatura.

Ritornata a casa venne diligentemente medicata dal suo medico, il chiarissimo dott. Leuratti di Montecavallo, che però fu costretto a rimandarla ai 21 febbraio in Clinica perchè il gemizio non era ancora cessato.

Esaminata attentamente l'ammalata mi convinsi che la secrezione era mantenuta da una fistola salivare, e riusciti vani i tentativi di cauterizzazione si decise di distruggere la parotide, estirpare la cicatrice periferica al seno fistoloso per ragione cosmetica; e così fu fatto.

Aperta un'ampia breccia, potei cauterizzare in totalità e profondamente la parotide, trattando la ferita a piatto; il decorso fu sempre apirettico, e un mese dopo tutto era cicatrizzato e la fisionomia dell'operata buona.

Proposi anche una protesi che non venne accettata essendo la paziente contentissima dell'esito anche cosmetico dell'operazione.

Il chiarissimo dentista sig. dott. Bettmann, di Roma, veduta l'ammalata voleva fare una protesi a sue spese; riuscì solo a prendere il modello anche del mascellare superiore che mi spedì poi in fotografia, non avendo voluto l'ammalata più ritornare in Clinica. Al sig. dott. Bettmann i nostri vivi ringraziamenti.

ESAME DEL PEZZO ESTIRPATO.

Il pezzo asportato pesa 284 grammi, ha la circonferenza massima di 31 cm.: la minima di 23, presso a poco la grandezza quindi di un uovo di struzzo.

La forma tuberosa irregolare, la superficie inferiore presenta un tratto coperto da mucosa della bocca la quale porta al suo estremo mediale un dente bicuspide, un canino e tre incisivi. Dietro a questi havvi un avvallamento al posto dei molari e bicuspidali pure ricoperto da mucosa che mostra qua e là qualche crepaccio. Tutta la porzione corrispondente al pavimento della bocca è coperta da mucosa ispessita. Il resto del tumore è coperto da frange muscolari cruentate, più un lembo elittico di cute nel punto della cicatrice esterna. Le pareti del tumore sono come una scatola ossea in certi punti più o meno assottigliata; alla compressione si rileva in qualche parte il rumore di pergamena, non però molto manifesto.

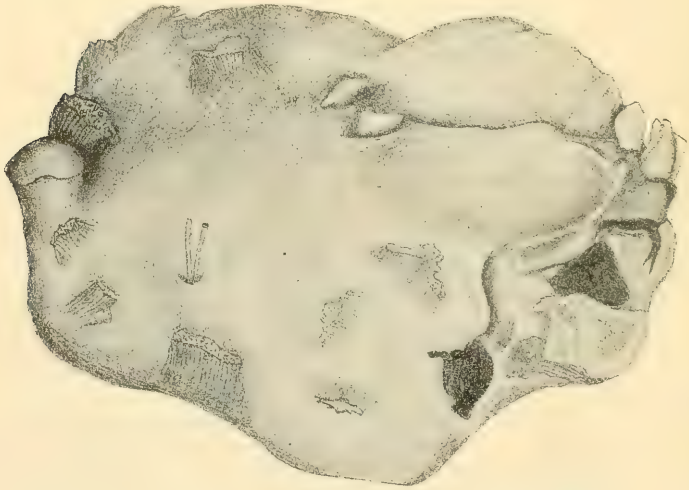

Fig. 2. — Disegno a grandezza naturale del tumore visto dal lato interno.

Il mascellare è assolutamente irriconoscibile tanto è invaso dalla neoplasia e a mala pena si scorge il resto del processo condiloideo, mentre il coronoide è sostituito dal tumore. Al forame mentale si è sostituita una apertura

irregolare; esiste il foro mascellare interno sprovvisto al suo introito della lingula, e si vedono penetrare in esso e disperdersi nel tumore il nervo mandibolare molto assottigliato, e l'arteria alveolare inferiore del pari più esile.

Le inserzioni muscolari e tendinee sono espanse su tutto il tumore, e restano perciò di molto assottigliate.

Fig. 3. - Spaccato del tumore ove si vede la corona dentale entro una cisti alla quale sta unita con picciuolo.

Segato il tumore di traverso, scola subito un liquido gelatinoso filante di colore rosso-mattone per circa 50-60 grammi, alcalino, con albumina e muco.

L'interno del tumore si presenta costituito da numerose cisti rotonde ovalari della grandezza di un pisello fino a quella di un piccolo uovo di pollo, alcune a pareti esilissime membranacee, altre a pareti più dure come cartilagine, altre ancora a pareti ossee di 1-2 mm. di spessore.

L'interno di queste cisti è coperto da una membrana simile ad una mucosa pallida ardesiaca — assai numerose sono le cisti specialmente in corrispondenza dei denti mancanti.

In una di queste cisti precisamente situata nel mezzo del tumore e sottostante agli immaginari denti molari osservasi attaccata alla sua parete anteriore con sottile picciuolo e pendente in basso una corona dentaria di molare munita di quattro cuspidi discretamente acuminate, situate sull'orlo della corona e divise da due solchi profondi che s'incrociano e formano una fossa centrale di 2 mm. ed una laterale interna che riduce la base dei tubercoli che la fiancheggiano, e li spinge verso la fovea centrale.

I resti del mascellare stanno sotto al tumore, e si danno a conoscere come avanzi di midollo molle rossastro e nel punto corrispondente alla cicatrice

esterna in istato di suppurazione. È scomparsa tutta la branca montante, il cui processo coronoide sta persino a livello più basso della sommità della neoplasia.

Fig. 4. — Elementi epiteliali trovati nel liquido delle cisti o raschiati dalle pareti (Koristka oc. 4, ob. 8).

ESAME MICROSCOPICO.

1. *Succo raschiato dalle pareti delle singole cisti con o senza coloramento.* — Si notano ovunque delle cellule epiteliali cilindriche assai grandi con nuclei bene marcati granulosi con uno o più nucleoli talora centrali, tal'altra sospinti verso la periferia con protoplasma finamente granuloso, in talune semi-trasparente.

I nuclei sono o allungati a botte o rotondeggianti a seconda della posizione in cui si trovano le cellule e non sono sempre centrali ed unici, in qualche cellula se ne riconoscono due o tre.

Alcune cellule sono cilindriche, rispettivamente rettangolari a spigoli ben marcati, a calice; altre hanno gli spigoli più arrotondati (fig. 4), altre assumono una forma di grosso fuso (e queste sono le maggiori) con sottile prolungamento caudale, nucleo grande poco tingibile e protoplasma trasparente. Sembra vedere intorno alla periferia protoplasmatica uno straterello di sostanza chitinosa citrina che aderisce all'orlo stesso o alla membrana protoplasmatica. Questa orlatura non si vede nelle altre cellule, ma solo in quelle grandi fusiformi.

Vi sono delle cellule stellate grandi ben nucleate. I processi o raggi di queste cellule non sono molto lunghi. Vi sono pure delle cellule rotonde granulari che assorbono con avidità in ispecie i colori d'anilina — in esse non si possono riconoscere i singoli elementi morfologici.

Dai punti suppurati si raccolgono delle masse di detritus con molti linfociti di forma e grandezza diversa — più degli streptococchi comuni poco numerosi.

2. *Esame delle pareti delle singole cisti.* — Le pareti delle cisti hanno uno spessore più o meno cospicuo, però ripetono sempre la seguente struttura.

Incominciando dall'esterno (v. fig. 5, G) si nota uno strato costituito da fibre di tessuto connettivo piuttosto grosse, scarse di elementi, ondulate ma non molto compatte fra loro. Segue uno strato connettivale a maglie più sottili, e che lasciano dei vacuoli in alcuno dei quali va a sboccare qualche vaso sanguigno o linfatico della parete (fig. 5).

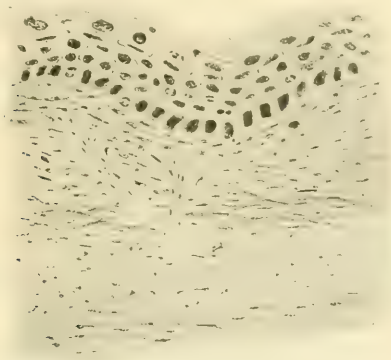

Fig. 5. — Parete d'una cisti, strati (K. oc. 4, ob. apocromatico).

Segue uno strato di connettivo a fibre delicate e stipate ove pure si notano tubi vascolari. Questo connettivo serve poi di sostegno allo strato epiteliale che guarda nel cavo cistico ed anche ad altre formazioni speciali.

Gli elementi cellulari in questo strato sono molto abbondanti — vi sono cellule fusate grandi con nucleo o nucleolo molto delicati e poco tingibili, tranne quelli che presentano il nucleo in mitosi.

Avvicinandosi agli strati epiteliali queste cellule fusate danno posto ad altre poligonali grosse, alcune delle quali presentano uno, due e persino tre nuclei e relativi nucleoli, altre invece hanno un nucleo tanto grosso e granuloso, che a mala pena si distingue un leggero contorno di protoplasma trasparente. Anche queste cellule hanno l'aspetto di cellule epiteliali che poi vanno ordinandosi e raddrizzandosi più o meno, e costituendo così la prima serie di cellule stipate dello strato epiteliale.

Sono queste le cellule che rappresentano il numero maggiore degli elementi in scissione nucleare come si vede dalla figura 5.

A questa serie di cellule ne succedono due e più strati di cellule che stanno molto addossate le une alle altre in parte presentandosi di forma

rotondeggiante poliedrica e ovalare fusata con nuclei ben marcati e protoplasma finamente granulare e poco trasparente.

A questi strati ne succede immediatamente uno costituito di cellule piccole fusate allungate e poi l'ultimo strato, che pare in certi punti diviso dagli altri mercè sottilissimi filamenti di sostanza amorfa. Queste cellule sono le più grandi, hanno una forma panciuta fusata a prevalenza e sono unite alle cellule che si susseguono coi loro due estremi marginali come si vede dalla figura 5 formando una specie di corda che contiene i sottogiacenti elementi cellulari. Il loro protoplasma è omogeneo semitrasparente, il nucleo è grosso rotondo o allungato granuloso, poco tingibile, pure omogeneo e rarissime sono le mitosi in esse.

Il protoplasma di queste cellule che guarda libero nella cavità cistica è unito o cementato ad uno strato di sostanza sottile trasparente finamente granulosa più o meno abbondante di colore bianco o citrino segmentato al bordo libero.

Fig. 6. — Sezioni del tumore colla parete, i vacuoli, i cordoni e le cisti epiteliali e relativi passaggi (K. oc. 4, ob. 6).

Questo ultimo strato si tende a guisa di ponte nelle regioni ove gli altri strati si foggiano a seno (v. fig. 6) probabilmente per distacco artificiale succeduto nella preparazione, e nella stessa figura notasi che per vero è lo strato che forma l'intonaco delle cavità cistiche. Esso non segue gli altri strati nelle sinuosità che vanno facendo sulla parete, sinuosità che si internano nello spessore formando delle cavità libere piccole, oppure delle maggiori ripiene di detta sostanza amorfa, nelle quali poi torna a ricomparire coi caratteri suaccennati, perlocchè chiaro risulta, che anche in queste cisti esso forma l'ultima stratificazione libera rivestente la cisti.

Nella stessa figura oltre alle lacune si vedono degli zaffi assai assomiglianti a quelli formati dalla rete mucosa di Malpighi, zaffi che sono tutti formati

dalle cellule stipate pari a quelle descritte, oppure sono sostenuti da sottili trabecole e filamenti connettivali che richiamano all'idea delle papille. Spingendo più oltre l'osservazione si osserva che questi zaffi sia ingrandendo di spessore, sia assottigliandosi ed unendosi coi più vicini tornano a formare i cavi cistici, nei quali come si disse compaiono di bel nuovo i grossi elementi che quivi si mostrano chiaramente stellati.

Nello spessore delle pareti non si trovano simili germogli distaccati dallo strato di rivestimento generale, ma sono più o meno sempre alle sue dipendenze.

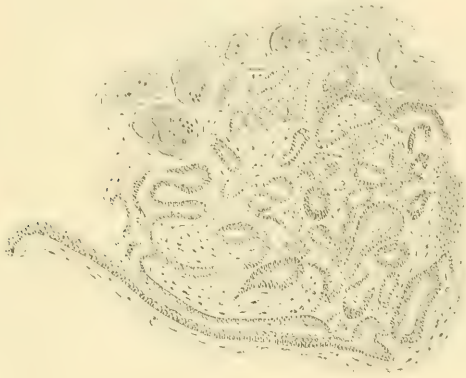

Fig. 7. — Reperto simile al precedente; nelle cisti si notano delle cellule stellate, e nella parte alta vasi sanguigni ed emorragie (K. oc. 4, ob. 6)

Nella figura 7 vediamo una grande quantità di zaffi e cisti piccole e grandi irregolarmente disposte, anche queste costituite come quelle innanzi descritte che contengono degli elementi un po' più piccoli i quali conservano la forma dei grossi elementi appoggiati sugli altri strati e formanti il cordone di cui già dicemmo. Talune delle piccole cisti sono vuote, tal'altre sono povere di elementi. Ma quello che più attrae la nostra attenzione é la parte superiore del preparato.

Immediatamente dalle formazioni cistiche epiteliali anzi descritte dipartonsi dei sottili filamenti connettivali, i quali, unendosi fra di loro, intrecciano una maglia con spazi perfettamente rotondi più o meno grandi, e le pareti di queste formazioni portano oltre a elementi connettivali voluminosi, delle cellule che ricordano il medesimo tipo delle cellule epiteliali del primo e dell'ultimo strato di quelle descritte nelle pareti delle grandi cisti.

Queste cellule arrivano fino quasi al limitare degli spazi rotondeggianti lasciando però che questi sieno immediatamente limitati da sottili fibre di connettivo poverissimo di elementi. Molte di queste cellule sono in mitosi. Questo straterello connettivale scompare talvolta dando luogo ad un cordoncino fatto da elementi fusati che sembrano schiacciati dal contenuto della cavità, e solo raramente (e ciò nei piccoli cavi) si sostituiscono da uno strato incompleto di grossi elementi.

Questi spazi sono ripieni di sangue dato a prevalenza da eritrociti, che in alcuni conservano la loro forma, in altri sono più o meno alterati e disgregati in modo da formare una massa omogenea giallo ambracea semitrasparente.

Negli spazi maggiori si notano commisti agli eritrociti degli elementi tingibili di varia forma scarsi nelle cavità grandi, numerosi nelle piccole ed in quelle vicine alle cisti epiteliali già descritte.

Gli elementi stessi sono in parte piccoli, ed in tutto rassomiglianti ai linfociti, in parte maggiori con grosso nucleo granuloso opaco e uno o più nucleoli irregolarmente disposti, con protoplasma alterato nei suoi margini, e che però rivela la forma epiteliale dell'elemento, e che si assomiglia alle rimanenti cellule epiteliali. Non è a dire che manchino veri vasi sanguigni, che anzi in vicinanza si notano delle sezioni di arteriuzze e piccole vene con caratteri sicuri e ben differenziabili dalle formazioni ematocistiche suddescritte. Sembrami poter dire che qui si tratti di emorragia avvenuta lentamente entro alle cavità cistiche epiteliali preformate le quali per la presenza del sangue si sono ingrandite perdendo la loro normale configurazione forse per la pressione che il sangue stesso causò sulle pareti cistiche tantopiù che c'è pigmento ematico. Si trova pure del sangue stravasato anche fuori di questi spazi cistici entro agli stessi cordoni epiteliali, e si vede che si è diffuso irregolarmente e per rexin, non per diapedesi, e che l'emorragia deve essere di data abbastanza recente a dedurlo dalle leggere alterazioni subite dal sangue. Nelle maggiori cavità ematiche bene osservando si notano delle fibrille connettivali senza affatto elementi cellulari, e che hanno una disposizione tale da far capire che esse in origine servivano come impalcatura di sostegno di altre piccole cisti e che furono a poco a poco distrutte, locchè non meraviglia, vedendo che in queste cisti maggiori non si trovano elementi nucleati tingibili i quali subirono la stessa sorte delle superstiti fibre connettivali più resistenti all'invasione e infiltrazione sanguigna.

Non tanto l'atipia delle cellule nella figura 7 quanto l'irregolare disposizione delle cavità cistiche e delle cellule stesse, la scomparsa o rottura della membrana cistica fa certo pensare che il neoplasma quivi s'incammini ad una degenerazione che forse in prosieguo di tempo avrebbe assunto caratteri inerenti alle forme maligne epiteliali (adenocarcinoma).

E nessuna meraviglia ci desta questo fatto perchè realmente simile disposizione la troviamo nei punti periferici al seno fistoloso, e ove anche macroscopicamente abbiamo osservato alterazioni e degenerazioni sicure, e dove

pure eziandio abbiamo notato la presenza di emorragie le quali forse diedero l'impulso alla reazione atipica delle formazioni neoplastiche.



Fig. 8. — Cisti a contenuto di cellule stellate

Esaminando a forte ingrandimento taluno di quegli spazi areolari dove il tessuto è bene conservato si vede che essi risultano sostenuti (fig. 8) da una sottile impalcatura connettivale sulla quale si adagiano due (di solito) strati di cellule cilindriche e ovalari addossate le une alle altre con protoplasma deficiente finamente granulare semitrasparente, nucleo grosso marcato e nucleolo evidente talvolta scisso. Avvicinandosi verso il centro le cellule si appiattiscono di più, diventano irregolari, si forniscono di prolungamenti, e assumono la forma stellata — in alcuni alveoli il protoplasma è completamente trasparente, in altri finamente granuloso. I nuclei poi variano assai per forma e grandezza; — in alcune cellule formano dei grossi accumuli assai colorati, moriformi, rotondi, in altre più piccoli, meno marcati, talvolta divisi in tre, o in due porzioni — i nucleoli restano occultati nei grossi nuclei; in quelli più piccoli sono chiari e numerosi.

Qualche cellula stellata è in evidente scissione nucleare.

Nei punti ove il tessuto è più compatto abbiamo una conformazione come quella che disegnai nella fig. 7, molto interessante per la disposizione del connettivo spesso, ricoperto da giovani elementi polinucleati, e da cellule grandi poligonali, taluna stellata, e si espande come a foglia di mirto, al bordo della quale stanno attaccate delle formazioni simili a bottoni o a calici ora chiusi ora aperti, e contengono cellule e in genere elementi svariati simili a quelli della fig. 5. Si osservano poi dei tubi alla periferia e nel centro contornati da epitelio a 2-3 strati simile a quello descritto — il tubo centrale non sta in comunicazione colla periferia malgrado porti gli stessi elementi epiteliali non sformati, e per di più è vuoto in qualche punto —

forse era un tubo più uniforme magari rotondo, il quale per la crescita del connettivo circumambiente s'è schiacciato, ed è possibile che in qualche punto

Fig. 9. — Sezione del tumore ove abbonda lo stroma ricoperto da epiteli e da formazioni speciali.

sia stato comunicante colle altre formazioni periferiche. Scarsi i vasi. Questo disegno è molto simile a quelli dove si vedono le disposizioni rudimentali dei denti negli embrioni.

COMMENTO.

Parte clinica. — Nella nostra ammalata un trauma cospicuo colpì la parte sinistra della mandibola, e dopo due anni incominciò col dolore a manifestarsi una tumefazione in quella regione ove, per quanto dice la Bruschi, mancavano già fin dalla nascita dei denti. Fu il trauma la causa immediata della formazione del tumore? È probabile. Abbiamo è vero l'intercorrenza di due anni, ma è possibile che l'inizio primo del male non sia stato avvertito dalla paziente, tanto più che il decorso è stato lentissimo — dieci anni dall'insulto, otto dalle prime manifestazioni cliniche soggettive. Di più abbiamo la mancanza di alcuni denti; non sappiamo precisamente quali; ed è

ammissibile che i follicoli che indubbiamente persistevano e specialmente quello del dente della saggezza, abbiano dal trauma ricevuto per lo meno l'impulso a proliferare, a crescere.

E la letteratura, benchè scarsa, come avverte lo Zatti nella sua ottima monografia, ci suffraga in questa opinione.

I traumi oltre che agire dall'esterno sulla mandibola come nel nostro caso possono agire direttamente sui denti stessi come ha luogo nell'estrazione dei denti cariati od in altre manovre chirurgiche eseguite dal cavo orale.

Alla prima categoria appartengono i casi del Baistrocchi, del Ferrari, del Bryx di Walsham (?), di Haasler, ed il nostro; alla seconda quelli di Becker, di Remedi, di Kolaczeck, di Krause, di Tzerbicsky; ed oggi specialmente in seguito agli studi del Malassez e dell'Haasler ed all'importanza dei granulomi delle radici dentali nella genesi dei tumori mandibolari senza dubbio gli insulti traumatici di qualunque specie sieno hanno una grande importanza, e noi dovremo sempre indirizzare in questo senso le nostre ricerche anamnestiche, anche se non sono così palmari, come nel caso da noi descritto. L'ereditarietà è sempre negativa come ce lo dimostra la letteratura. Fatte poche eccezioni queste neoplasie sono proprie della giovane età fra i 10 e i trent'anni, ed una delle prime manifestazioni del male è il dolore dentale accompagnato dalla presenza di un tumore, sintomi che aumentano in rapporto inverso; e più cresce il tumore, e meno s'avvertono i dolori, le odontalgie, le quali sull'inizio richiedono spesso l'estrazione dei denti sovragiacenti alla intumescenza. E ciò è naturale, pensando alla usura ed alla completa distruzione dei filamenti nervosi dentali causata dalla lenta ma continua crescita del male, che distende, e distrugge a poco a poco questi organi —; diffatti nel nostro caso il nervo dentale inferiore subito dopo la sua penetrazione nel tumore si sparpagliava, e finiva in un cavo cistico con palese atrofia dei suoi elementi.

Può avere una certa importanza nell'eziologia di questi tumori il fatto dell'assenza di qualche dente fino dalla nascita o dopo la prima dentizione, escluso sempre il dente della sapienza, del quale sappiamo l'importanza patologica sicura nelle infiammazioni e tumori. Diffatti la nostra operata ci assicurava d'un fatto simile, ma l'esame della corona dentale rinvenuta nel tumore non ci insegna appartenere con certezza al dente della sapienza.

La crescita è lenta, graduale, non saltuaria, e questo è un sintomo clinico di sommo grado. I tumori delle mascelle tradiscono con facilità; ed è cosa nota. Rammento un caso consimile che osservai quando ancora ero studente nella Clinica di Albert a Vienna, e a prima vista giudicato da noi per osteosarcoma perchè era ulcerato, avea invaso tutte le parti vicine; eppure dal solo fatto della lenta crescita si potè escludere subito la malignità nel senso clinico — era un osteocondroma.

L'anno scorso i miei assistenti operarono un tumore del mascellare inferiore che a prima vista sembrava un ascesso periosteo — si fece la spaccatura, il raschiamento nell'ambulatorio, ma la ferita non si chiuse, e quando lo vidi dopo due mesi che il medico curante lo medicava, dubitai di qualche cosa di maligno, essendo rapidamente cresciuto di volume.

Esaminai bene l'ammalato, e trovai una cicatrice lineare al labbro inferiore residuata ad estirpazione di tumore fatta da altro chirurgo tre anni prima. Feci l'esame microscopico, escidendo una porzioncina del tumore alla mascella — era un carcinoma della più bella acqua — proposi subito la resezione della mandibola che venne rifiutata, e l'ammalato fu operato da altro chirurgo di sola estirpazione del tumore. Manco a dirlo sulla ferita ancora aperta ripullulò subito il tumore, che trasse a morte l'ammalato a capo di 3 mesi.

E più ancora sono difficili a diagnosticarsi i tumori del mascellare superiore, e spesso riescono discrepanti le opinioni anche di sommi clinici.

E per non scostarmi troppo a lungo dall'argomento ricordo un caso di incerta diagnosi che mi fu presentato all'esame dal dottor Fattori, chirurgo primario di Nocera Umbra.

Io stesso fui perplesso nel giudizio, e decisi la questione coll'asportare da una piccola ulcera nella fossa canina ad un uomo robusto di età avanzata un lembetto che mi mostrò la struttura perfetta di un carcinoma partente dall'antro di Higmoro, e la mia diagnosi fu poi confermata dai chirurghi di Roma, e il decorso la avvalorò completamente.

Il nostro tumore impiegò dieci anni a raggiungere la grandezza apparente d'una testa di feto a termine, ed è uno dei più grandi del genere osservati.

Queste neoplasie dapprima piccole, dure, e immedesimate nell'osso allorquando le pareti si assottigliano, e cade o viene estratto qualche dente sovrastante, o si ulcera la parete per pressione dei denti del mascellar superiore possono aprirsi nel cavo orale, e così lasciare libera la porta d'ingresso alle più svariate infezioni: possono suppurare per lungo tempo, o chiudersi saltuariamente i seni fistolosi per la speciale conformazione (ossea) delle pareti; — non è detto nella letteratura che taluno di questi tumori abbia potuto in questo modo spontaneamente guarire come succede nelle forme ascessuali periostee.

Anche il nostro tumore presentava delle screpolature al solco d'impressione degli antichi denti, e furono queste per noi di preziosa utilità diagnostica, perchè così ebbimo occasione di esaminare dei brandelli di tessuto fuoriusciti attraverso di esse, e che potevano essere persino succhiati dalla stessa ammalata.

Quando una parziale infezione del tumore produce una suppurazione abbondante questa può propagarsi alla cute,

farla aderire al tumore, e farla ulcerare producendo così un seno fistoloso che potrà durare a lungo per la conformazione delle pareti donde trae origine la suppurazione come si disse.

Il liquido tradotto all'esterno o è unicamente purulento per la presenza dei microrganismi piogeni, oppure sieroso, filante, commisto a qualche pezzetto di tessuto, e ciò a seconda della sua origine, e delle cause che produssero la comunicazione col mondo esterno, e vedremo quale ne sarà la sua composizione chimica, e quali elementi morfologici lo compongono.

Intanto il tumore, seguendo il suo cammino, continua ad aumentare di volume in tutti i sensi, spostando le parti vicine, qualunque sia la loro resistenza, e producendo disturbi in primo luogo alla masticazione per il mancato combaciamento delle arcate dentali. Gli ammalati possono avere stillicidio di saliva appunto per la difficoltata masticazione; poi vi hanno disturbi di deglutizione, specialmente se il tumore cresce verso l' interno e posteriormente per lo spostamento della lingua e l'impiccolimento delle fauci, che produce pure la voce nasale, come si osservava nella nostra ammalata, ed alterazioni alla respirazione.

Ma quello che rende il nostro caso assai raro è la straordinaria influenza che ebbe il tumore sul mascellare superiore e sull'osso zigomatico. Queste due ossa sono ridotte ad un quarto del loro volume, sono assottigliate e tanto si fu lo spostamento subìto, che la semi-arcata dentale sinistra venne sospinta fin quasi sulla linea mediana con dislocazione naturale dei denti rispettivi, come si vede dalla fotografia.

È questo il motivo per cui la Bruschi, malgrado l'enorme sporgenza che faceva il tumore nel cavo orale, pure aveva un divaricamento solo di un centimetro fra le due serie dentali di destra, mentre se il mascellare superiore non si fosse così deturpato e spostato, il divaricamento sarebbe stato maggiore, a meno che la serie dentale superiore sinistra non

avesse impresso un solco assai profondo nel sottoposto tumore, specialmente nei movimenti masticatori.

Quale fu la ragione di questo fatto così marcato?

In primo luogo credo importante l'età della paziente al momento dell'inizio del tumore. Le ossa di persona giovane più facilmente si possono adattare alla compressione e cedere ad una potenza superiore.

La causa seconda è più importante, e credo sia riposta nella struttura stessa del mascellare superiore. Le sue pareti sono sottili e permettono, per la presenza dell'antro higmoriano, un avvicinamento cospicuo; se l'osso fosse stato così conformato come il robusto mascellare inferiore, non avrebbe ceduto così facilmente, e si avrebbe avuto l'impressione solcata dei denti superiori profonda assai e non spostata, o per lo meno un divaricamento molto maggiore.

Il chiarissimo dottore Bettmann, chirurgo dentista di Roma, volendo applicare una protesi alla nostra operata, fece il modello del mascellare superiore e gentilmente mi spedì le fotografie che mercè sua sono unite alle tavole microscopiche.

A lui i miei ringraziamenti.

La fotografia dell'ammalata prima dell'operazione dà una chiara idea della deturpazione subìta nella fisionomia della faccia.

L'ingorgo dei cordoni e dei gangli linfatici non succede affatto, o solamente, come dicono gli autori, quando sopravvengono alterazioni nella compagine del tumore, sieno esse date da infezioni, come nel caso nostro, o da cambiamenti nella struttura propria, come sarebbe passando il tumore dalla forma benigna di adenoma a quella maligna di carcinoma.

Le emorragie che succedono nell'interno del neoplasma e così pure quelle date da ulcerazione della superficie esterna non hanno mai una importanza clinica speciale.

Sintomo anamnestico eccellente in questi casi è la poca o nessuna influenza che questo male esercita sulle condizioni generali dell'organismo, e diffatti la nostra Bruschi presentava un aspetto sano e robusto.

Abbandonato il male al suo decorso spontaneo, che cosa sarebbe avvenuto?

O il tumore poteva cambiarsi in maligno, come qualche punto sembrava già incamminato a diventarlo, ed allora sarebbe sopraggiunta la cachessia, la rapida crescita senza dar luogo a facili spostamenti di organi vicini, le ulcerazioni, le emorragie, le infezioni secondarie e l'ammalata sarebbe presto soggiaciuta al male; o il tumore restava sempre benigno, e in allora l'ammalata avrebbe dovuto soccombere per le conseguenze meccaniche portate dal continuo aumentare del male: la soffocazione, la inanizione.

Egli è perciò che questi ammalati si persuadono a poco a poco a ricorrere all'aiuto del chirurgo, ed all'esame clinico noi vediamo che le condizioni generali di salute sono buone, e le alterazioni locali variano a seconda della grandezza, posizione e alterazioni eventuali subite dal tumore.

Se il tumore è ancora piccolo, le parti soprastanti, cute e mucosa, non sono alterate nel loro colore, solo col crescere del tumore le troviamo distese e più o meno scontinuate e aderenti a seconda delle affezioni sopraggiunte (ulcerazioni, infezioni, ecc.), e in questi ultimi casi possiamo avere un arrossamento notevole, un aumento di temperatura sul punto alterato, e l'impossibilità di sollevare in pieghe, o far scivolare sul tumore le parti mobili che lo ricoprono.

Dei muscoli che circondano il tumore, e precisamente quelli che più direttamente s'inseriscono sullo stesso, non rimangono che poche fibre distese a ventaglio sullo stesso che noi possiamo sentire alla palpazione come tanti cordoncini che passano sulla stessa. La superficie del tumore di solito è liscia, costituita da sporgenze gozzute, nodose,

rotondeggianti, più o meno grandi, e solo nei punti dove vi furono impressioni, o solchi scavati o fistole la troveremo scabra, o discontinua, e in tal caso dalle soluzioni di continuo gemerà o marcia pura costituita da leucociti e dai comuni piogeni o misti ai funghi che si annidano nella bocca, o da marcia mista a sangue con eritrociti più o meno alterati, o escirà un liquido chiaro, o tenue, o citrino, opalescente, ocraceo, contenente albumina in maggiore o minore quantità a seconda della sua densità, e inoltre elementi epiteliali per lo più cilindrici, ma anche piatti, degenerati di solito, e che saranno meglio conservati nei frustoli di tessuto che verranno eventualmente rigettati spremuti o succhiati dall'interno delle pareti cistiche; e vi potranno pure essere molti leucociti, microorganismi ed emazie a seconda delle evenienze più volte menzionate.

La consistenza del tumore, specialmente se piccolo, sarà dura, ossea, lapidea; mano mano che aumenta di volume e che le pareti cistiche si assottigliano, essa diminuirà notevolmente fino a diventare elastica o fragile, o darà il rumore di pergamena, al quale sintoma diede tanto peso il Dupuytren, o persino se tutta o gran parte della parete ossea è scomparsa, si potrà avere manifesta fluttuazione. La dolorabilità alla pressione sarà ben poca o nulla. Ben inteso che tutte queste varietà nella consistenza potranno riscontrarsi in un solo tumore accoppiate.

Il tumore, formando un sol tutto coll'osso, naturalmente non si lascia affatto spostare da esso e siccome ha origine nella parte centrale, così si avvertirà il graduale ingrossamento dell'osso dato dalla neoplasia, e non si avrà il rapido passaggio dalla grossezza si può dire normale del resto dell'organo a quella anormale del tumore, come si osserva nei tumori sorti dall'esterno dell'osso o dallo stesso periostio.

Il male si delimita nettamente dalle parti vicine per quanto le abbia spostate, sformate, atrofizzate; ciò ben si comprende quando il tumore resta benigno. Speciale

attenzione meritano i denti nel loro numero, conformazione e posizione, e le alterazioni che si riscontrano nel mascellare superiore.

Alla percussione il tumore darà suono ottuso, all'ascoltazione nulla si potrà percepire. Importante potrebbe riuscire la radioscopia alla Röntgen presa in diverse posizioni, specialmente se qualche punto del tumore fosse molle e nell'interno vi fossero denti che essendo di materiale durissimo, potrebbero dare qualche accenno sulla lamina fotografica; tanto più che riuscì già al König di fotografare un tumore nell'interno dell'osso, e il Kümmell presentò all'ultimo congresso chirurgico tedesco una fotografia di una neoplasia che stava innicchiata nell'estremo inferiore del femore.

Le alterazioni funzionali dell'organo sono facili a comprendersi data la sede e la estensione del male. La cosmesi, la masticazione, la deglutizione, la fonazione, la respirazione saranno più o meno influenzate dalla presenza del tumore.

L'esame minuto dei gangli e cordoni linfatici prossimiori specialmente di quelli sottomascellari sarà negativo, e se vi fu o è ancora in corso qualche processo infettivo, si troveranno ingrossati, uniformemente molli, un po' dolenti, mentre se essi fossero duri, bernoccoluti, indolenti, poco mobili e numerosi, bisognerebbe subito pensare ad una possibile malignità del tumore già *ab initio,* oppure a un cambiamento in questo senso avvenuto nel corso del male.

Con questi criteri riescirà possibile il differenziare clinicamente questi tumori dagli osteomi, dai condromi, dalla actinomice, dai sarcomi, dai carcinomi secondari e in caso di dubbio una puntura, una escissione o una piccola trapanazione esplorativa potrà assicurarci nella nostra diagnosi.

Cura. — Quid agendum?

La puntura collo svuotamento, coll'iniezione di sostanze irritanti non hanno che un valore storico. Dobbiamo

semplicemente pensare di esser d'innanzi a una o più cavità a parete proliferante e dura e che per guarirle dobbiamo distruggere l'una, ed in tutto od in parte anche l'altra facendola aderire a qualche altro tessuto.

Modernamente per i tumori relativamente piccoli non resta che seguire il metodo tenuto dal Bramann, che del resto credo sia usato da tutti gli altri chirurghi.

Eccolo: sulla parete anteriore della cisti si conduce una incisione e sopra e sotto questa si distaccano unitamente mucosa e periostio dalla buccia ossea del tumore. Se non si opera dal cavo orale ma dall'esterno si preparano ottusamente due lembi dermo-periostei risultanti del pari da una incisione orizzontale.

Fatto ciò si distacca collo scalpello la parete ossea anteriore e così pure si distacca tutta la parete cistica membranosa dalla buccia e si esporta completamente. Si abbattono gli spigoli sporgenti del guscio osseo riducendolo più che sia possibile pianeggiante e si ribaltano su esso i lembi muco o dermo-periostei, fissandoli con punti di sutura.

Colla medicatura si fanno meglio combaciare i lembi. Operando dall'esterno, si bada di tirare l'incisione parallela, e un po' più sotto del bordo mandibolare, e in 6-10 giorni ottenere la guarigione.

Se non fosse possibile procedere in questo modo per la grandezza cospicua della cisti, si potrebbe pensare ad una larga escisione d'una parte rilevante della parete cistica anteriore — e così commutare la cisti in una specie di espansione della cavità orale, tanto più che come dimostrò l'esperienza questo cavo secondario dipendente si impiccolisce, e può scomparire del tutto.

Il Partsch poi raccomanda caldamente questo metodo partendo dall'idea, che dopo tutto l'epitelio della parete cistica è analogo a quello della bocca, locchè come dice l'Haasler non è esatto.

Il Butcher vorrebbe esportare il tumore dal cavo orale resecando, ed esportando il tumore senza interrompere la continuità, e ciò sarà possibile solo nel caso di tumori piccoli, e che non abbiano sostituito tutto lo spessore dell'osso.

Se le condizioni del male lo richiedono bisognerà resecare l'osso al di là del male togliendo la sua continuità.

In tali casi ci si presentano due metodi fondamentali; l'endo-orale e l'esterno.

Se si tratta di resecare la porzione mentoniera si potrà preferire il metodo di Malgaigne senza divisione della cute dall'esterno distaccando le parti molli dal di dentro, quantunque molti chirurghi consiglino la resezione facendo l'incisione mediana del labbro inferiore di Dupuytren. L'incisione esterna lungo il margine inferiore del mento e le due incisioni oblique partenti dagli angoli orali con formazione di un lembo quadrangolare meritano pure d'essere menzionate.

Se si tratta di resecare la porzione orizzontale del corpo della mandibola escluso quella mentoniera si userà l'incisione esterna di Lisfranc che scolpisce un lembo triangolare con incisione perpendicolare dell'angolo orale e che va poi lungo il bordo della mandibola fino al di là del male. Questo metodo che è il più semplice e il più naturale sarà da preferirsi a quello di Malgaigne che corre in senso opposto a quello del lembo quadrangolare di Cloquet Deaderick a base inferiore, e di Cusach a base superiore, o quello di Mott a due lembi.

La segatura sarà fatta oggi colla sega di Gigli tanto lodata dai chirurghi tedeschi previa eventuale estrazione dei denti. Cura precipua si avrà nelle suture del cavo orale affinchè da quella via non si abbia ad infettare il resto della ferita, si sceglieranno quei metodi che il caso delinea da sè avendo cura alla cosmesi.

Ma, siccome nel nostro caso il tumore ha invaso tutta una metà della mandibola compresa quindi anche la branca

montante in allora bisognerà fare l'estirpazione di essa. Abbiamo preferito il metodo del Lisfranc spaccando a metà il labbro inferiore correndo coll'incisione orizzontale fino all'angolo, e da qui fino alla radice dell'arco zigomatico scolpendo così un lembo quadrangolare a base superiore.

Si comprende che nel caso vi sieno cicatrici od ulceri cutanee, saranno comprese nelle incisioni ed estirpate. Con questo lembo si guadagna un ottimo spazio molto meglio che col metodo di Malgaigne che è eguale al primo tranne che si ommette la prima incisione sul labbro, e così si ha un lembo triangolare, oppure scolpendo un lembo triangolare secondo Mott e Langenbeck con base superiore posta fra l'angolo orale e l'articolazione mandibolare, incidendo da questa in basso verso l'angolo del mascellare inferiore, e da quì all'angolo orale, oppure facendo l'opposto e scolpendo un lembo triangolare a base inferiore fra l'angolo orale e quello della mandibola.

Prima dell'operazione bisogna curare molto la disinfezione della bocca specialmente dei denti che vanno sfregati cogli spazzolini, ed io mi servo dell'acqua e sapone, poi del sublimato leggero, dell'alcool diluito, e dell'acqua salicilica o borica: — se non si adopera la cocaina o sola o previa la morfina come usa con tanto vantaggio il Professore Ceci, oppure col metodo dello Schleich — bisogna valersi di una anestesia cloroformica o eterea (meglio la prima) che però non dovrà essere profonda perchè così l'ammalato potrà rigurgitare il poco sangue che va a cadere nelle fauci e schivare la posizione di Roser. È importante provvedere, affinchè l'ammalato possibilmente non vomiti durante l'operazione col regolare la dieta antecedentemente all'operazione, e dando magari un po' di cocaina.

Scolpito il lembo esterno, come meglio si crederà opportuno, si domina subito l'emorragia delle coronarie e della mascellare esterna, e dissociata la parte esterna del tumore

si estraggono eventualmente uno o due incisivi piantati sul sano e subito si passa la sega di Gigli o in mancanza quella a catena oppure quella comune, ed afferrato il moncone si distacca il tumore dalla mucosa intrabuccale. Qui devo avvertire che bisogna por mente allo sbocco del dotto Stenoniano affine di non ferirlo e starvi un po' a distanza perchè non venga poi impigliato nella futura cicatrice e stenosato o occluso come credo sia successo a me: — si ruota man mano il tumore all'esterno, e allora l'ampia ferita volgendo il capo del paziente dalla parte ammalata lascia sgorgare il sangue all'esterno ed è incredibile quanto debole sia il getto dei vasi malgrado l'enorme breccia che si ha sott'occhio, e quanto facile sia vedere, e afferrare colle pinze l'arteria dentale inferiore. — Abbassando poi il tumore nel mentre si taglia il crotafite, e svellendolo dall'incisione coll'alto pterigoideo, si evita sicuramente la lesione della mascellare interna.

Fatta l'emostasi definitiva, bisogna subito passare alla sutura delle mucose, facendole ben combaciare, e mano mano suturare a strati i muscoli e le aponevrosi, e fra quella e questi applicare, qualora si voglia, la protesi immediata, o un qualche suffraganeo di essa come vedremo; — oppure affondare una fognatura perchè non è assolutamente possibile ammettere che una tale ferita possa essere asettica con certezza, tanto più che dopo un paio di giorni, essendo normale il decorso, si può allontanare la fognatura. Non dico che non si possa tentare la sutura esatta a strati senza drenaggi — sarebbe l'ideale — ma io non mi azzarderei; non mi sono mai pentito d'aver messo una fognatura, mentre qualche volta mi sono pentito di non averla applicata.

L'edema che si ha quasi sempre in tutte le operazioni sulla faccia svanisce da sè; — quando desse molestia, si potranno usare con molto vantaggio gli impacchi caldo umidi disinfettanti. Inutile rammentare quanto sia importante

pel decorso postoperativo la cura della bocca, tanto più che, come dicono tutti gli autori, si ha sempre stillicidio di saliva che imbratta facilmente anche la medicatura.

Noi ebbimo a lamentare una fistola salivare che deve esser stata causata da ferita del condotto Stenoniano, — non mi pare probabile — o da lesione d'un condotto secondario o di porzione dello stesso parenchima.

È una noia alla quale si può mettere riparo col distruggere la stessa parotide, e opino sia meglio farlo col termo-cauterio. A me riuscì perfettamente.

Difficilmente questi tumori invadono tutta la mascella inferiore; se ciò fosse bisognerebbe disarticolarla.

Quasi tutti questi tumori considerevoli furono operati dall'esterno — mentre il metodo intraboccale già praticato dal Signoroni per osteosarcoma nel 1842, ed esattamente descritto col suo armamentario che si conserva ancora in molti ospedali del Veneto, si riserva per le resezioni eseguite per necrosi, o consimili processi infettivi, perchè appunto in questi casi riesce facile il distacco dall'osso del periostio ispessito, mentre in questi tumori si tratta di estirpare osso e periostio unitamente.

Ed ora veniamo a parlare della protesi che è argomento di attualità.

Il Boennecken nel 1894 scrisse una memoria estesa sulla protesi del mascellare inferiore. Egli accenna dapprima alle difficoltà di applicare una protesi dopo la coartazione e retrazione dei tessuti postume alla resezione parziale della mandibola, ed anche ai risultati incompleti ottenuti, appunto per causa della retrazione cicatriziale dei tessuti.

Questi ostacoli fecero nascere al dentista francese Claude Martin l'idea della sua *Prothèse immédiate.*

Il giorno prima faceva uno stampo e ricavava poi il pezzo di protesi fatto di caoutchouch duro che veniva applicato immediatamente dopo l'operazione. Veniva fissato ai monconi residuali con piccole liste di metallo, e doveva

essere sempre portato dal paziente. Naturalmente si aveano sempre suppurazioni, ristagno di secreti, disfacimenti, infezioni, ecc. E per questo Sauer (maestro del Boennecken) pensò di intromettere fra i due monconi ossei una lista o lamina metallica non ossidantesi (oro, platino, acciaio zincato) preparata il giorno prima dell'operazione in modo però, che fosse possibile tamponare la ferita, e cambiare il tampone. Questa staffa metallica protesica veniva fissata ai denti con filo di metallo, e non era punto in contatto colla mucosa o colla ferita.

Se poi non vi erano denti, o era stata resecata una parte laterale del mascellare, si fissava la staffa all'osso perforandolo e introducendo due viti che fissavano la staffa lasciando però fra questa e il moncone e così fra le viti e la mucosa un po' di spazio per i tamponi. Guarito l'ammalato, si applica una protesi definitiva. L'applicazione della protesi metallica si fa in 15 minuti durante l'operazione e sotto anestesia.

M. Martin parla a lungo dell'argomento in una eccellente monografia.

I disturbi, egli dice, più salienti dopo la resezione della mandibola sono la possibilità o almeno difficoltà di masticare, di inghiottire, di parlare, di trattenere la saliva e la lingua che tenta spesso di rinculare (specialmente nelle resezioni della porzione mentoniera); poi le deturpazioni della faccia postume alla guarigione.

Egli quindi applica la sua protesi immediata così. Si prepara un modello dell'intiera mandibola (perchè non si può mai sapere quanta parte d'osso si dovrà levare) — finita l'operazione, si sega dal modello intiero la porzione per la protesi nella quale è scolpito un completo sistema di canalizzazione o fognatura, che permette di sciacquare la ferita, disinfettare anche la bocca, ed è di facile rimozione.

Talvolta per la pressione che esercita l'apparecchio sulle parti molli si formano delle fistole, che danno poi origine a retrazioni cicatriziali.

In 3 operati si abbassò il labbro inferiore tanto che venne a mettersi sotto l'apparecchio; in due di questi casi scomparve in seguito questa straordinaria rilasciatezza del labbro, e potevano chiudere benissimo la bocca; nel terzo si ebbe rapida recidiva nelle glandole linfatiche. Il deflusso involontario della saliva a poco a poco scomparve, e gli operati potevano mangiare anche cibi solidi, e alcuni persino potevano rompere le noci — ciò però solo dopo molti mesi, o dopo 1-2 anni.

L'interessante monografia è fondata su 15 anni di osservazioni esatte e diligenti.

Gli americani, maestri nell'arte dentaria, e gli inglesi s'occuparono della protesi della mandibola, e nei moderni trattati di dentistica si trovano descritti esattamente i metodi seguiti.

Mac Burney, negli *Annals of surgery*, riferisce di 3 casi nei quali dopo l'estirpazione di una metà della mandibola per osteosarcoma provvide per la protesi.

Prima dell'operazione prende uno stampo della parte sana del mascellare superiore e dell'inferiore, e dopo ciò prepara una ferula (gambale) infradentaria che viene applicata il giorno stesso dopo l'operazione, e che impedisce al moncone residuato e ben serrato dalla medicatura contro il mascellare superiore di scivolare dal suo posto. Durante i primi giorni si nutre l'ammalato per il retto, e si permette solo l'uso dei liquidi per bocca attraverso un foro scolpito nella protesi immobilizzata dalla fasciatura. Guarita la ferita, si rivestono i due molari superiori della parte sana con un cappuccio d'oro sulla cui superficie interna si fissa ad angolo retto un uncinetto. Così si fa anche col dente più vicino alla superficie di segatura della mandibola, e si interpone fra i due uncini una molla d'acciaio a spirale di forza già misurata. Con questo apparecchio che fa stare il moncone della mandibola in posizione normale, i pazienti possono aprire e chiudere subito e completamente la bocca, e dopo alcune settimane si può togliere la spirale.

Trascorsi alcuni mesi, si sostituisce una protesi munita di denti, dalla quale si stacca una spranghetta che si adatta al processo alveolare della mandibola sana. Per mezzo di questa si stabilisce una unione articolare colla mascella superiore della parte sana mercè d'una specie di gruccia, che si distacca dalla spranga stessa.

I francesi seguirono il metodo del Martin.

E così il P. Michaux resecò la metà destra della mandibola per un cancro al labbro recidivo. Malgrado vi fosse molta tensione nelle parti molli, delle quali si dovette levare una parte, pure la protesi immediata funzionò benissimo, e si ebbe guarigione per primam senza complicazioni. Usò la protesi canalizzata di Martin di Lione, che permise un'irrigazione continua della ferita. — Dodici giorni dopo l'operazione il paziente poteva muovere leggermente la mandibola — parlare assai bene, e mangiare minestra.

Ed anche il Poirier fece una resezione parziale della mandibola col metodo protesico di Martin. Il risultato fu buono — solo si notava un leggero avvallamento delle parti molli nella regione sottomascellare causata dalla distruzione del miloioideo.

Allorquando l'apparecchio provvisorio s'è fatto per così dire il suo nido nella parti molli, e che queste sono guarite, esso viene sostituito da un apparecchio definitivo munito di denti.

Ed il Bogdanik di Biala in una resezione completa della mandibola per necrosi fosforica, fece applicare dal dentista Schreiber una protesi un po' più piccola della mandibola estirpata introdotta in due parti nella bocca, e poi avvitate le due metà della protesi.

Nella 80ª seduta (22 luglio 1896) dei chirurghi di Berlino l'Hahl trattò con grande competenza degli apparecchi protesici per le resezioni della mandibola con dimostrazioni pratiche.

Riassunse anche la storia dell'argomento.

Due sono i metodi più importanti usati dai chirurgi. Quello di Ollier-Martin, cioè la protesi immediata di caoutchouch che viene fissata con morsi e con viti alle parti resecate.

Dopo 8-15 mesi questa protesi viene sostituita da un'altra rimovibile.

Il secondo metodo è quello di v. Bergmann-Sauer che si limita a tenere in posizione normale i resti della mandibola durante il processo di guarigione, prima però della retrazione cicatriziale.

Se però si dovesse tentare la riposizione dopo avvenuta la retrazione, allora si applica il così detto piano inclinato di Sauer.

Questo utilizza un'energia di serramento di 50 cm. e rappresenta un vero progresso nella cura di resti di mascella guariti in falsa articolazione. Sürsen e Haun furono i precursori: il primo cercò di forzare la riposizione con bastoncini intromessi, l'altro con depositi di guttaperca sempre crescente in volume. Ultimamente nella clinica chirurgica di Berlino si procede così.

Prima dell'operazione per mezzo di un modello viene costruito un apparecchio dentistico che comprende la parte residuante della mascella munito del piano inclinato e che nello stesso tempo completa la porzione resecata. La resezione va estesa fino al di là della porzione molare all'angolo della mascella, in modo che non abbia a rimanere una porzione di mandibola senza denti subito all'innanzi dell'angolo mascellare nella porzione orizzontale del corpo. La protesi si applica appena ristagnata l'emorragia.

Si fissa con una legatura la lingua all'apparecchio, e si chiude la ferita condotta lungo il bordo inferiore della mascella intorno all'apparecchio in modo che resti unita la mucosa della guancia con quella del pavimento orale, o completamente, o per lo meno alle due estremità della ferita.

Dunque tutta la protesi è libera nella bocca separata dalla ferita semplicemente della mucosa sopraccitata. Nella 3ª settimana dopo l'operazione si allontana la legatura della lingua e viene levato per la pulitura ogni giorno l'apparecchio.

Sei settimane dopo l'operazione si applica una seconda protesi.

In una resezione della parte mediana della mandibola venne applicata la staffa di Boennecken, e durante l'operazione si cercò di distaccare i muscoli pterigoidei interni; ma però coll'apparecchio di Boennecken il mento non aveva un buon appoggio e solo dopo se lo ebbe sostituendo l'apparecchio con uno di caoutchouch.

Egli è perciò che Hahl consiglia già da bel principio di lasciare la staffa di Boennecken, di fissare sull'osso l'apparecchio ben disteso con una forcella a due rebbi doppia e con legatura di filo metallico. Nelle piccole resezioni laterali si può abbandonare la forcella come protesi permanente in grembo alla ferita.

I vantaggi della protesi immediata di Hahl sono i seguenti.

Il piano dell'operazione può essere cambiato anche durante l'atto operativo senza che la protesi si renda inutile anche resecando di più di quanto si era stabilito.

Si scongiura il pericolo della soffocazione per l'abbassamento e scivolamento della lingua; gli ammalati possono parlare di già al primo giorno, inghiottire, e sono molto meno annoiati della cura dentistica di quanto lo sarebbero se essa venisse intrapresa alcune settimane dopo.

L'Hahl fece vedere due ammalati e molti altri preparati e modelli di gesso.

Il Sonnenburg in un operato di resezione della parte mentoniera per recidiva di cancro linguale dopo sette anni potè sperimentare l'utilità e la bontà della protesi di Hahl.

Nel XXVI Congresso della Società tedesca di chirurgia dell'aprile di quest'anno (1897) il Partsch di Breslavia trattò

estesamente il tema « Sulla sostituzione della mandibola dopo la resezione.

Dopo aver detto dei metodi di Sauer, Claude Martin, Boennecken ed Hahl, egli parte dal principio di rendere il chirurgo nel momento dell'operazione indipendente da un aiuto del dentista, senza però rimettere i vantaggi della protesi immediata. D'altro canto cerca di consegnare al dentista il paziente, dopo completata la guarigione della ferita, ma in condizioni tali da poter con tutta comodità procurargli un apparecchio completo, senza rovinare i denti nella loro solidità, e usufruendo di tutto quello che è possibile.

A questo fine il Partsch sostituì l'apparecchio protesico con ferule di metallo prese dai modelli di quelle di Hausmann che si adoperavano per le fratture complicate e che egli conobbe per mezzo di Schede.

Questo materiale si ha pronto per qualunque lunghezza e si può tagliare per quanto occorre mediante una tanaglia, e siccome è bucherellato permette subito di fissarlo con filo metallico.

Messo a nudo dall'esterno il tumore coll'incisione di Kocher al di là dei due punti dove cadono le sezioni dell'osso si perfora in 2 parti la mascella al di sotto del processo alveolare, e si fa passare da ciascuna parte un'ansa di filo d'argento, che mostri gli estremi liberi sul bordo esterno dell'osso.

In relazione alla distanza di questi quattro fori e all'arcata che fa la mandibola si ritagliano dalle ferule due staffe che si modellano secondo la curva della porzione che si deve togliere. Ultimata la resezione colla sega di Gigli all'innanzi dei forami, sgusciato il tumore con o senza estirpazione della mucosa, si ricoprono le ferule con un pezzo di drenaggio per il tratto che resta libero nel cavo orale, e vengono adattate coi loro fori alle anse di filo d'argento e fissate torcendo questo sulla superficie esterna dei monconi residui di mandibola.

Il decorso del suo primo operato gli mostrò che è meglio unire la mucosa del labbro o della guancia con quella del pavimento orale al di sotto delle ferule, non sopra. Il decorso nei suoi casi fu ottimo, e già alla fine della prima settimana gli ammalati potevano assumere cibi solidi, e adoperare per la masticazione le parti mandibolari rimaste.

Alla fine della terza settimana poteva ultimarsi la protesi definitiva, facendo precedere lo stampo col gesso. Il dott. Riegner, dentista dell'Università di Breslavia, scelse delle corone metalliche per fissare le ferule. Le adattava ai denti rimasti munendole di bretelle di metallo alle quali appendeva la protesi.

Le corone sono molto più sicure, più facili ad essere rimosse e pulite, proteggono i denti dalla carie, mentre la fissazione coi morsi o ganci è dannosa assai per i denti.

Ben si comprende che questo metodo è applicabile solo in casi di resezione sulla continuità dell'osso o nelle fratture complicate — nelle resezioni di una intera metà della mandibola in mancanza bisogna adoperare il piano inclinato di Sauer che costringe col serramento il pezzo d'osso rimasto a stare in giusta posizione.

Il Wildt di Colonia nelle resezioni parziali del mascellare inferiore segue i principii di Wölfler e Bardenheuer. Il primo tolse un lembo cutaneo dal collo unitamente a un pezzo di clavicola che univa ai monconi residuali del mascellar inferiore. Bardenheuer usava o lo stesso periostio con sottili lamelle del mascellar inferiore, sul quale addossava un lembo di cute ad epidermide rivolta verso il cavo orale, oppure prendeva un lembo dermo-periosteo-osseo dalla fronte.

Il Wildt invece in una operata da Bardenheuer recidivata, avendo dovuto estirpare la porzione angolare della mandibola, adoperò una plastica ossea per scivolamento. Dal moncone anteriore della mandibola resecò colla sega di Gigli, previa perforazione, dalla parte o metà inferiore

una lista d'osso corrispondente alla lunghezza della perdita avutasi dalla resezione, al cui bordo inferiore stavano attaccati i muscoli del pari mobilizzati. Venne spinta indietro ed in alto e fissata con fili d'argento fatti passare attraverso fori prima già preparati. Il pezzo era di 3 $^1/_2$ cm. di lunghezza. Sopra il pezzo osseo trapiantato venne suturata la mucosa della guancia unendola con quella del pavimento: – tolti i fili metallici dopo 4 settimane, e accomodato un leggero ectropio del labbro inferiore, per il necessario scivolamento della pelle all'indietro, dopo 38 giorni tutto era finito, e la protesi naturale funzionava splendidamente. Se non si potesse coprire l'osso colla mucosa del cavo orale bisognerebbe trapiantarvi un lembo cutaneo dal collo.

Il Berger poi avendo resecato metà della mandibola per un osteoma non mise alcuna protesi ed avea combaciamento delle serie dentali — e crede che la retrazione cicatriziale sia stata in generale esagerata nelle descrizioni, e stima inutile l'applicazione di qualsiasi protesi prima della avvenuta cicatrizzazione.

Il Prym resecò quasi tutta la metà destra per tumore epiteliale centrale, e intromise subito una protesi di celluloide che dopo due mesi guarì perfettamente.

Il v. Bramann, come ci fa sapere l'Haasler, in un caso di resezione per cistoma applicò alla perdita ossea una staffa di filo d'argento robusta che abbracciava i monconi per mezzo di branche perforate fissate con suture d'argento.

Il Billet di Angers in una frattura doppia della mandibola fece tenere in sito i frammenti per mezzo d'una ferula d'alluminio e fissata con un travetto di platino che passava fra essa e gli estremi distali dei monconi fermato con vite. Dopo 34 giorni rimosse l'apparecchio, e la guarigione era perfetta con ottima funzionalità della parte.

Ora che abbiamo dato un rapido sguardo alla letteratura, non avendo esperienza personale dobbiamo vedere se è possibile orientarci basandoci su quanto abbiamo fin qui notato.

Non tutti i chirurghi possono avere a loro disposizione dei tecnici, che approntino una protesi immediata per gli operati di resezione mandibolare, e ben si appose il Partsch che cercò appunto di rendere indipendente il chirurgo dallo specialista. Ma anche per seguire il Partsch ci occorrono delle ferule speciali, quelle di Hausmann, e sarebbe quindi utile in simili casi provvedersene: non dovrebbero essere dispendiose. Ma quando la resezione è di una metà dell'osso queste non valgono più, e allora? Occorre un apparecchio, quello del Sauer.

Per conto nostro dobbiamo dar ragione al Berger, che, avendo resecata mezza mandibola, non vide gran che di retrazione cicatriziale nè di gravi disturbi, e non mise alcuna protesi immediata e solo dopo la guarigione definitiva pensa di farla applicare. Ed invero la nostra operata poteva inghiottire subito dopo l'operazione, si lavava da sè e parlava discretamente, e dopo tolti i punti muoveva la mandibola rimasta e poteva dopo 20 giorni assumere cibi solidi, e le prove fatte dallo specialista Bettmann di Roma per applicare la protesi a guarigione completa non mi parvero molestare punto la operata, e sono certo che se avremo la possibilità di farle costruire una protesi definitiva, riescirà ottimamente malgrado non si abbia potuto fare la protesi provvisoria immediata.

E qui per protesi vogliamo dire un apparecchio di riempimento non una protesi con denti, perchè collo spostamento enorme subito dai denti del mascellar superiore, come notammo, sarebbe stata utopia pensare di potersene giovare.

Quindi, considerata la gravità per sè dell'atto operativo resecando metà della mandibola, considerato che lo spostamento della parte restante non è molto cospicuo, considerato che la retrazione o coartazione cicatriziale non è del pari grande perchè in simili tumori di solito della cute e delle parti molli ve ne sono d'avanzo, considerata la difficoltà per molti chirurghi di disporre d'abile dentista per

una protesi immediata, pensiamo che per questo genere di resezione non sia assolutamente necessaria la protesi immediata pure facendo omaggio ai risultati che essa diede in mano di abilissimi tecnici.

Ben diversamente vanno le cose allorquando la resezione s'è limitata a porzioni più o meno grandi della mandibola, e quando restano i due monconi residuali. Allora se vi è sempre spostamento cospicuo dei monconi, io stesso lo vidi più volte, ed anche persino nelle semplici fratture tanto che dovetti in questi ultimi casi procedere alla sutura metallica.

L'ideale per noi chirurghi sarebbe sostituire la perdita di sostanza secondo i precetti della plastica chiamata appunto per questo suo scopo *ars divina;* non possiamo pensare a prendere un lembo osseo a distanza come dalla clavicola secondo Wölfler o dalla fronte secondo Bardenheuer; sono per i nostri casi operazioni troppo complicate, e che non possono dare risultati pari a quelli che crediamo si possano ottenere colla plastica secondo Wildt.

Noi non dobbiamo temere di abbattere una porzione di mandibola sopra uno dei monconi resecati, ed io aggiungo magari da tutti due, perchè l'osso è sano, perchè l'osso si salda, perchè l'operazione non è difficile (come vidi sul cadavere) perchè insomma abbiamo, come asserisce Wildt, un risultato che è sempre superiore a qualunque protesi per quanto bene eseguita.

Il Wildt fece un trapianto di un pezzo di 3 $^1/_2$ centimetri; se la resezione colpisce la porzione mentoniera credo che dai due monconi laterali si potrebbero staccare due lembi che saldati nel mezzo sostituirebbero un difetto di 7-8 cm. Più difficile riescirà la plastica quando si deve resecare la parte laterale del mento fino all'angolo vale a dire una pozione al di là dei 4 cm. Si potrebbe adoperare buona parte della porzione posteriore della branca montante e di quella mentoniera. Naturalmente i 4 pezzi che servono alla plastica devono essere abbastanza robusti tanto più se si devono

unire e fissare coi fili metallici ai loro estremi distali e prossimali.

Ma se le condizioni dell'operato, l'estensione della parte resecata, le condizioni del male non permettessero di fare la plastica alla Wildt, non avendo noi a disposizione una protesi immediata di Martin o di Hahl o di Partsch, ci sono aperte due vie da seguire.

Operare, resecare; cercare col tampone fra la mucosa suturata e le parti sottostanti e col bendaggio la fissazione del moncone residuo contro al mascellar superiore, ed a guarigione finita mandare l'ammalato per la protesi.

Oppure, seguendo Partsch, applicare noi stessi una protesi immediata di metallo — filo di ferro robusto zincato — foggiato a doppia gruccia; o una lamina di metallo (zinco) che si potrà modellare *ex abrupto* ed adattare o perforando essa e i monconi oppure inguinandola a staffa aperta fissata contro gli stessi. Qui naturalmente si potrà esplicare il genio, dirò così, protesico di ogni singolo chirurgo. Si dovrebbe coprire con un drenaggio, e per lo meno avvolgerlo con garze da mutarsi, e così pure i punti di prensione dovrebbero essere avvolti da garza per impedire i maltrattamenti troppo rudi dei tessuti, ecc.

Parte anatomo-patologica. — Ed ora dobbiamo dire alcunchè circa l'anatomia patologica di queste interessanti neoformazioni.

Per ben comprendere l'istogenesi di questi tumori stimo opportuno riferire in succinto la parte embriogenetica così splendidamente trattata dall'Hertwig nel suo classico trattato d'embriologia dell'uomo e dei vertebrati.

I denti sono in origine papille ossificate della pelle e delle mucose, sulla cui superficie libera essi vengono formati. Ciò si dimostra benissimo nei selaci, e le tre figure microscopiche (198, 199, 200) chiariscono questo fatto.

Nell'uomo lo sviluppo dei denti si inizia già al secondo mese della vita embrionale. Dall'epitelio del cavo orale si

scolpisce nell'arcata mascellare superiore ed inferiore come negli altri embrioni dei mammiferi una lamina (il germe dello smalto degli antichi autori) la quale si approfonda nel tessuto connettivo embrionale ricco di cellule. Esternamente il punto dal quale si inizia la formazione della doccia si manifesta sotto forma di insolcatura o di vallo, che è parallelo all'arcata mascellare, e si appella solco dentale (fig. 10: *a*, *b*, 1).

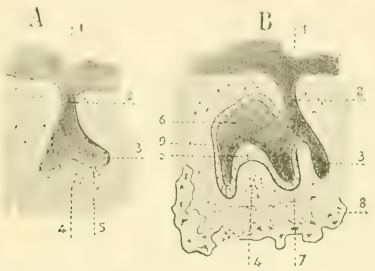

Fig. 10. — *A*, *B*. Due stadi nello sviluppo dei denti di mammiferi: 1 solco o gronda dentale, 2 lamina dentale, 3 germe per il rudimento dentale di ricambio, 4 papilla dentale, 5 membrana dello smalto, 6 polpa dello smalto, 7 sacchetto dentario, 8 alveolo dentale osseo (Hertwig).

Dapprima la lamina dentale è ovunque regolare, sottile e ben divisa dalle sue vicinanze, e alle sezioni microscopiche nulla ancora appare dei singoli rudimenti dentali. In seguito sulla superficie esterna della lamina le cellule in certi punti cominciano a crescere, e si ingrossano a egual distanza là dove si dovranno formare i denti.

Nell'uomo che possiede 20 denti da latte si hanno dieci ispessimenti per ogni mascella. Questi ingrossamenti si fanno clavati (nell'uomo dalla 14ª settimana in poi) e si distaccano sempre più dalla superficie esterna della lamina epiteliale, eccetto il colletto della clava che resta ad esso connesso per una certa distanza dal suo spigolo. Siccome gli accrescimenti epiteliali stanno in relazione colla secrezione dello smalto, essi ricevettero il nome di organi dello smalto.

Ma frattanto anche da parte del tessuto connettivo si fanno progressi. Alla base di ciascun organo dello smalto le cellule connettivali crescono vivacemente, e formano una papilla che corrisponde al futuro dente (fig. 10: *a*, *b*, 4). Questa cresce (come la papilla dei denti cutanei entro all'epidermide) a ridosso e verso l'organo dello smalto che perciò assume la forma di una cappa.

Sulla superficie della papilla le cellule assumono una forma fusata, e si dispongono a somiglianza d'uno strato epiteliale, lo strato delle cellule formative del dente *la membrana eboris*. Da parte dell'organo dello smalto che come dicemmo sovrasta a guisa di cappa troviamo che l'ultimo strato di cellule confinante direttamente colla papilla si cambia, e assume forma di lunghi cilindri e diventa la membrana dello smalto o adamantina (fig. 10: *a*, *b*, 5).

E questa membrana alla base della papilla si assottiglia, e si trasforma in uno strato di elementi cubici (fig. 10: *a*, *b*, 5) che delimita la superficie della cappa dentaria dal tessuto connettivo periferico. Fra i due depositi cellulari (epitelio esterno ed interno di Kölliker) le cellule epiteliali che rimangono subiscono una metamorfosi speciale, e producono una specie di tessuto collageno — la polpa dello smalto (fig. 10: *b*, 6) — segregano cioè un liquido mucoso ricco d'albumina ed esse stesse a poco a poco si tramutano in elementi stellati congiunti fra di loro per mezzo di una sottile rete costituita dai loro prolungamenti intrecciantisi. Lo sviluppo della polpa dello smalto fra il quinto e il sesto mese raggiunge il suo massimo per poi diminuire fino alla nascita per quel tanto che aumentano e si ingrossano i denti.

Il connettivo che riveste tutto il rudimento dentale è ricco di vasi e manda dei gettoni dentro alla papilla. Esso tende a delimitarsi sempre più dai tessuti periferici, e da essi si differenzia prendendo il nome di sacchetto o sacculo dentario (fig. 10: *b*, 7). I teneri rudimenti dentari continuano ad ingrossare fino al quinto mese dello sviluppo embrionale,

e assumono la forma speciale dei denti che da essi devono trarre origine, vale a dire degli incisivi biscupidali e molari. Allora si inizia pure in essi il processo di ossificazione come nei denti cutanei.

Dagli odontoblasti o dalle cellule eburnee viene segregata e costruita una sottile cappa di osso dentario (dentina) che contemporaneamente da parte della membrana dello smalto riceve un sottile strato di smalto, e così continuando questa stratificazione si forma la corona dentaria. Sotto la pressione di quest'ultima la polpa dello smalto si atrofizza tanto più che nei neonati essa presenta solo un sottile rivestimento. La papilla si tramuta in un tessuto connettivo simile a colla, ricco di vasi e nervi, e riempie il cavo dentario assumendo il nome di polpa. Quanto più grande è il rudimento dentario, tanto più si solleva e si assottiglia la gengiva che orla i bordi mascellari, finchè si rompe e compare nei neonati il giovane dente che rigetta dalla sua superficie i resti dell'organo dello smalto diventati atrofici.

Ed ora si forma il cemento come terza tunica dura che riveste la radice. Finchè l'avorio non è stato ancora rivestito di smalto il tessuto connettivo periferico al sacchetto dentario produce un tessuto osseo ricco di fibre del Sharpey che fissa la radice alle sue parti periferiche. La perforazione dei denti ha luogo nella seconda metà del primo anno. Dapprima compaiono nel 6-8 mese gli incisivi interni inferiori, dopo poche settimane i corrispondenti superiori. Gli incisivi esterni compaiono nel settimo fino al nono mese, e anche qui un po' prima gli inferiori poi i superiori. Di solito al principio del secondo anno compaiono i molari inferiori e alla metà del secondo anno spuntano i canini. Da ultimo spuntano i molari posteriori fino al terzo anno.

Molto spesso compaiono i rudimenti dei denti di ricambio in compagnia di quelli da latte. Secondo Röse si originano del pari dalla lamina epiteliale verso la 17ª settimana in poi. La lamina stessa là dove si sono staccati da

esso gli organi dello smalto dei denti da latte, e sono rimasti in connessione solo mercè un cordone epiteliale (il colletto), si è già approfondita (fig. 10: *a*, *b*, 3) si formano accumuli epiteliali clavati, papille dentarie che stanno situate all' intorno dei sacchi dei denti da latte. Oltre a ciò si sviluppano gli organi dello smalto dei molari posteriori che non subiscono nessun cambiamento, ed hanno un solo rudimento e precisamente alle estremità di destra e sinistra delle due lamine epiteliali che si espandono sempre più lateralmente. Nella 17ª settimana si stabilisce il rudimento del primo molare, nel sesto mese dopo il parto quello del secondo. Finalmente compare per ultimo il dente della sapienza per introflessione di una papilla nell'estremità ispessita della lamina, e secondo Röse in media al quinto anno di vita.

Con ciò la lamina epiteliale dalla quale hanno preso origine tutti i denti da latte ed i permanenti incominciando dalla 17ª settimana essendo perforata a poco a poco dai denti viene cambiata in una lamina perforata. L'ossificazione della seconda generazione dentaria comincia prima del parto. Si ossificano i primi grandi molari ai quali seguono nel primo e secondo anno gli incisivi, i canini, ecc. Al sesto anno abbiamo 48 denti ossificati e precisamenti 20 da latte e 28 corone dentarie permanenti, come pure 4 rudimenti dei denti della saggezza nel mascellar superiore ed inferiore. Al settimo anno s' inizia di solito la permuta o il cambio dei denti. Per la crescita e la pressione esercitata dalla nuova generazione, si distruggono e vengono assimilate le radici dei denti da latte. Si hanno gli stessi fenomeni come nella scomparsa del tessuto osseo.

Sulle radici dentarie si formano le fossette di *Howship* nelle quali stanno annidate delle cellule grandi polinucleate, i così detti osteoclasti o distruttori dell'osso. Le corone dentarie si smuovono perdendo la loro connessione cogli strati connettivali profondi, e siccome i denti permanenti vanno

sorgendo dai cavi mascellari per lo sviluppo delle radici dentarie, così le sopranominate corone vengono sollevate e rigettate.I denti permanenti spuntano con questo ordine. Al settimo anno i primi molari, un anno dopo gli incisivi inferiori mediani, ai quali un po' più tardi seguono i superiori; al nono anno compaiono gl' incisivi laterali, al decimo i primi premolari, all'undicesimo i secondi premolari. Al dodicesimo e tredicesimo anno i canini e i secondi molari. La comparsa del dente della saggezza o dei terzi molari oscilla fra il 17° e può prolungarsi fino al trentesimo, o non spuntare affatto.

Trattando la parte microscopica vedremo quanto sia utile aver premesse queste nozioni di embriologia.

Ed ora l'esame patologico macroscopico di questi tumori ci fa vedere, come essi possono assai variare per forma e grandezza. Da una nocciola ad una testa di adulto a seconda dell'età del tumore e del suo sviluppo più o meno rapido — dalla forma sferica ed ovalare a quella gozzuta, tuberosa. La superficie esterna varia a seconda dei rapporti che queste neoplasie hanno contratto colle parti vicine — liscia, irregolare, ulcerata, e via dicendo.

La consistenza per lo più dura ossea pergamenacea può diventare molle, fluttuante, pastosa.

I muscoli possono distendersi a ventaglio sul tumore assottigliarsi, sformarsi, così i nervi ed i vasi, dei quali hanno importanza specialmente i dentali che penetrano dal fôro mascellare interno, e che si possono preparare e seguire nel loro cammino: — la mucosa e la pelle che eventualmente stanno unite al tumore possono essere alterate notevolmente.

Spaccati questi tumori presentano il tipo dei tumori cistici di solito multi-loculari svariati per forma e grandezza — le pareti quando sono ossee sono rivestite da una membranella, che si può staccare e che assomiglia a quella dell'uovo di pollo fra l'albumina e il guscio, oppure le pareti stesse sono costituite da questa membrana. Il contenuto

è chiaro trasparente, citrino, ocraceo, oppure rosso bruno, se ebbero luogo emorragie, e imprime alle cisti se sono a membrana sottile già dall'esterno un colore speciale; oppure esso è marcioso o misto, di reazione alcalina con muco ed albumina.

Nell'interno delle cisti specialmente grandi si possono trovare dei sepimenti o delle formazioni dentarie speciali — Dupuytren, Legouest, Fearn, Haasler, p. 788, — uno o più denti e più o meno completi nel loro sviluppo e nelle loro singole parti.

I denti possono essere attaccati alle pareti per mezzo d'un picciuolo o possono far capolino alla corona o colle radici, ed anche si possono rinvenire (Haasler, p. 769, l. c.). molte corone una sopra all'altra con radici più o meno sviluppate.

Si trovarono del pari delle escrescenze papillomatose o villose (Albarran, Magitot, Novè Fosserand, Berard, Haasler, pag. 777).

L'osso mascellare stesso può essere per uno spessore più o meno grande invaso in tutto, od in parte dalla neoplasia, e riuscire a guisa del nostro caso come insufflato.

Del contenuto cistico e della sua speciale importanza, abbiamo detto nel trattare la diagnosi.

Era noto già da molto tempo che questi cistomi multiloculari presentavano un rivestimento membranoso nelle loro cisti; si credette che le cisti fossero spazii midollari dilatati tappezzati da membrana midollare, ma però ben presto si conobbe il loro rapporto col sistema dentario e molte furono le interpretazioni. Si disse che numerosi follicoli dentari si tramutassero contemporaneamente in cisti, o che una sola di simili cisti per sviluppo di setti sopra le sue pareti diventasse poi multiloculare. Ma quando si trovò che questi cistomi portavano un rivestimento interno epiteliale, Wedl pensò che questo epitelio dovesse originarsi dalla porzione epiteliale del rudimento dentale, e

Falkson per il primo stampò nell'*Archivio* di Virchow che l'origine degli epiteli contenuti nelle cisti fosse data da una abbondante proliferazione degli elementi cellulari dell'organo dello smalto.

Il Gosselin e il Godefroy interpretarono questi tumori per una infiammazione ossea speciale, una *Ostitis citogena;* il Kolaczeck e il Busch, sostennero l'origine da germi eterotopici; Büchtemann e gli inglesi Eve ed Heath ammisero l'origine diretta dell'epitelio gengivale: Broca pensò a una degenerazione cistica di più organi dello smalto e secondo l'epoca del loro sviluppo le divise in cisti del periodo embrioplastico, odontoplastico e coronario.

Il Magitot, seguìto poi da molti altri anche recentemente, distinse le cisti dentali in follicolari, e periostali, accettando per le cisti follicolari la divisione fatta dal Broca. Secondo il Magitot adunque o alcuni follicoli diventano cistici, oppure un follicolo cistico si sepimenta dando origine a numerose altre cisti, oppure sono bottoni d'epitelio della formazione dentaria che nell'adulto diventano cistici in seguito ad ipergenesi di follicoli.

Il Magitot trovò un forte oppositore della sua teoria nel Malassez.

Egli divide le semplici cisti, in cisti radiculo-dentali, cisti dentarie propriamente dette o dentifere, cisti odontoplastiche, e cisti uniloculari semplici.

La prima specie corrisponde esattamente alle cisti periostee del Magitot, astrazione fatta per il rivestimento epiteliale circa il quale Malassez ammette diversa origine.

Le tre rimanenti corrisponderebbero alle cisti follicolari del Magitot, ma il Malassez ripudia la denominazione di cisti follicolari, e impugna la compartecipazione dell'organo dello smalto nella formazione di queste cisti. Egli ammette una genesi comune per tutte quattro le specie di cisti in qualunque modo esse si presentino; vale a dire la loro origine da resti paradentari *(débris paradentaires)*. Secondo

lui la diversità delle cisti dipende essenzialmente dalla posizione dei resti, dalla intensità della crescita, dalla attiva compartecipazione dell'epitelio; tutto quanto v'ha di speciale in queste cisti non è che pura e semplice conseguenza della loro origine paradentaria e cioè: la prossimità dei denti, la forma speciale di questi epiteli, che conservano la loro attività fisiologica (la formazione di organi dello smalto) anche entro a neoformazioni patologiche.

Gran parte degli autori moderni accettarono le idee di Malassez, e interpretarono i tumori di questo genere da essi descritti come appunto derivati dai germi paradentari. Così il Becker, il Nasse, il Remedi, l'Albaran, l'Allgayer, il Chiarella, lo Zatti, in parte Grosse e Haasler. Il Ferrari e l'Hermann riportano l'origine a follicoli dentari, il Monguidi al germe dentale. Il Biondi crede alla derivazione o da un germe epiteliale rimasto incluso nel mesoderma durante il periodo embrionale, oppure dalla mucosa, e che internandosi nell'osso si sia peduncolato e staccato dal peduncolo primitivo.

Malassez parlando dei suoi *débris épithéliaux paradentaires* dimostra che i così detti granulomi (*fungosités radiculo-dentaires*) derivanti dai primi, presentano diversi tipi che si assomigliano ora all'una ora all'altra specie dei tumori mascellari in questione, i quali possono alla lor volta avere origine appunto da questi granulomi, studiati anche dal Magitot, dal Rothmann, dall'Arkövy, dal Nessel e ultimamente anche dall'Haasler che esaminò trenta di simili tumoretti.

Secondo queste ultime ricerche sarebbero costituiti simili granulomi da un tessuto connettivo in varie fasi di sviluppo più o meno ricco di cellule fusate, rotondeggianti, ora compatto ora simile al tessuto missomatoso, ora ramificato o a cordoni, ricco di vasi sottili e cosparso di leucociti che possono penetrare, invadere e sostituirsi perfino al connettivo o agli epiteli.

In più della metà dei casi esaminati da Haasler si trovarono cellule giganti polinucleate e, contrariamente al Malassez, egli rinvenne quasi sempre in questi granulomi delle formazioni epiteliali ora cilindriche appiattite, ora a cordoni, o formanti spazi cistici, o raggiate e provviste di processi intrecciantisi reciprocamente, senza però un ordine come si trova nella rete di Malpighi o nelle cellule stellate dell'organo dello smalto. L'epitelio può essere, specialmente il periferico, sollevato e distrutto dal connettivo, o dai vasi talvolta abbondantissimi a somiglianza del connettivo durante lo sviluppo dentale in rapporto alla membrana esterna ed alla polpa dell'organo dello smalto. Le cellule epiteliali stesse subiscono dei processi degenerativi e distruttivi, ai quali precedono sempre processi di proliferazione.

Già il Malassez aveva assodato che anche normalmente nel legamento alveolare dell'adulto si trovano resti epiteliali, e già prima di Malassez il Kölliker, il Magitot ed altri aveano osservato nei feti e nei neonati simili nidi epiteliali nelle vicinanze dell'organo dello smalto, e sappiamo dall'Hertwig, dal v. Brunn, dal Röse che l'epitelio dello smalto si spinge fino alla punta della radice inguainandola.

Ora, prosegue l'Haasler, questi granulomi radicolari sono prodotti in sulle prime da una infiammazione cronica — carie, polpite — la quale evoca sulla punta della radice una proliferazione degli elementi preesistenti del legamento alveolare, e questa reazione ci può spiegare la presenza delle cellule giganti.

Alcuni di questi granulomi seguono i denti cariati nella loro estrazione; altri spariscono, altri persistono, e possono dare origine a tumori che variano a seconda che prevale l'uno o l'altro degli elementi morfologici che li compongono (connettivali, epiteliali che si tramutano eventualmente in cistici papillari multicolari ecc.).

L'Haasler esaminò cinque epulidi studiando anche il loro rapporto con i granulomi, così cinque sarcomi della polpa,

nome improprio, non avendo essi nulla a che fare colla polpa, ma dovendosi considerare come neoformazioni del legamento alveolare, perchè ricoperti da epitelio che penetra talvolta nella loro compagine.

Viene a dire poi della divisione genetica delle cisti dentali, e delle teorie vecchie e nuove, e produce la sua casistica che si basa su dieci osservazioni, cinque già descritte dal Grosse nell'*Archivio* di Langenbeck del 1895.

In quattro dei tumori v'erano corone dentarie sporgenti nell'interno della cisti; in tre v'erano punte di radici, negli altri tre casi v'erano stati precedentemente rapporti colle radici dentarie.

Reputa contrariamente alla teoria paradentaria di Malassez che l'organo dello smalto e i suoi involucri debbano in certi casi compartecipare alla formazione e allo sviluppo di questi tumori. Malassez rigetta questa idea, crede che all'epoca nella quale i denti sono già formati (come è il caso quando vi sono denti entro alle cisti) l'organo dello smalto è quasi completamente atrofizzato e quindi impossibile la formazione da esso di simili prodotti; Malassez non crede che invece di atrofizzarsi l'organo dello smalto si possa ipertrofizzare e mutarsi in cisti, perchè in tal modo non si potrebbe spiegare il fatto del riscontro di più denti in una cisti, o che il dente sia separato dalla cavità a mezzo di una porzione di tessuto connettivo.

Anche il passaggio di una semplice cisti a contenuto dentario in una multiloculare in seguito ad apertura della cavità, ed estrazione del dente parla, secondo Malassez, contro la teoria, e così pure le cisti odontoplastiche assai simili a quelle dentigere.

L'Haasler dice che la teoria di Malassez vale certamente per le cisti che portano denti o frammenti di essi e per le altre specie di cisti, specialmente se i denti o frammenti stanno profondamente innicchiati nella parte cistica.

Cita un caso di cisti del mascellare superiore nel quale si trovarono sovrapposte l'una all'altra otto corone rudimentali, la prima delle quali faceva capolino nella cavità cistica — caso che si presta per la teoria di Malassez ma anche per la derivazione diretta dall'organo dello smalto pensando ad una serie di denti soprannumerari, uno dei quali presentò ipertrofia del suo organo di smalto con successiva formazione di cisti.

In altri due casi che descrive minutamente crede indubitata l'origine della cisti dall'organo dello smalto — la cisti stava come una cappa sopra la corona dentaria (come si vede nelle due figure dell'Hertwig da noi riprodotte) la parete cistica presentava epitelio simile a quello dello smalto e che unitamente alla strato vascolare del sacculo dentario (quello che normalmente produce la riduzione dell'organo dello smalto) aveano preso uno sviluppo patologico. In un prossimo caso pure descritto nei suoi particolari sporgevano nell'interno della cisti tanto una corona dentale che una punta di radice; e l'interpretazione può esser duplice — la cisti è derivata dall'organo dello smalto, e la radice è un reperto secondario causale di nessuna importanza, oppure, si tratta d'una cisti radicolare che crebbe avvolgendo il dente della sapienza non ancora sviluppato.

Ci presenta poi altri tre tumori del genere che sono da riguardarsi come tipiche cisti radicolodentali, e altri tre tumoretti derivati da quelli che spesso si trovano sulla punta della radice di denti cariati, raramente nei sani (Partsch, Malassez). Descrive un cistoma multiloculare simile a quelli raccolti dal Malassez, dal Boennecken, dal Becker, e ammette per esso l'origine dai resti paradentari (epiteli del rudimento dentale). Altra neoplasia interessante assai — un papilloma encistico con rivestimento d'epitelio cilindrico — simile a quelle descritte da Magitot (gros mâmelon), di Nové — Josserand e Berard di Allgayer e più specialmente di Becker.

Il papilloma osservato dall' Haasler era sorto come recidivo d'una cisti mandibolare operata quattro anni prima; quindi il tumore anche clinicamente avea relazione con i denti, e Haasler ammette anche per questo l'origine paradentaria, e chiude la sua monografia colle seguenti considerazioni che reputiamo degne assai d'essere conosciute.

È facile comprendere, egli dice, e spiegarsi l'affinità dei granulomi delle punte delle radici dentali con certe forme di sarcomi della polpa ed epulidi, essendochè originano dal medesimo tessuto fondamentale, il legamento alveolare; dal lato terapeutico è importante la contemporanea presenza dell'epulide con tumori delle punte delle radici istologicamente omologhi.

Per quanto riguarda le semplici cisti possiamo dire d'avere osservato una insensibile trasformazione e passaggio delle piccolissime cisti granulomatose in cisti mascellari cospicue, e così pure una affinità nella struttura delle loro pareti, locchè ci fa presumere che queste cisti in origine non erano altro che granulomi radicolari cistici.

Per altre cisti invece non si potè disconoscere una diretta origine dall'organo dello smalto in contrarietà alla teoria paradentaria di Malassez.

Nei tumori mascellari epiteliali centrali che spesso non si possono differenziare dalla cisti per il loro decorso clinico sintomatico, rinvenimmo delle caratteristiche speciali che si riscontrano differenziate per una serie dei tumori paradentari descritti: — la forma cellulare dei depositi epiteliali ramificati o cordoniformi, la palese tendenza alla formazione cistica dei grossi accumuli epiteliali ed ai passaggi subiti per giungervi, la disposizione del connettivo assai vascolarizzato a penetrare, a foggiarsi a papille, e a sostituirsi da ultimo all'epitelio — la metamorfosi regressiva degli epiteli (degenerazione mucosa), la compenetrazione dei delicati ciuffi vascolari entro alle masse

epiteliali — fenomeni questi che trovano la loro perfetta analogia nell'organo normale dello smalto.

Ben inteso che tutte queste caratteristiche non si troveranno sempre accumunate in una sola neoplasia paradentaria, ma prevarranno ora gli uni, ed ora gli altri.

Secondo la direzione che assumono nel loro sviluppo variano assai questi tumori paradentari. Se crescono verso il bordo libero alveolare producono a prevalenza tumori connettivali (fibromi, sarcomi); nei quali si trovano qua e là dei focolai epiteliali; se all'opposto si espandono nella profondità, nell'interno della mascella danno luogo quasi sempre a neoplasie epiteliali d'indole benigna, inducendo poi i rudimenti dentali epiteliali a sviluppare le loro proprietà specifiche, diremo fisiologiche, mentre così non succede, se la neoformazione cresce in opposta direzione.

Questo è quanto dice l'Haasler nella sua pregevole monografia la quale ci dimostra che gli atti sulla istogenesi di questi tumori non sono ancora chiusi, e che la teoria paradentaria del Malassez alla quale si attennero quasi tutti i moderni autori non deve essere intesa in senso esclusivo, vale a dire, che non vale per tutte le forme, in alcune delle quali troviamo più adatta ed appropriata la vecchia teoria già emessa dal Falkson richiamante l'importanza e la compartecipazione dell'organo dello smalto coll'aggiunta dei reperti riguardanti i granulomi cistici delle radici dentarie, che meriterebbero pure d'essere riguardati in proposito.

Ma prima di progredire in questa delicata questione sarà necessario che noi studiamo il reperto istologico tale e quale ce lo presentano queste neoplasie.

Nei preparati a fresco possiamo assai bene studiare la forma delle cellule che tapezzano le cisti e che nuotano nel liquido cavitario. E crediamo che questo esame abbia una grande importanza anche dal punto di vista istogenetico.

Questi elementi come si vede anche dal nostro primo disegno microscopico sono grandi e variano nella loro forma quantunque prevalga quella cilindrica più o meno alta.

Sono ben distinti nelle loro parti, eleganti, alcuni si mostrano aperti a calice in alto e chiusi a fondo cieco in basso, oppure caudati, altri più schiacciati appiattiti, e mano mano si osservano delle forme stellate che si assomigliano assai alle cellule missomatose dello smalto, e di queste se ne trovano nel liquido cistico ed anche raschiando le pareti cistiche. Vi sono degli elementi ovalari tozzi oppure sferici con nucleo spinto alla periferia, specialmente se il protoplasma è granuloso.

Tutti questi elementi hanno una grande analogia con quelli che si riscontrano nei cistomi ovarici multiloculari.

All'esame microscopico delle sezioni (a prescindere dai tessuti osseo, periosteo, mucoso non propri al tumore) vediamo che, oltre alle cisti visibili ancora ad occhio nudo per quanto piccole, ve ne sono moltissime altre alcune delle quali, perduta la loro forma sferica, si sono allungate, sformate, e vicino ad esse si trovano degli accumuli o nidi di produzioni epiteliali di forma areolare tubolata, o a cordoni.

L'impalcatura è data da un connettivo di sostegno sottile talora ondulato povero di nuclei allungati, fusiformi, talvolta invaso da elementi rotondi grossi simili ai leucociti, ricco di vasi tanto che in qualche punto sembra d'avere a che fare con un tessuto angiomatoso ove i vasi hanno pareti assai sottili. Questo connettivo spesso proliferando sfianca le parti vicine e il rivestimento epiteliale tanto da appiattirlo e consumarlo come si può vedere nella nostra figura microscopica N. 7; oppure forma delle sporgenze sulle pareti cistiche che possono trasformarsi in vere papille. Si notano anche delle lacune probabilmente linfatiche nello spessore dei grossi cordoni connettivali.

I cordoni cellulari solidi come pure i piccolissimi accumuli cellulari alveolari si compongono di cellule poliedriche rotondeggianti stipate con nucleo allungato e assai tingibile. Già anche in queste formazioni si può spesso intravvedere un differenziamento delle cellule in quantochè quelle

che poggiano direttamente sulla parete connettivale mostrano una forma cilindrica bassa. Negli alveoli un po' più grandi si trova uno strato basale costituito da elementi cubici o cilindrici, al quale segue uno o due strati d'elementi assai appiattiti fra i quali si possono incontrare degli elementi poliedrici di passaggio. Da ultimo segue uno strato di cellule grandi piatte a nucleo sbiadito, protoplasma assai chiaro trasparente, mentre nucleo e protoplasma degli altri strati, specialmente dei più profondi, sono molto bene marcati. Queste grosse cellule a poco a poco si provvedono di prolungamenti che rendono il corpo cellulare più smilzo, finchè assume una perfetta forma stellata, e si vede un reticolo delicato costituito dalle anastomosi di questi processi protoplasmatici; nel vuoto che rimane dell'alveolo si deposita una sostanza amorfa finamente granulosa e semitrasparente. Se questi vacuoli si fanno più grandi abbiamo la vera forma cistica, la quale ingrandendosi fa sì che il differenziamento dei singoli elementi sopradescritti e che ricordano perfettamente l'organo dello smalto, non sia più manifesto perchè le cellule si alterano, si impiccoliscono, si appiattiscono, e scompaiono alcuni degli strati sopradescritti.

Certo però che in qualche punto anche nelle cisti maggiori sorte per confluenza dei vacuoli e quindi delle cisti minori qua e là si può sempre riscontrare qualche focolaio di elementi che rammenta quello dei vacuoli con tutte le metamorfosi cellulari avvenute.

E si possono riscontrare a forte ingrandimento dei dentelli sottili che stanno attaccati alle cellule poligonali simili a quelli che si riscontrano nella rete di Malpighi; e quando le cellule dei vacuoli sono stipate, fusate e disposte concentricamente si possono avere delle formazioni simili ai globi perlacei o cipolliformi del cancro colla differenza però che tanto i nuclei quanto il protoplasma sono più tingibili che non lo siano quelli del cancro, che appunto per questo assunsero il nome di perle.

Ritornando a parlare del nostro tumore dobbiamo dire che la corona riscontrata è coperta dalla cisti che la circonda a guisa di cappa colla quale sta unita mercè un picciuolo di tessuto connettivo, che tutto il reperto macro e microscopico presenta le caratteristiche proprie all'organo dello smalto e anche dei resti paradentari, e che allo stato in cui oggi si trovano le nostre conoscenze, non possiamo dire con sicurezza se il tumore si sia sviluppato dai resti paradentari come vorrebbe il Malassez o dall'organo dello smalto come propenderebbe l'Haasler oppure da tutti due; il reperto macro e microscopico dettagliatamente descritto ci autorizza a dire che questo tumore è una *cisti dentale multiloculare* con caratteristiche proprie dei resti paradentari e dell'organo dello smalto, tanto più che le differenze fra questo e quelli non sono nè grandi, nè ancora completamente studiate e descritte dagli autori.

LETTERATURA.

ZATTI, *Dei tumori epiteliali e specialmente delle cisti multiloculari di origine dentaria.* Il Policlinico, 15 agosto 1894, n. 15, p. 418.

BAISTROCCHI, *Contributo allo studio dei neoplasmi dell'organo dello smalto.* Gazzetta degli Ospedali, 1883.

FERRARI, *Contributo allo studio dei tumori congeniti.* Giorn. internaz. delle scienze mediche, 1882.

BRYK. Archiv f. klin. Chir., V. 25, p. 293.

WALSHAM. Brit. medic. Journal, 1888, 12 maggio.

HAASLER, *Die Histogenese der Kiefergeschwülste.* Archiv. für Klinische Chirurgie, Bd. 53, fasc. IV, Berlino 96, p. 779.

BECKER, *Zur Lehre von den gutartigen centralen Epithelialgeschwülsten der Kieferknocken.* Archiv f. Klin. Chir., 1894.

REMEDI. Rendiconto della Clin. Chir. di Siena (Novaro), 1897.

KOLACZECK. Archiv. f. Klin. Chir., B. XXXI, p. 442, 1877.

TZERBICSKY. Prager Zeitschrift für Heilkunde, 1885, p. 341.

KRUSE. V. ZATTI, l. c., p. 428.

MALASSEZ. V. più oltre.

DUPUYTREN. V. più oltre.

KÖNIG-KÜMMEL. Beilage zum Centralblatt für Chirurgie, 1897, n. 28, p. 18.

BRAMANN. V. Haasler, l. c., p. 776.

PARTSCH. V. più oltre.

BUTCHER. V. ZATTI. p. 433.

MALGAIGNE, LISFRANC, CLOQUET, DEADERICK, CUSAC, MOTT, LANGENBECK, vedi LINHART, *Operationslehre*, IV, 1874, p. 521.

BOENNECKEN, *Ueber Unterkieferprothese*. Verhandlungen der deutschen odontologischen Gesellschaft, Bd. XIV, Hft. 1 u. 2, Berlin. Hirschwald, 1892.

M. MARTIN (Lyon), *De la prothèse immédiate dans les résections du maxillaire inférieur*. Archiv. prov. de Chirurgie, T. II, p. 597.

MC. BURNEY, *Cases illustrating the use of mechanical appliance to correct the deformity after removal of half the lower jaw*. Annals of surgery, 1894, Juli.

P. MICHAUX, *Résection d'une moitié du maxillaire inférieur. Prothèse immédiate. Resultat du 12 jour*. Bull. et mém. de la soc. de Chir. de Paris, T. XIX, p. 620.

POIRIER, *Résection du maxillaire inférieure avec prothèse immédiate*. Gaz. méd. de Paris, 1894, n. 42.

HAHL, *Ueber Verbände und Prothesen nach Resectionen am Unterkiefer, mit Demonstrationen*. Centralblatt für Chirurgie, 1896, n. 40, p. 933.

SONNENBURG. Idem, p. 934.

PARTSCH, *Ersatz des Unterkiefers nach Resektion*. Beilage zum Centralblatt für Chirurgie, 1897, n. 28, p. 42.

WILDT, *Ueber partielle Unterkieferresektion mit Bildung einer natürlichen Prothese durch Knochentransplantation*. Centralblatt für Chirurgie, 1896, n. 50, p. 1177.

BARDENHEUER-WÖLFLER, *Resektion des Unterkiefers und Resektion des Oberkiefers*. Beilage zum Centralblatt für Chirurgie, 1892, n. 32.

BARDENHEUER, *III Unterkieferresektion*. Festschrift für Thiersch, Archiv für Klin. Chir., Bd. 43, p. 52-58, e idem, Bd. 44, p. 604-611.

BERGER, *Sur un cas d'ostéome du maxillaire inférieur*. Bull. et mém. de la soc. de Chir. de Paris, T. XXII, p. 139.

BOGDANIK, *Ueber Phosphornekrose und Beinhautentzündung*. Beilage zum Centralblatt für Chirurgie, 1896, n. 31, p. 65.

PRYM, *Zur Kasuistik der gutartigen centralen Epithelialgeschwülste der Kieferknochen*. Virchow's Archiv, Bd. CXLVIII, p. 93.

HAASLER. *Die Histogenese der Kiefergeschwülste*. Archiv für Klinische Chirurgie, Bd. 53, Heft. 4, p. 779.

BILLET, *Fracture double du maxillaire inférieure. Contention par une gouttière en aluminium, fixée par des rivets. Guérison complète*. Archiv. prov. de chir., T. V, p. 289.

HERTWIG, *Lehrbuch der Entwicklungsgeschichte des Menschen und der Wirbelthiere*. Jena. Verlag von Gustav Fischer, 1896, p. 298-305.

DUPUYTREN, *Lezioni verbali di Clin. Chir*. Venezia 1834, vol. III, p. 74.

Kystes du maxillaire. Leçons orales de Clin. Chir., 2 ed. Paris 1839, T. II, p. 129.
LEGOUEST. Gaz. des Hôp. 1862, p. 371.
FEARN. British Med. Journ., 1864, vol. II, p. 241.
ALBARRAN. Rev. de chir. 1888 e *Kyste dentifère. Pathogénie de ces kystes.* Bull. de la Société anat. 1887.
MAGITOT, *Mémoires sur les kystes des mâchoires.* Arch. gén. de Méd., 1872, T. II, pp. 349 e 581.
ID., 1873, T. I, pp. 154 e 437; T. XX, pp. 399 e 680; T. XXI, pp. 157 e 437.
ID., Comptes rendus de la Soc. de Biol., 1884, serie 8ª, T. I, pp. 173 e 174.
ID., Bulletin de la Soc. de Chir., 1878, pp. 410 e 437.
ID., *Mémoire sur le tumeurs du percorse dentaire*, 1873.
NOVÉ-TOSSERAND BÉRARD. Revue de Chirurgie, 1874, n. 6.
WEDL. *Pathologie der Zähne*, 1870.
FALKSON, *Zur Kenntniss der Kiefercysten.* Virchow's Archiv, Bd. 76.
GOSSELIN GODEFROY. Vedi ALBARRAN, Revue de Chir., 1888 e MALASSEZ, Arch. de phys., 1885.
KOLACZECK. Arch. f. Klin. Chir., Bd. 21, p. 442.
BUSCH. Berl. Klin. Wochenschrift, 1887, N. 13.
BÜCHTEMANN. Archiv f. Klin. Chir., 1881, Bd. 26, p. 249.
EVE. Brit. journ. of. dental science, 15 feb. 1883 e 1° marzo.
HEATH. Vedi MALASSEZ e ALBARRAN.
BROCA, *Traité des Lumeurs.* Paris, 1869.
MALASSEZ, *Sur le rôle des débris épithéliaux paradentaires.* Archives de Physiologie, 1815.
BECKER. Archiv f. Klin. Chir., Langenbeck, 1894.
NASSE. Verhandlungen der deutschen Gesellschaft für Chirurgie XIX Cong. Berlin, april 1890.
REMEDI. Rendiconto della Clinica Chirurgica di Siena diretta dal Novaro, 1887.
ALBARRAN, *Kyste dentifère. Pathogénie de ces kystes.* Bulletin de la Soc. anat., 1887.
ALLGAYER, *Ueber centrale Epitelialgeschwülste des Unterkiefers.* Mitth. aus der Chir. Klinik zu Tübingen, II Band. 3 Heft, 1886.
CHIARELLA, *Contributo allo studio delle cisti delle ossa mascellari.* Atti della R. Accademia dei Fisiocratici di Siena, Serie IV, vol. I.
GROSSE. Langenbeck's Archiv. 1895.
HERMANN, *Beitrag zur Entwickelung der Kiefercysten.* Juang. Dissert. Erlangen, 1889.
MONGUIDI, *Contribuzione allo studio dei tumori derivanti dal germe dentale.* La Clinica Chirurgica, 1894, n. 4.
BIONDI, *Epitelioma glandulare del mascellare inferiore.* Giorn. internaz. delle scienze med., 1884.
ROTHMANN, *Patho-Histologie der Zahnpulpa und Wurzelhaut.* Stuttgart, F. Enke.

ARKÖVY. Vedi ROTMANN.
NESSEL. *Scheff's Handbuch der Zahnheilkunde.*
KÖLLIKER. *Embriologie* trad. franc. p. w. Schneider. Paris. 1882.
v. BRUNN.
RÖSE.
PARTSCH. *Ueber Kiefercysten.* Deutsche Monatschrift für Zahnheilkunde. 1882. Heft 7.
BOENNECKEN. Deutsche Zeitschrift f. Chir., Bd. 42.
BECKER. Archiv. f. Klin. Chir., Bd. 47.

III.

Dott. GIUSEPPE TUSINI
Aiuto della Clinica-Chirurgica della R. Università di Pisa

SOPRA ALCUNE VARIETÀ DI ENDOTELIOMI.

OSSERVAZIONI ISTOLOGICHE E CLINICHE.

SOPRA ALCUNE VARIETÀ DI ENDOTELIOMI *

L'odierno indirizzo nella ricerca etiologica dei tumori maligni se ha dato nuovo e presso di noi più vivace impulso alla causa infettiva, non deve però rallentare il corso delle osservazioni istologiche, indicandoci piuttosto in uno studio parallelo ed informato ai due principii diversi la via più sicura per seguire il più da vicino possibile la verità.

Della lunga serie di osservazioni e di esperienze da me condotte da qualche anno con questo indirizzo ed a questo intento non è qui ancora da parlare; ma nel frattempo essendomi incontrato in alcune varietà di tumori per alcuno dei quali è sempre vivo l'interesse clinico e per tutti ancora discusso il significato istologico, mi è parso utile trattarne un po' minutamente a contributo della loro migliore conoscenza.

Innanzi tutto cercherò di giustificare la denominazione di endotelioma che, nella grande abbondanza di nomi usati a significare tumori simili a quelli che andrò descrivendo, ho creduto di dover porre in titolo a questo mio modesto contributo, unicamente pel fatto che nei tumori da me studiati parmi sia quello che meglio risponda al loro significato oncologico che è, finora almeno, la base più sicura per la loro classificazione.

---

* Dal Laboratorio dell'Istituto di Clinica Chirurgica della R. Università di Pisa diretta dal Prof. A. Ceci.

Esso fu pel primo proposto ed usato dal Golgi (1) pei psammomi e adottato poi dal Neumann (2), dall'Ackermann (3) e dal Klebs (4) anche per alcuni fibromi e sarcomi con proliferazione degli endotelii situati tra le fibrille e nelle fessure linfatiche del connettivo, tumori che già da Paget e da Volkmann erano stati segnalati come fibromi recidivanti. Se non che l'elemento endoteliale facendosi in alcuni casi del tutto preponderante, formavansi talvolta alcune sorta di tumori con ammassi di queste cellule, disposte ad alveoli, a cordoni, a tubi più o meno flessuosi fra il connettivo assai ridotto e particolarmente degenerato, per cui in mancanza di altri caratteri più precisi di differenziazione istologica furono già distinti a seconda della loro forma in cilindromi, sifonomi, otricolo-carcinomi, sarcomi alveolari ecc.

In realtà la semplice forma e la struttura istologica degli elementi di questi tumori era insufficiente per la loro classificazione, poichè simili in tutto e per forma e per aggruppamento e pel modo di moltiplicarsi e di degenerare alle cellule degli epitelii, specialmente cilindrici, pure per alcuni di essi, originatisi per esempio dalle ossa, era evidente la genesi connettivale. Di più alcuni comportavansi clinicamente come carcinomi, altri come sarcomi.

Con nomi quindi che sembrano volessero insieme comprendere i loro caratteri istologici, la natura del tessuto di loro origine ed il loro decorso furono chiamati impropriamente carcinomi endoteliali da Wagner, sarcomi carcinomatosi da Sattler (5), Rosenstein (6) e Pietrusky (7), cancroidi da Köster (8) ecc.

---

(1) Golgi, *Sulla struttura e sullo sviluppo dei psammomi.* — Pavia, 1869.
(2) Neumann. Arch. f. Heilk. Bd. XIII.
(3) Ackermann, *Die Histogenese und Histologie der Sarcome.*
(4) Klebs. Allgemeine Pathologie, 1889, S. 624.
(5) Sattler, *Ueber die sog. Cylindrome,* 1874.
(6) Rosenstein. Virchow's Arch. Bd. XCII.
(7) Pietrusky, *Ueber einen Fall von Carcinom sarcomatodes.* (In. Diss.), 1889.
(8) Köster. Virchow's Arch. Bd. XL.

Per alcuni di essi il Waldeyer dimostrò infine l'origine da quelle cellule dell'avventizia dei vasi sanguigni che attorno ai capillari furono descritti da Arnold, Sertoli, Brunn, Eberth, ecc., e distinti da questi col nome di peritelii che attorno ai vasi più grossi costituiscono secondo His, Golgi, Riedel ecc., una vera guaina linfatica.

Volendo insieme indicare la loro natura connettivale, l'origine di essi dalle pareti dei vasi sanguigni, il carattere di loro malignità e la disposizione di essi nei tessuti, il Waldeyer diede loro il nome di *Angiosarcomi plessiformi*.

Fu il Kolaczeck (1) che nel suo classico lavoro riunì sotto il nome più semplice, ma più comprensivo di *Angiosarcomi*, tutti i tumori traenti origine sia dall'endotelio e peritelio dei vasi sanguigni, sia dall'endotelio degli spazii e dei vasi linfatici.

Questa denominazione però se può valere ad indicarci esattamente gl'intimi rapporti di essi cogli organi dai quali traggono origine, non ci rischiara affatto sulla natura dei loro elementi costitutivi e potrebbe farci confondere tali tumori con quelli chiamati anche angiosarcomi giustamente dagli altri autori e pei quali, pure sviluppandosi essi in grembo a tessuto angiomatoso, non è da alcuno riconosciuta l'origine dei loro elementi dai peritelii o dagli endotelii vascolari.

Inoltre alla parola sarcoma si collega ormai istologicamente e clinicamente un carattere tale di malignità che non per tutti questi tumori è stato constatato.

Meglio dunque chiamarli più semplicemente endoteliomi.

Con questa parola si ha il vantaggio di comprendere tutti i tumori provenienti da un elemento istologico attualmente ben conosciuto per la sua genesi, pel suo sviluppo e

---

1 Kolaczeck. *Ueber das Angiosarcom.* — Deutsch. Zeitschrift für Chir. Bd. IX.

Id., *Acht neuen Fälle von Angiosarcome.* — Ibid. Bd. XIII.

pel suo vario adattamento fisiologico nella differente distribuzione di esso nell'organismo.

Per queste cognizioni ancora possiamo spiegarci ormai alcuni fatti che pei primi osservatori erano stati causa di erronee classificazioni.

Infatti chi si era fermato esclusivamente a considerare i caratteri istologici degli elementi di tali tumori, di fronte a forme di cellule tanto chiaramente cubiche od anche cilindriche così regolarmente allineate e stratificate, oppure disposte in alveoli senza la presenza di alcuna sostanza cementante o reticolo intercellulare, che mai non manca nelle forme simili dei sarcomi (1), non poteva fare a meno di emettere il sospetto che qui si trattasse di forme veramente epiteliali disposte come si osservano in moltissimi adenomi e carcinomi.

L'aspetto cubico e cilindrico di questi elementi è invece uno dei più costanti caratteri dei veri endoteliomi.

Riferendoci alle più recenti e meglio accette teorie sull'argomento, noi possiamo oggi perfettamente spiegare l'aspetto epiteliale di queste cellule, sia ammettendo con Ziegler l'origine dell'endotelio dai residui strozzati della cavità addominale primitiva, sia facendolo derivare con Rückert direttamente dalle cellule del foglietto enterointestinale (2).

Sotto questo punto di vista quindi possiamo affermare che molti errori d'interpretazione di questi neoplasmi sono esclusivamente dovuti alla grande somiglianza morfologica delle proliferazioni endoteliali mesodermiche con quelle ectodermiche epiteliali. Che, se normalmente questi elementi ci si presentano sotto le forme così caratteristiche delle piastre endoteliali, noi dobbiamo attribuirlo, come ha recentemente illustrato anche Gulberg (3), ad un adattamento fisiologico

---

(1) Bizzozero, *Sullo stroma dei sarcomi.* — Arch. delle scienze mediche. Vol. I.

(2) Hertwig, *Embriologia dell'uomo e dei vertebrati.* Edizione tradotta dalla tedesca del 1893, pag. 178.

(3) Gulberg. Nordiskt medicinskt Arch. Häft. 6, II.

delle cellule di rivestimento delle cavità sierose e dei vasi sanguigni e linfatici.

Fino ad un certo punto ciò può ancora spiegarci il costante polimorfismo delle cellule di questi neoplasmi, non solo a seconda dei rapporti che affettano fra loro, ma anche secondo quelli che hanno coi tessuti vicini e secondo il vario stadio di sviluppo in cui il tumore da esse formato cade sotto la nostra osservazione. Quest'ultima circostanza non deve mai essere dimenticata da chi si accinge alla classificazione di uno di questi tumori, perchè può darsi, ed è anzi già avvenuto secondo Schirmer, che uno stesso tumore esaminato in queste differenti condizioni da osservatori valentissimi sia stato in modo totalmente diverso interpretato.

Una parte dell'aspetto epiteliale delle cellule degli endoteliomi è da attribuirsi anche al rigonfiamento jalino del loro protoplasma.

Già Heidenhain aveva fatto conoscere le proprietà secretrici degli endotelii, e Drissen (1) stabilì che la sostanza jalina degli endoteliomi era composta di glicogeno dovuto all'attività funzionante delle loro cellule come avviene nei tessuti dell'embrione; questo carattere anzi è stato recentemente portato dal Lubarsch (2) in sostegno dell'origine degli endoteliomi da germi embrionali aberranti.

Può del resto anche in questi tumori formarsi tale sostanza jalina per degenerazione del connettivo come il Klebs ed il De Paoli (3) hanno più minutamente descritto così

---

(1) Drissen, *Untersuchungen über glycogenreiche Endotelione.* — Ziegler's Beiträge, Bd. XII.

(2) Lubarsch, *Beiträge zur Histologie der von Nebennierenkeimen ausgehenden Nierengeschwülste.* — Virchow's Arch., Bd. CXXXV.

Id., *Ueber die Abstammung gewisser Nierengeschwülste von embryonal abgesprengten Nebennierenkeimen.* — Virchow's Arch. CXXXVII.

(3) De Paoli, *Contributo allo studio dell'angiosarcoma del rene.* — 1888.

come hanno osservato Tizzoni (1), Schmidt (2) e pochissimi altri in alcuni epiteliomi.

Non è quindi nè la forma, nè la struttura, nè la differente disposizione dei loro elementi, nè il modo di degenerare delle cellule e del connettivo, nè i rapporti loro colle vie sanguigne e linfatiche, nè la natura degli organi da essi invasi che possono *di per sè soli* servire ad una conveniente classificazione. Queste particolarità possono invece fornire dati preziosi per le successive divisioni d'una classe unica di tumori i cui elementi hanno in tutti comune il loro punto d'origine dagli endotelii dovunque si trovino e che perciò vanno chiamati col nome di *endoteliomi*.

Osservazione I. — Tavoloni Venanzio contadino di anni 32 da Crispiero, di costituzione robustissima, senza alcuna nota ereditaria in famiglia nè malattie pregresse.

Nel febbraio 1876 si accorse di un tumoretto molle, grosso come una noce avellana, in corrispondenza della regione scapolare sinistra. Inciso da un medico ne fuoriuscì sangue e nei giorni successivi, dopo l'eliminazione di frammenti necrotici, la pelle si riunì al disopra del tumore che andò sempre crescendo fino alla grossezza di un pugno.

Ricevuto in queste condizioni nel febbraio del 1878 nella Clinica chirurgica di Camerino, allora diretta dal professore Ceci, il tumore fu estirpato colla pelle che lo ricopriva e coll'aponeurosi muscolare sottostante e riconosciuto anche all'esame microscopico per un missoma. L'operato guarì e stette poi bene per altri quattro anni.

Al principiare del 1882 avvertì un tumore molle e spostabile, di circa 6 cm. di diametro in corrispondenza della spina scapolare sinistra, che crebbe, senza arrecare disturbi, fino a raggiungere il volume di circa una testa di adulto.

Rientrato il paziente nella Clinica chirurgica di Camerino, presentava un tumore nella regione scapolare sinistra di forma irregolarmente piramidale, diviso in lobi di grandezza da una noce ad un arancio, al disopra dei quali la pelle ricca di arborizzazioni venose, presentava alla sommità parecchie smagliature.

---

(1) Tizzoni, *Epitelioma a globi jalini o cilindroma epiteliale della vulva.* — Arch. per le Sc. Med., 1884.

(2) Schmidt, *Ein plexiformes Epitheliom der Haut mit hyaliner Degeneration.* — Ziegler's Beiträge, Bd. VIII.

Misurava cm. 25 trasversalmente nella sua faccia inferiore, con diametro antero-posteriore massimo interno di cm. 20, minimo esterno di cm. 6.

Esso aveva consistenza diversa, fibrosa, molle ed anche fluttuante in corrispondenza dei noduli più grossi. Presentava mobilità molto oscura, volume non riducibile colla compressione ed all'ascoltazione non rivelava alcun rumore. La cicatrice residua all'operazione subita 4 anni innanzi era spostata all'esterno.

Operazione il 28 novembre 1882. — Incisione elissoide circoscrivente il tumore che aveva solidi impianti alla spina della scapola per cui necessitò una modica resezione dell'osso per estirparlo.

Nel decorso post-operativo non asettico, l'infermo ebbe alte temperature fino a 39,8. Mentre si avviava alla completa guarigione, apparve un piccolo nodulo di riproduzione neoplastica nella regione sopraspinosa con aderenza alla spina della scapola, esso fu estirpato il 15 febbraio 1883 con nuova resezione di quest'osso, rispettandone l'estremo articolare.

Il 28 marzo un secondo nodulo sottocutaneo della grossezza di una noce fu nuovamente asportato dalla stessa regione.

Il 17 aprile un terzo nodulo pure sottocutaneo apparso in corrispondenza della 1ª e 2ª vertebra dorsale viene estirpato e guarisce.

Il giorno 8 maggio viene ancora operato di un quarto grosso nodulo riprodottosi profondamente in corrispondenza della parte interna della fossa sottospinosa.

Venti giorni dopo viene asportato un quinto nodulo sul limite inferiore interno della regione scapolare.

Guarito infine dell'estirpazione di un 6° nodulo della grossezza di una noce esce dalla clinica in condizioni di apparente benessere mantenendovisi fino al dì 7 agosto 1883 in cui l'infermo colto da un subitaneo malore muore appena portato allo spedale.

Il protocollo d'autopsia « eseguita in condizioni metereologiche sfavorevolissime 36 ore dopo la morte » registra che al tavolo anatomico si trovarono nell'integrità degli altri visceri, i polmoni tutti disseminati di noduli della grossezza di un ovo di gallina a quella di un acino di granturco che offrivano al taglio un aspetto lardaceo gelatinoso.

Non essendo ora in possesso dell'intero pezzo anatomico non posso dare una descrizione macroscopica del tumore, per la quale mi è forza riferirmi alle note cliniche succitate.

Reperto microscopico. — Esaminando a piccolo ingrandimento un nodulo più periferico del tumore in vicinanza della pelle, si osserva nelle sottili sezioni microtomiche quanto segue.

La cute ricopre regolarmente il tumore senza presentare alcuna alterazione; i limiti papillari di essa sono

perfettamente mantenuti e le glandule sudoripare e sebacee sono normalmente disposte nei tessuti sottostanti.

I nervi ed i vasi non presentano qui alcuna alterazione nell'ampio loro intreccio basale nè lungo il decorso delle diramazioni papillari.

Più profondamente il tessuto sottocutaneo si ispessisce e senza limite di demarcazione alcuno, cominciano quivi ad apparire le prime alterazioni.

Fra i robusti fasci connettivali tinti diffusamente in rosso dal carminio serpeggiano qua e là cordoni e nidi di cellule con nucleo reso molto evidente per la scarsa colorabilità del protoplasma circostante, limitato da un contorno molto netto.

Seguendo queste cellule nel loro decorso verso il centro del neoplasma vedonsi aggruppare in masse sempre più cospicue a spese del tessuto connettivo che ne resta ampiamente divaricato ed in qualche punto completamente sostituito.

Quivi appaiono vasi sanguigni in tanta enorme quantità da costituire in questo punto l'elemento essenziale del tumore.

Essi sono tagliati in tutti i sensi e circondati dovunque dagli elementi cellulari anzidetti i quali formano tutto attorno ad essi un mantello di cellule più o meno cospicuo a seconda del maggiore o minore calibro dei vasi medesimi.

Questi non hanno pareti ben delimitate, nè la luce delle loro sezioni si presenta regolare; distinguonsi però assai chiaramente dal tessuto che li avvolge in quanto che il loro contenuto vedesi racchiuso in un cerchio di cellule leggermente fusate con grosso nucleo ed il cui protoplasma è assai più granuloso e più facilmente colorabile di quello degli elementi che li circondano.

Nella parte più centrale del nodulo ogni traccia di fasci e di fibre connettivali è scomparsa; tutta la sezione è occupata dai vasi e dal loro mantello di cellule.

Osservando un punto dove tutti i vasi sono tagliati trasversalmente, essi appaiono allora come il centro di tanti cumuli cellulari rotondeggianti, confondentisi nei punti di contatto dei loro contorni.

In qualche luogo dove i vasi sono fra loro un po' più distanti, stanno proprio nel centro del neoplasma larghe zone di una sostanza di aspetto omogeneo, non colorabile affatto dal carminio e assai sbiaditamente dall'eosina ed i cui contorni frastagliati vanno addentellandosi nelle irregolarità corrispondenti del tessuto che abbiamo qui considerato come base del tumore.

In altri siti vicini rendonsi manifeste zone emorragiche più o meno cospicue, il detrito brunastro delle quali si sparge irregolarmente dal loro contorno nel tessuto circostante.

Osservando lo stesso preparato con un ingrandimento un po' più forte notiamo di nuovo la perfetta integrità della cute e della zona papillare sottostante.

Normali sono le glandole sudoripare e le sebacee conservano perfettamente l'elegantissimo loro reticolo protoplasmatico.

Le cellule che prime abbiamo incontrate sparse a cordoni tra i fasci connettivali hanno per lo più forma sferica a contorno assai bene delimitato con protoplasma molto finamente e scarsamente granuloso ed in molte affatto omogeneo, per cui offrono un caratteristico aspetto vescicolare.

Hanno nucleo grosso e rotondo composto di minutissimi granuli alcuni dei quali un po' più grossi e centrali disposti a mo' di nucleolo.

Esse stanno in perfetta contiguità coi loro margini, senza interposizione di sostanza intercellulare di sorta, e neppure col più attento e ripetuto esame e coi più svariati mezzi d'indagine è possibile distinguere alcun reticolo.

Per questo immediato loro rapporto, dove esse sono maggiormente serrate dal connettivo più robusto, pel maggiore

stipamento che ne consegue assumono forme differenti; così ve ne hanno alcune di figura irregolarmente quadrangolare, losangica, lanceolata ed anche fusata.

Seguendo questi elementi nell'ulteriore decorso dei cordoni cellulari da essi formato, vedonsi mantenere presso a poco gli stessi caratteri fino alle parti più centrali del neoplasma di cui appaiono come altrettante propagini di invasione più periferica.

Se però, pur tenendoci sempre ad un limite marginale del tumore, portiamo la nostra osservazione nelle parti meno invase dalla proliferazione neoplastica, troviamo qua e là raramente sparsi tra i fasci del connettivo, piccoli gruppi isolati di cellule cogli stessi caratteri di alcune di quelle or ora descritte e che ad ingrandimento più debole passano del tutto o quasi inosservate. Esse seguono nel frastagliato loro percorso gli spazii fessurali del connettivo riempiendone in alcuni punti le irregolari varicosità, disponendosi altrove in uno o tutto al più due strati formanti loro una specie di limite parietale più o meno grosso. Sia nell'un caso che nell'altro non esiste il benchè minimo distacco fra queste cellule ed i tessuti limitanti gli spazii, ma è tanto esattamente dimostrabile il rapporto immediato di esse colle pareti degli spazi stessi, da doverle certamente ritenere come elementi originatisi in sito allontanando da esse qualsiasi sospetto che tendesse a farcele considerare come elementi trasportati.

Continuando nella minuta osservazione di questa zona del tumore, vediamo che già in questa parte più periferica si iniziano le prime importantissime alterazioni dei vasi sanguigni.

I capillari decorrenti fra il connettivo presentano i nuclei del loro endotelio non più regolarmente distanziati, ma addossandosi più fittamente le cellule una all'altra, ne avviene che la parete dei vasi ha perduto l'aspetto tagliente del normale contorno di essi e nelle sezioni sia longitudinali

che trasverse appare come un manicotto non interrotto di cellule che disposte talvolta in due o più strati protundenti nell'interno del vaso, ne restringono ed occludono quasi affatto la luce (Tav. I, figure 1, 2, 3).

Contemporaneamente alla proliferazione endovasale dell'endotelio dispongonsi alla periferia del capillare altre cellule assai grosse, per lo più tozzamente fusate con grosso nucleo e protoplasma quasi affatto omogeneo e rassomiglianti in tutto a quelle prima vedute originarsi dalle pareti degli spazi connettivali.

Queste cellule si addossano senza limite ben netto di demarcazione all'endotelio vasale; sembra che esse proliferino direttamente alla periferia del capillare in quasi perfetta contiguità dell'endotelio, dal quale si distinguono appena per la maggiore omogeneità del protoplasma, pel nucleo quasi costantemente sferico e pel più spiccato polimorfismo che presentano nel loro caratteristico aggruppamento concentrico al vaso.

Contornando esse i piccoli vasi decorrenti fra il connettivo, in alcuni punti s'incontrano e si confondono colle zone di proliferazione interfascicolare prima descritte, continuando e raggiungendo nel loro cammino una zona intermedia del nodulo che rappresenta il punto del più evidente accrescimento del neoplasma e che meglio si presta ad essere considerata per la più esatta interpretazione del tumore.

Questa zona è rappresentata dalla figura 1 della tav. I.

Quivi esiste una quantità cospicua di piccoli vasi sanguigni tutti con endotelio pluristratificato (fig. 1, *a*) di cui le cellule più periferiche sono ben conservate e perfettamente colorabili; vanno invece facendosi più pallide, con protoplasma più povero quelle che man mano si spingono verso l'asse del vaso; alcune certamente più vecchie, rigonfie, quasi larve di cellule sono in via di sfaldarsi dalle sottostanti.

Molto più abbondante di quella dell'endotelio è la proliferazione periteliale dei singoli vasi (Tav. I, fig. 1, *b*; fig. 3).

Vedesi però esistere sempre un rapporto costante fra il calibro del vaso, lo spessore del suo strato endoteliale e la grossezza dello strato di cellule proliferanti a ridosso della sua parete. È per opera specialmente di quest'ultime che avviene l'invasione del connettivo. Esso è disgregato nelle singole sue fibrille fra le quali vedonsi talvolta regolari colonne di queste cellule (fig. 1, *c*) corrispondenti con tutta probabilità a sezioni longitudinalmente tangenziali di qualche vaso decorrente al disotto. Per tal modo avviene che nelle zone di maggiore accrescimento del tumore, per la più vivace proliferazione di questi elementi, tutto il connettivo ne resta invaso fino a scomparire affatto. Intanto nelle zone intermedie di questi punti di maggiore attività del neoplasma, sebbene il connettivo non presenti ancora traccie d'invasione, pure sia per la già notata neoformazione negli spazii fessurali linfatici, sia per l'infiltrazione delle zone circostanti neoplastiche, resta ostacolato nelle sue vie di nutrizione e cade rapidamente in preda ad estese alterazioni elementari.

I suoi nuclei cominciano a circondarsi di un largo alone di sostanza chiara affatto omogenea che va facilmente estendendosi tra le fibrille in via di disfacimento fino a raggiungere e a confondersi con globi di sostanza eguale procedente dagli elementi vicini. In questa guisa hanno luogo quelle vaste zone di degenerazione del tessuto che a piccolo ingrandimento sono state descritte e che per l'aspetto e per le speciali reazioni alle sostanze coloranti assumono le caratteristiche della sostanza mucosa.

I vasi più delicati di queste sezioni a causa dell'ostacolato circolo per le condizioni rammentate, e per la mancata pressione collaterale dei molli tessuti circostanti, in qualche punto si rompono producendo così quelle zone

emorragiche che abbiamo osservato a piccolo ingrandimento spargersi irregolarmente fra i tessuti.

Se dalle parti periferiche ci spingiamo ora ad osservare il centro del tumore, vediamo qui ancora esistere, ma in molto maggiori proporzioni, le identiche alterazioni finora descritte.

I vasi più cospicui offrono qui 8, 10 e più strati endoteliali in qualche vaso disposti regolarmente tutto attorno alla luce di esso, in qualche altro sotto forma di accumuli più o meno prominenti qua e là nel suo interno.

Credo però che la proliferazione sia in tutti regolarmente avvenuta dall'intiera superficie interna del vaso e che la presenza degli speroni endoteliali in qualche punto notati in questi vasi più grossi, sia piuttosto da ascriversi al distacco dalle parti vicine di qualche falda endoteliale più o meno grande; così almeno mi fa ritenere la perfetta continuità tutto attorno degli strati basali ben conservati dell'endotelio.

È frequente infatti incontrare nelle sezioni grossi vasi a pareti sottilissime, costituite quasi dal solo endotelio come se fossero capillari enormemente dilatati, racchiudenti insieme al loro contenuto sanguigno falde più o meno grosse di elementi neoplastici; è facile dimostrare che questi elementi non affettano alcun diretto rapporto colle pareti del vaso, ma che staccatisi dal loro impianto d'origine, vengono liberamente trasportati dalla corrente sanguigna.

Dall'osservazione del caso possiamo pertanto concludere che il tumore trae massimamente origine dagli elementi endoteliali e periteliali dei vasi sanguigni, in molto minore proporzione dagli endotelii delle fessure linfatiche e che al suo progrediente sviluppo si accompagna evidente ed estesa degenerazione mucosa del connettivo.

Il caso è singolarmente importante sia dal lato clinico che da quello istologico.

Clinicamente è notevole il fatto di un tumore di origine connettivale che recidiva dopo quattro anni nella stessa

località ma al di fuori della prima cicatrice, ed in cui il gravissimo carattere di malignità è sostenuto dalla proliferazione degli elementi delle vie sanguigne ed in parte delle linfatiche, mentre che il tessuto costitutivo del primo tumore vi rappresenta una parte assolutamente accessoria.

Le modalità del suo decorso gli danno caratteri comuni a quelli di molti sarcomi, per cui potremmo chiamarlo un angiosarcoma di Kolaczek o, volendo più precisamente accennare agli elementi che lo costituiscono, definirlo come un emo-angioendotelioma.

Il numero di questi tumori è veramente esiguo, specialmente dopo l'epurazione fatta da von Hippel (1) dei molti casi erroneamente interpretati; e fra quelli posteriori alla sua pubblicazione, non sono a mia conoscenza che quello di Burci (2) e di Manasse (3) come rigorosamente dimostrati, ed un terzo osservato da Cavazzani (4).

Il caso attuale è da aggregarsi indubbiamente a questi, se non che ho sopra dimostrato che alla costituzione di esso concorrono in buona parte ancora gli elementi periteliali dei vasi sanguigni ed in minor proporzione gli endotelii degli spazii linfatici.

Ora nelle poche osservazioni che riguardano i veri endoteliomi dei vasi sanguigni, da tutti gli autori si fa cenno, sia pure di sfuggita, anche di un'attiva per quanto limitata proliferazione degli endotelii dei vasi e degli spazii linfatici.

Tutto questo è per noi facilmente comprensibile ripensando all'analogia istologica che esiste fra gli spazii e i vasi linfatici ed i capillari sanguigni, in cui le differenze per gli

---

(1) R. Von Hippel, *Beitrag zur Casuistik d. Angiosarcome.* — Ziegler's Beiträge, Bd. XIV.

(2) Burci, *Di un emoangiosarcoma endoteliale della mammella.* — Gazz. d'Osp., n. 50, 1896.

(3) Manasse. Virchow's Arch. CXLII-CXLIII.

(4) T. Cavazzani, *Contributo allo studio dell'angiosarcoma.* — Rivista veneta di scienze mediche, 1897.

endotelii sono puramente quantitative: e più ancora rammentando gl'intimi rapporti fisiologici fra queste tre diverse vie di ricambio nei tessuti.

In condizioni patologiche la proliferazione degli endotelii non potrà quindi limitarsi rigorosamente ad una categoria soltanto di essi, ma dovrà estendersi a tutti, in proporzione diversa a seconda del vario stadio in cui tale proliferazione di essi cade sotto il nostro esame, dando quelli prima e maggiormente affetti, e quindi patologicamente più progrediti, l'individualità ed il nome della neoplasia.

La delimitazione, assai netta al principio, del processo neoplastico fu dagli osservatori ritenuta caratteristica di tali tumori.

Sattler (1), Marchand (2), Tommasi-Crudeli (3) per gli endoteliomi dei linfatici, Burci per quelli dei vasi sanguigni notarono qualche glandula linfatica vicina sede d'identica proliferazione neoplastica, in cui però i vasi ed i seni linfatici, come anche fa rimarcare il Burci nel suo caso che riguarda più davvicino il nostro, « presentavano un processo attivo di neoformazione endoteliale a diverso periodo, analogo a quello descritto nei vasi sanguigni del tumore. »

Il De Paoli (4) ed il Van Duyse (5) constatarono ripetizione nei ganglii retroperitoneali soltanto in casi di voluminosi angiosarcomi dei reni in soggetti con estese riproduzioni viscerali.

Nonostante l'enorme gravezza del caso che abbiamo ora studiato, non è stato possibile per noi stabilire prima

---

(1) Sattler, l. c.

(2) Marchand, *Endotheliom mit hyalinen Kugeln des Antrum Hyghmori.* — Ziegler's Beiträge, Bd. XIII.

(3) Tommasi-Crudeli. *Ueber die Entstheungweise der Friedreichschen Schlaumsarkoms.* — Virchow's Arch., Bd. XXXI.

(4) De Paoli, l. c.

(5) Van Duyse. *Contribution à l'étude des endothéliomes de l'orbite.* — Arch. d'ophtalmologie, octobre 1895.

clinicamente, nè l'autopsia ce l'ha rivelata, alcuna alterazione glandulare neoplastica. La molteplice e sempre più rapida riproduzione *in situ* dei noduli del tumore nel nostro caso, hà appena riscontro per numero con quella osservata sette volte nella stessa località dal Sattler in seguito alla estirpazione di un tumore consimile.

Se a tutti questi caratteri anatomici e clinici aggiungiamo la contemporanea presenza primitiva di multipli tumori identici in un dato territorio, illustrata da Eigenbrodt (1), dal Cramer (2), e più recentemente dal Mulert (3); e più ancora la simmetrica disposizione di essi in organi omologhi secondo l'osservazione di Perthes (4), ci pare giustificato il concetto di *considerare questi prodotti patologici di neoformazione come il risultato di una speciale alterazione di tutto un sistema comunque esistente in una data parte, ben circoscritta al suo inizio, di un organo o di una regione.*

Questo potrebbe spiegarci il perchè delle non avvenute recidive anche in operati riveduti a più anni di distanza, allorchè i tumori furono completamente estirpati a lesione ancor molto localizzata, mentre giustifica le gravi conclusioni del Van Duyse sulle conseguenze di atti operativi incompleti, e quelle tristissime del Kolaczek sull'impotenza chirurgica contro noduli localmente recidivanti, non facendosi altro colle ulteriori operazioni che accelerare fatalmente il progresso della neoplasia.

Osservazione II. — Rastelli Giuseppina, di anni 38, domestica, da Viò (Torino) entrò nella Clinica chirurgica propedeutica di Genova, allora diretta dal Prof. Ceci, il dì 11 novembre 1887. All'età di 24 anni ebbe un'otite della quale diceva di essere guarita. Narrava che 14 anni innanzi erale apparso

---

(1) Eigenbrodt, *Multiple Endotheliom.* — Berl. klin. Wochenschrift, 1887.

(2) Cramer, *Ueber multiple Angiosarkom der Piamater spin.* — Diss. Marburg, 1888.

(3) Detlev Mulert, *Ein Fall von multiplen Endotheliomen der Kopfhaut, zugleich ein Beitrag zur Endotheliomfrage.* — Arch. f. klin. Chir., Bd. 54, 1897.

(4) Perthes. Beiträge z. kl. Chir., Bd. XII.

nella regione parotidea destra un tumoretto che restò piccolo per varii anni ed indolente, crebbe invece in questi ultimi 10 mesi moltissimo procurandole a periodi più o meno distanti dolori trafittivi.

L'inferma era regolarmente conformata, ben nutrita, con discreto sviluppo muscolare, aveva visceri sani. Presentava nella regione parotidea destra un tumore di forma rotondeggiante, limitato in alto dalla parete inferiore del condotto auditivo esterno, in avanti oltrepassava il margine inferiore del massetere, in basso il margine basilare della mandibola; in addietro era limitato da una linea tirata verticalmente in basso dall'apofisi mastoide.

Il tumore coperto dalla pelle pallida e tesa al disopra, occupava quindi tutta la loggia parotidea, spostando in avanti il lobulo dell'orecchio. Aveva un diametro massimo trasverso di cm. 9, verticale di cm. 8; era duro ma non uniformemente in tutta la sua superficie; discretamente spostabile lungo il suo diametro antero-posteriore, lo era pochissimo verticalmente ed affatto verso l'interno.

Operazione. — Estirpazione della glandola parotide col neoplasma.

L'inferma lascia guarita la Clinica il 16 dicembre 1887.

Divisa in due tutta la massa estirpata, vedevasi quasi completamente costituita dal tumore il quale presentava nella massima parte della superficie di taglio un colorito bianco opalino variegato da sottili tralci fibrosi e chiazzato qua e là, specialmente verso il centro, da zone di sostanza d'aspetto vitreo e di consistenza gelatinosa. Verso il suo estremo interno prendeva i caratteri del tessuto fibroso compatto, con qualche globetto jalino, bianchiccio di aspetto cartilagineo e stava in connessione diretta colla glandula parotide ridotta ad una sottile lamina dello spessore di circa 4 millimetri.

La capsula parotidea molto evidente al disopra della glandula, era impossibile a differenziarsi nella sua espansione sul neoplasma col quale confondevasi tanto intimamente da costituire con esso un sol corpo.

Tolti parecchi frammenti dalle varie parti del tumore vennero induriti alcuni nella serie di alcool, altri in liquido di Müller, inclusi tutti in paraffina, sezionati e coloriti coi varii carmini, coll'ematossilina semplice ed associata all'orange, all'eosina ed alla fucsina acida secondo il metodo di von Ghison.

Reperto microscopico. — Esaminando a piccolissimo ingrandimento sezioni del tumore vediamo come sia possibile dividerlo in due zone distinte.

Una assai cospicua occupa regolarmente tutta la porzione corticale esterna, è sottilmente stratificata e tinta fortemente da tutti i comuni reagenti coloranti per la ricchezza dei suoi elementi cellulari. L'altra disposta internamente a chiazze irregolari è quasi affatto incolore e suddivisa in tanti lobuli, per lo più rotondeggianti, formati da una sostanza

insensibile al carminio, all'ematossilina ed all'eosina, con appena qualche gruppicino di cellule ben colorate distribuite quasi sempre al centro dei lobuli stessi.

Con ingrandimento assai più forte si distingue nella parte corticale del tumore una proliferazione cospicua delle cellule del connettivo le quali interponendosi alle fibrille che formano la lamina più interna capsulare del neoplasma, si dispongono in tanti piccoli strati abbastanza regolari e presso a poco paralleli alla superficie del tumore.

Esse hanno forma leggermente fusata, con nucleo ovoideo non molto grosso e si stipano più fittamente nei punti di distacco dei tralci connettivali che si approfondano nel centro del tumore; formano quivi tanti zaffi a guisa di coni più o meno grandi che danno al limite interno della parte corticale di esso un aspetto molto frastagliato.

Osservando ancora più minutamente si trova che già nella parte meglio stratificata capsulare del neoplasma, stanno fra strato e strato alcuni spazii chiari che seguendo ogni piccola insenatura o sottile divaricamento del connettivo, appaiono qua e là a guisa di fessure più o meno ampie e irregolari tanto più frequenti quanto più si procede verso l' interno. Questi spazî non si possono seguire senza interruzione nei preparati, ma per la disposizione ed i rapporti che assumono in qualche punto delle sezioni, è facile argomentare che essi devono certamente comunicare fra loro. Così nel punto di passaggio fra la parte stratificata capsulare del tumore e la parte fibrosa più intrecciata sottostante, è frequente incontrarsi in una o più serie di spazii per lo più di forma circolare o quasi regolarmente ovoidea, spesso disposti uno dietro l'altro a mo' di rosario, collegati talvolta fra loro sia per un piccolo tratto chiaro più o meno irregolare, sia per uno o più strati di cellule simili a quelle che ne rivestono le loro pareti.

In altri luoghi anzi che disposti in serie sono essi ravvicinati qua e là a piccoli gruppi, e ciò avviene specialmente

in corrispondenza dei tralci che dall'interno abbiamo visto approfondarsi nel centro del tumore. Questi spazii o sono vuoti o il loro contenuto è appena granuloso, composto di minutissimi globicini che restano incolori, ad ogni modo sempre sprovvisto di elementi ben figurati.

Tutto ciò ricorda subito nell'insieme la disposizione degli spazii e più specialmente dei canali linfatici ed in qualche raro punto soltanto, anche delle lacune linfatiche.

Questi spazî o canali hanno rapporti molto differenti a seconda del loro calibro e del loro decorso. Alcuni dei più piccoli intercapsulari vedonsi ancora in parte limitati semplicemente dal connettivo, altri però presentano già fin da adesso parietalmente qua e là alcune cellule tozze, irregolarmente quadrangolari, lanceolari o poliedriche con grosso nucleo, facilmente distinguibili dal connettivo sul quale sono impiantate. Procedendo verso l'interno del tumore accostansi esse sempre più l'una a l'altra, disponendosi in una serie di un solo strato di cellule che trasforma tutto il piccolo spazio primitivo in un sottile cordone cellulare più o meno lungo e flessuoso. In simil modo nell'ulteriore loro decorso in corrispondenza di un canale o di una fessura un po' più ampi, queste cellule dispongonsi anche in due o più strati e vanno formando fra le maglie del connettivo una specie di grosso reticolo che si sostituisce man mano agli spazî ed alle fessure primitivamente esistenti. Questi varii filoni di cellule convergendo verso i grossi spazii circolari sopra detti, si fanno sempre più fitti e cospicui, si confondono fra loro e si distribuiscono a piccole zone ben distinte tra i fasci del connettivo (Tav. I, fig. 3).

Però in seno alle zone così formate, anche se non molto cospicue, cominciano ad apparire piccole alterazioni delle cellule principiando da quelle più centrali. Il loro protoplasma si fa dapprima più chiaro, di aspetto omogeneo, quasi rigonfio, mentre sono ancor ben conservati il nucleo ed il contorno cellulare: avviene altre volte come un

processo di vacuolizzazione, ed in stadio più avanzato colla frammentazione ultima dei nuclei, si trasformano tutte in tanti globicini di una sostanza amorfa che non reagisce ai comuni mezzi di colorazione.

Le cellule più vicine schiacciate, dispongonsi allora circolarmente a questa sostanza, assumendo quasi un aspetto fibrillare e sono nettamente circoscritte da strati di cellule più periferiche ben conservate, in mezzo a cui formano una specie di perle simili a quelle epiteliali. Nella figura 3 della tavola I, vedonsi due di queste perle in stadii di alterazione differentemente progrediti. Nelle sezioni colorate secondo il metodo di Von Ghison, queste perle spiccano sull'azzurro ematossilina delle cellule circostanti, per un colorito rosso vivo, più cupo nella parte centrale. Fra gli spazii circolari più volte ricordati, quelli più grossi hanno un contorno molto distinto di un semplice o duplice strato per lo più regolare di cellule le più periferiche delle quali hanno forma frequentemente cubica, sono sempre più colorate e s'impiantano direttamente nel connettivo in disposizione spesso raggiata allo spazio che contornano. In qualche punto della periferia si addensano talora in quattro, cinque e più strati che espandonsi all'esterno nei tessuti vicini, si uniscono ai cordoni cellulari convergenti verso lo spazio, il quale non viene così mai ad essere obliterato, ma resta a guisa di piccola cisti in mezzo alle cellule che lo delimitano. (Tav. I, fig. 3).

Contemporaneamente alla proliferazione degli elementi finora considerati, avvengono alterazioni del connettivo non meno importanti. La parte più compatta di esso è costituita da tralci che provengono da tutta la periferia del tumore e che formano colle successive loro ramificazioni le trabecole di divisione e di sostegno della molle sostanza dei lobuli centrali. Nei punti dove esso è più robusto vedonsi qua e là i piccoli nuclei fusati circondarsi di un aloncino di sostanza chiara il cui limite esterno non appare molto evidente per

cui il nucleo stesso sembra nuotare in un piccolissimo spazio fra i tessuti.

Altrove i nuclei fatti un po' più rotondeggianti, si attorniano di un alone chiaramente jalino un po' più grosso, di forma grossamente lanceolare od ovoidea, che si inspessisce alquanto alla periferia quasi a formare una specie di capsula. Nei luoghi dove stanno un po' più fitti si possono seguire nei loro varii stati di passaggio finchè parecchi di essi più progrediti, mettendosi a contatto, si dispongono in colonne e danno al connettivo in cui si trovano, la figura e la disposizione del tessuto cartilagineo (Tav. I, fig. 5).

Esaminando in fine un lobo della parte centrale gelatinosa del tumore lo si trova suddiviso in molti lobuli ed in più piccoli lobicini dagli esili fascicoletti del connettivo che in parte è ancora fibrillare, in parte appena ravvisabile pel maggiore condensamento della sostanza amorfa nel contorno. Al centro dei lobuli stanno alcune cellule di forma variamente stellata e più spesso irregolarmente ramificate, anastomizzantesi coi prolungamenti più grandi fra loro e con altri simili provenienti dalle cellule più vicine. In una sezione colorata colla semplice ematossilina, appaiono sempre circondate da un largo disco di sostanza amorfa, incolora, opalina, al cui centro esse spiccano più distintamente per la vivace colorazione dei loro nuclei. Parecchie di queste cellule dispongonsi qualche volta longitudinalmente una dietro l'altra formando alcune grosse colonne con una serie di corti strozzamenti pel fatto che i larghi dischi dalla chiara e molle sostanza che le avvolge si fondono a guisa di grosse bolle nei punti di contatto dei loro contorni, prendendo l'aspetto di un grosso e bianco tubo ondulato, al centro del quale le cellule stesse appaiono come un lungo, sottile e ben colorato cordone di filamenti intrecciati. Colla fucsina acida (von Ghison) tutta la sostanza chiara dei lobuli si colora in rosso rubino vivacissimo, soltanto i nuclei mantengono l'azzurra colorazione ematossilinica.

La parte vascolare sanguigna del tumore offre in ultimo particolarità non meno interessanti ad osservare. I vasi decorrenti nel centro del neoplasma vedonsi alcuni ancora ben conservati, altri in preda ad alterazioni più o meno cospicue della loro parete dovute al modo di comportarsi delle cellule avventiziali. Queste in pochi punti sono ancora in via di proliferazione e circondano per breve tratto il vasellino di un duplice ed anche triplice strato cellulare. Altrove comincia il loro protoplasma a farsi più chiaro, si rigonfia, assume man mano un aspetto sempre più distintamente omogeneo, finchè in ultimo colla perdita anche del contorno cellulare, restano soltanto visibili i nuclei formanti un piccolo anello concentrico alla sottile parete endoteliale del vaso (Tav. I, fig. 6).

Nei punti di alterazione anche più avanzata tutto il vasellino è circondato dal solo grosso disco di sostanza chiara con appena qualche traccia di esilissima variegatura raggiata partente dalla parete endoteliale e con minore regolarità anche dal connettivo circostante. Allora se nei tagli un po' più spessi cade sotto l'osservazione un vaso più grande vedesi circondato in tutto il suo percorso ed in qualche sua ramificazione dal grosso manicotto di sostanza amorfa, che reagisce sempre alla fucsina acida come la sostanza jalina e mucosa.

I più grossi vasi decorrenti anche nelle altre parti del tumore hanno sempre una parete assai esile formata dal solo strato endoteliale che si basa sopra un sottile nastrino di sostanza chiara di aspetto vitreo, senza traccia di speciale struttura, con qua e là qualche piccola ondulazione. In alcuni punti questo piccolo nastro si divarica in due filamenti più sottili che limitano alcuni piccoli spazii occupati da due o più cellule assai grosse con protoplasma finamente e scarsamente granuloso, con nucleo non molto grande, ed a perfetto contatto coi loro contorni piuttosto regolari.

Altrove queste cellule si accumulano in maggior numero in un punto della periferia del vaso, formando delle gibbosità più o meno grosse sempre limitate dai filamenti nastriformi anzidetti.

Può accadere infine che tutto il vaso in una sezione trasversale appaia circondato da un grosso anello di queste cellule più stipate e contenute in uno spazio circolarmente formato dal divaricamento completo dei due nastrini (Tav. I, fig. 4). Di questi allora l'interno è più regolare ed a perfetto contatto della sottile parete endoteliale sanguigna mentre l'esterno è piuttosto ondulato, ed in qualche punto può anche vedersi aprire e perdersi insensibilmente nei tessuti circostanti, dove per breve tratto lo seguono le cellule contenute nello spazio ch'esso concorre a delimitare. In molti punti delle sottili sezioni in cui i tagli sono caduti tangenzialmente a questa guaina perivascolare, vedonsi le cellule chiaramente riunite a guisa di una vera membrana tesa fra i tessuti circostanti leggermente ispessiti a mo' di nastrini limitanti parietalmente gli spazii.

Riepilogando quindi abbiamo: proliferazione delle cellule endoteliali degli spazii e più specialmente dei vasi linfatici del connettivo e di quelli perivascolari sanguigni chiaramente dimostrabili, formazione di grosse piastre endoteliali con piccole zone di degenerazione jalina nel centro; proliferazione e rapida successiva degenerazione delle cellule avventiziali dei piccoli vasi sanguigni; degenerazione mucosa quasi totale del connettivo con formazione assai limitata a qualche punto di piccoli dischi di cartilagine jalina.

Per siffatti caratteri dobbiamo classificare questo tumore fra i linfangioendoteliomi ed aggregarlo specialmente a quelli traenti origine dai grossi vasi e dalle lacune linfatiche come i casi di Leopold, Marchand e Flaishlen.

Due particolarità sono però degne di essere in esso rimarcate. La prima è che il tumore traeva origine esclusivamente dalla capsula della parotide a detrimento della

sostanza glandulare di essa la quale andava atrofizzandosi parallelamente al progressivo sviluppo del neoplasma.

Questo fatto, sul quale ha specialmente richiamata l'attenzione il Klebs e che in molti casi era passato inosservato o per lo meno non apprezzato nel suo giusto valore, doveva già prima far nascere il sospetto sull'origine connettivale di questi tumori nonostante l'aspetto epitelioide dei loro elementi e la differente natura degli organi in cui si erano sviluppati.

L'altra particolarità è quella di aver potuto tanto chiaramente dimostrare, come il Colomiatti (1) pel primo aveva già fatto in un tumore *forse* analogo, la presenza di spazii e di vere guaine linfatiche perivascolari; non solo, ma anche la partecipazione attiva di esse alla formazione del tumore.

I piccoli dischi di cartilagine trovati sparsi nel neoplasma, per il modo col quale abbiamo potuto seguirli nel loro sviluppo nel tumore, possiamo infine considerarli non come fatti degenerativi, ma come il prodotto di una speciale attività con trasformazione jalina del tessuto fibroso del tumore stesso, nonostante che la recentissima opinione espressa in proposito dal Mulert (2) tenti contraddire la stessa interpretazione data in casi simili dal Volkmann (3).

Clinicamente poi si può aggiungere che la paziente seguita per parecchi anni non lamentò mai recidiva.

Osservazione III. — Riccardo Gambini di anni 62, bottegaio da Navacchio. Non sofferse mai malattie, il padre gli morì ad 80 anni, la madre a 78. Una sera avvertì alla base dell'anulare destro una tumefazioncella grande come una capocchia di un grosso spillo, di colorito brunastro, che andò sempre crescendo fino a raggiungere in pochi mesi la grossezza di una nocciola. Era di consistenza molle e di tanta dolorabilità che la più piccola compressione

---

(1) Colomiatti, *La circolazione linfatica in un caso di mixoma misto.* — Giornale della R. Accademia medica di Torino, 1877.

(2) Detlev Mulert, l. c.

(3) Volkmann, *Ueber endotheliale Geschwülste, zugleich ein Beitrag zu den Speicheldrüsen und Gaumentumoren.* — Deut. Zeitsch. f. Chir., Bd. 41.

su di essa procurava lo svenimento del paziente. Impedito perciò anche nei più piccoli lavori ricorse egli all'ospedale dove gli venne praticata una semplice incisione che gli provocò emorragia cospicua arrestata colla sutura e colla medicatura compressiva.

Guarito dell'incisione, restò col tumore dolorosissimo sempre crescente per cui ricorse nel giugno 1895 all'Ambulatorio della Clinica chirurgica.

Presentava l'infermo una tumefazione sferoidale di colorito rosso a chiazze azzurrastre, di consistenza fibrosa, molle, irriducibile, colla pelle aderente al centro per un piccolo tratto corrispondente ad una sottile linea di cicatrice; era mobile nel tessuto sottocutaneo e dolorosissima al semplice sfioramento. Questa tumefazione aveva un largo impianto in corrispondenza della metà inferiore della faccia interna del 4° metacarpo, estendevasi sulla piega interdigitale e sorpassava in alto l'articolazione metacarpo-falangea corrispondente. Circoscritto con incisione elittica il tumore colla pelle che lo ricopriva, nell'isolamento della sua faccia profonda apparve all'estremità inferiore di esso un cospicuo tronco arterioso fortemente pulsante, il quale si ramificava all'atto di introdursi nel neoplasma fra una grossa rete di vene, dandogli l'aspetto caratteristico di un enorme glomerulo vascolare appeso ad un robusto picciuolo.

Appena estirpato il tumore, fu praticato per questo grosso vaso una iniezione di bleu di Prussia e tutto il pezzo fu posto nell'alcool.

Diviso trasversalmente in due il preparato così indurito presentava nella superficie di taglio l'aspetto di una piccola spugna per una infinita e varia quantità di boccuccie, delle quali tutte le periferiche e moltissime delle centrali ripiene della sostanza azzurra iniettata. Ricoperto in parte normalmente dalla pelle con un piccolissimo strato di connettivo sottocutaneo era fornito di una capsula sottile, non molto distinta che ne limitava il suo contorno irregolarmente ondulato. Dalla superficie cutanea di esso partiva un esile cono di tessuto bianco splendente il quale infiggendosi a guisa di chiodo nel tumore si sperdeva verso il centro di esso tracciando la linea dell'antica cicatrice residua alla prima incisione.

Incluse le due metà del tumore in celloidina, ne vennero fatte sottili sezioni al microtomo che furono poi trattate coi varii metodi di colorazione sopra accennati.

Reperto microscopico. — Osservate a piccolissimo ingrandimento le sezioni del neoplasma lasciano vedere integrità della cute e delle sue glandule; normali i vasi ed i nervi del tessuto sottocutaneo il quale dopo un piccolissimo tratto poco a poco s'inspessisce a formare la capsula del tumore. Questa del resto è quasi in totalità costituita da una grossa rete di vasi molto cospicui a pareti tanto irregolarmente ed enormemente inspessite che la luce di essi appare ora come

una lunga e stretta fessura, ora sotto forma più o meno sottilmente e lungamente raggiata a seconda del numero e della maggiore o minore prominenza che le gibbosità delle pareti formano verso la luce del vaso stesso. Vedute così iniettate le cavità vascolari nelle sezioni hanno più l'aspetto di spazii e di fessure sanguigne anzichè di veri vasi.

A forte ingrandimento però, nella loro irregolarità vedonsi conservare sempre intatto e completo il loro limite endoteliale che contorna la massa d'iniezione in queste perfettamente riuscita. Qualcuno di questi vasi mantiene raramente in qualche punto ancora una sottile tunica muscolare, la massima parte invece ed i più grossi tutti l'hanno completamente perduta ed il connettivo avventizio più ispessito delle loro pareti si confonde colle masse più o meno grosse, ma sempre molto cospicue, del tessuto di proliferazione subendoteliale dell'intima. In qualche vaso a parete più spessa e più irregolarmente frastagliata, segue a tratti un'evidente degenerazione di essa in una sostanza omogenea chiara, di aspetto vitreo, jalina, sparsa a globi irregolari nello spessore delle sue tuniche.

Il limite esterno delle pareti di questi grossi vasi sanguigni capsulari è chiaramente disegnato da un regolare contorno di più strati di cellule assai distinti che a guisa di una frangia più o meno alta li seguono nelle molteplici loro insenature, confondendosi più perifericamente con tralci assai delicati di elementi simili irradiantisi a larghi reticoli dai vasi del tessuto sottostante.

Più internamente il tumore, visto sempre a piccolissimo ingrandimento (Tav. I, fig. 8), appare in sezioni un po' più grosse come un ammasso di piccoli tubuli a tortuosissimo decorso, tagliati in ogni senso ed accumulati attorno a vasi molto cospicui di cui sembrano un'emanazione.

Essi costituiscono si può dire la totalità del tumore in quanto che il loro tessuto di sostegno si rende appena qua e là manifesto per piccole chiazze chiare di aspetto omogeneo.

In qualche punto centrale del neoplasma dove l'iniezione dei vasi sanguigni è ben riuscita, si può vedere che questa occupa tanto la luce dei vasi più grossi come quella dei più piccoli tuboli che li circondano e che s'intrecciano attorno alle loro pareti.

Lacune sanguigne limitate da un semplice strato di endotelio, esistono nelle varie parti del tumore: alcune di esse hanno forma presso a poco circolare, altre vanno divise da uno o più setti sottilissimi che nettamente attraversano tutta o in parte la loro enorme ampiezza.

Al centro del neoplasma piccole zone emorragiche antiche spargono il bruno loro residuo, minutissimamente frammentato, nei tessuti.

Esaminando a più forte ingrandimento sezioni del tumore in corrispondenza di una massa di tubuli prima notati, vediamo che questi sono tutti costituiti da altrettanti piccoli vasi sanguigni la cui parete esilissima è dovunque circondata da un ricco mantello di cellule disposte in strati regolarmente concentrici al contorno endoteliale da cui si dipartono a mo' di fitta ed ampia raggiera (Tav. II, fig. 9).

Queste cellule anche a mediocre ingrandimento mostrano di avere forma cubica col maggiore asse diretto normalmente alla luce del vaso; lo strato più esterno di esse molto più distinto e colorato s'impianta perpendicolarmente sul connettivo comportandosi nello stesso modo che lo strato basale cuboide dell'epidermide. Non sempre questo mantello circonda tutta la parete del vaso, qualche rara volta si limita a contornarne due terzi ed anche soltanto una metà o meno a guisa di un cono tronco più o meno largo, la sezione più ristretta del quale è rivolta verso la luce del vaso ed in cui le cellule mantengono sempre la caratteristica loro disposizione raggiata. Osservando vasi un po' più grossi accade, assai raramente però, d'incontrarne alcuni con due o più sottilissime diramazioni capillari le quali ne dividono lo spesso mantello in due o tre distinte sezioni. Le cellule di

queste non istanno come prima disposte radialmente in modo tanto singolare, ma partendo alcune di esse anche dalle pareti delle piccole diramazioni del vaso più grosso, trovansi a mutuo contatto e in direzione perpendicolare a quelle del vaso principale, per cui tutte si flettono un poco convergendo verso un punto intermedio dove formano una specie di nodulo di proliferazione solo apparentemente indipendente dalle pareti vascolari. Anche dove i vasi sono molto stipati è facile dai punti di divergenza dei loro contorni distinguere gli strati cellulari pertinenti a ciascuno di essi; dove poi stanno più discosti, s'interpongono loro piccole chiazze di una sostanza chiara, perfettamente trasparente, in cui gli strati più esterni dei mantelli perivascolari confondono le loro cellule con quelle proliferanti direttamente dal connettivo medesimo.

Osservando ad ingrandimento ancora più forte uno dei piccoli vasi del tumore (Tav. II, fig. 10), lo troviamo costituito dallo strato endoteliale dell'intima cui segue un piccolissimo alone di sostanza chiara omogenea, quasi non apprezzabile nei vasi più piccoli, e che si confonde insensibilmente col protoplasma delle cellule perivascolari.

Queste sono di forma cubica, con protoplasma assolutamente omogeneo chiaro, a contorno non bene delimitato, appena visibile come un leggiero inspessimento della sostanza protoplasmatica; hanno nucleo molto grosso, ovoideo, finamente granuloso con uno o più granuli nucleolari più distinti al centro, offrono insomma aspetto e caratteri veramente epitelioidi.

Le più centrali di esse vedonsi staccare in alcuni punti proprio direttamente dalla membrana endoteliale cui si mantengono per poco parallele; dispongonsi poi subito perpendicolarmente ad essa per formare altrettanti raggi della robusta palizzata che nel loro aggruppamento formano attorno alla luce del vaso. Stanno sempre a mutuo contatto in tutto il loro decorso senza sostanza nè reticolo

intercellulare di sorta, e lo strato più periferico e meglio distinto di esse, che solo forma il chiaro loro limite esterno fra i tessuti, mantiene la disposizione perpendicolare delle sue cellule anche nell'impianto di esse sul connettivo.

Questo trovasi nella parte centrale del tumore in quantità appena apprezzabile ed è quasi completamente trasformato in una sostanza di aspetto jalino che riempie gli interstizii e le anfrattuosità lasciati dalla proliferazione vascolare del neoplasma. Però accostandoci un po' più verso la periferia vediamo che esso si può considerare come il prodotto della proliferazione dell'avventizia dei grossi vasi capsulari ed in piccola parte delle sottili maglie del connettivo in cui si è svolto il tumore.

Al limite esterno delle pareti dei vasi più grandi della capsula infatti abbiamo visto anche a piccolo ingrandimento strati di cellule, per disposizione e per forma simili a quelle poco prima descritte, sperdersi a largo reticolo nei tessuti sottostanti.

Esaminandole ora nel loro decorso con un più forte ingrandimento, vediamo che distribuendosi nel lasso congiuntivo perivascolare, in corrispondenza dei punti nodali delle maglie esse proliferano in maggior copia, formando colle cellule del connettivo accumuli più o meno grossi a contorni irregolarmente e sottilmente sfrangiati. Esse qui non hanno la forma così spiccatamente cubica delle cellule perivascolari del tumore; sono invece per lo più rotondeggianti, ma stando qui pure ad immediato contatto senza alcuna direzione bene stabilita, assumono forme differenti a seconda del maggiore o minore stipamento che subiscono.

Nelle piccole striscie del connettivo degenerato appaiono quindi come cordoni più o meno sottili, distinti sempre, per un largo e chiaro spazio interposto, dagli strati dei mantelli cellulari attorno ai vasi, coi limiti esterni dei quali si confondono soltanto nei punti di massima proliferazione.

Compendiando quindi quanto si è esposto finora abbiamo: formazione da un cospicuo tronco vascolare sanguigno di un reticolo di grossi vasi profondamente alterati per un'enorme proliferazione subendoteliale dell'intima; formazione da questi di un grosso glomerulo da assai probabile proliferazione dei loro *vasa vasorum;* proliferazione delle cellule avventiziali, attorno ai vasi più grossi e delle cellule fisse del lasso connettivo perivascolare; enorme proliferazione periteliale nei piccoli vasi di neoformazione: modica degenerazione jalina nello spessore delle pareti dei grossi vasi capsulari, degenerazione jalina quasi completa del connettivo del tumore.

Osservazione IV. — Nell'Ambulatorio della Clinica, presentossi un individuo trentacinquenne con un tumoretto della grossezza di un fagiuolo di cui il paziente avvertì la presenza ed il rapido accrescimento nella regione dorsale da poco meno di due mesi, riportando ad ogni piccolo incontro su di esso tali dolori da rendergli in breve insopportabile anche il semplice contatto delle vestimenta.

Il tumoretto era mobile nel tessuto sottocutaneo, di consistenza piuttosto molle e lasciava trasparire un colorito leggermente rosso-brunastro.

Estirpato e diviso in due trovossi ben delimitato da una capsula piuttosto sottile che racchiudeva una grande quantità di piccole bocuccie vasali disseminate in un tessuto chiaro, molle, gelatinoso.

Reperto microscopico. — La capsula proprio all'estremo limite periferico appariva composta di un tessuto fibrillare compatto, stratificato, sprovvisto quasi del tutto di nuclei; più internamente invece questi erano molto abbondanti, leggermente fusati e facevansi tanto più tozzi quanto più si avanzavano verso il centro del neoplasma.

Scorrevano nello spessore di questo involucro numerosi vasi sanguigni di calibro anche cospicuo, ma a pareti esilissime, costituite quasi dal solo endotelio; soltanto qua e là vedevasi in esso qualche raro vaso arterioso assai più grosso ed a pareti molto inspessite; tutti questi vasi comunicavano poi evidentemente con quelli esistenti nella sostanza del tumore.

Anzi che avere internamente un limite di demarcazione ben netta, il tessuto della capsula distribuivasi profondamente a formare lo stroma del tumore che era composto quasi esclusivamente di vasi sanguigni.

La disposizione di questi nelle sezioni era tale che in alcuni pochi punti essi offrivano la caratteristica figura di un'angioma comune; nella massima parte invece erano tutti assai regolarmente ravvolti da un chiarissimo manicotto di cellule con tutti i caratteri e la disposizione di quelle descritte nel precedente tumore. Soltanto qui era più frequente vedere in alcuni di essi uno o due strati delle cellule più vicine all'endotelio disporsi circolarmente prima di assumere la perpendicolare disposizione raggiata.

Il connettivo presentavasi in qualche sito con cellule variamente stellate ed unentisi pei loro prolungamenti, come quelle del tessuto mucoso; per lo più invece era tutto trasformato in una massa incolore completamente amorfa distribuentesi tra le ramificazioni vascolari ed in cui stavano qua e là irregolarmente disposti sottili cordoni di grosse cellule simili a quelle periteliali rammentate.

La simiglianza di tale tumore con quello che fu oggetto della Osservazione III parmi sia ora tanto evidente che io credo ozioso insistere in una più minuta descrizione di esso potendo inoltre tutte le considerazioni alle quali il primo si presentava, valere anche per questo.

L'importanza di questi due tumori è a mio avviso abbastanza considerevole perchè si è avuta la possibilità di osservarli al loro inizio.

Per il primo ci viene dimostrata la diretta dipendenza di esso da un tronco arterioso anormalmente grosso per la regione in cui si trovava, ed in preda ad un vasto processo di endo-arterite proliferante.

I vasi che costituiscono la parte integrante del neoplasma sono evidentemente da considerarsi come provenienti dalle divisioni di esso per grande proliferazione dei *vasa vasorum*

formando un vero e proprio angioma racemoso collo stesso processo da me più minutamente descritto in altra occasione (1).

È in questi vasi neoformati che ha luogo la massima proliferazione periteliale pura, senza cioè alcuna partecipazione dell'endotelio; solo il manicotto periteliale, formato al primo inizio tutto al più da un duplice strato, s'ingrossa col crescere del calibro dei vasi dei quali anche i più cospicui del resto trovammo costituiti sempre dal solo endotelio.

Si direbbe che essi col crescere abbiano perduta la capacità di rifornirsi di tutte le loro tuniche, come normalmente accade; provenuti da vasi le cui pareti sono tanto profondamente alterate da poter considerare i loro elementi residui incapaci di qualsiasi attività, nati anzi per il fatto stesso di questa alterazione, perpetuerebbero, per così dire, il loro difetto d'origine, e l'attività di essi, stimolata forse anche da cause che potremo dopo discutere, si esplicherebbe tutta sull'unico elemento che non poteva essere in quelli alterato, sul peritelio.

Per questo tumore quindi io crederei appropriato il nome di *peritelioma* semplicemente, già proposto da Paltauf (2) e da Hildebrand (3) in casi però non identici.

In qualche punto di essi abbiamo intanto trovati sparsi nel poco connettivo piccoli cordoncini di cellule proliferanti in sito, confondentisi con quelle più periferiche che contornavano i vasi più grossi; qualche volta anzi erano disposte in modo come se delimitassero spazii o canali fra i tessuti.

---

(1) Tusini, *Sopra un caso di rabdo-mio-angioma del dorso.* — Arch. per le scienze med., 1895.

(2) Paltauf, *Ueber Geschwülste der Glandula carotica.* — Ziegler's Beiträge, Bd. XI.

(3) Hildebrand, *Ueber das tubuläre Angiosarcom oder Endotheliom des Knochens.* — Deut. Zeitsch. f. Chir., Bd. 31.

Questa speciale distribuzione degli elementi già al primo inizio del neoplasma, spiega la diversa struttura che esso può presentare in stadii molto più progrediti, ma non giustifica le conclusioni del Rosthorn (1) il quale, avendo di necessità osservato casi patologicamente già troppo evoluti, nega qualsiasi attività neoplastica al peritelio e ritiene tutti questi tumori proliferati esclusivamente dai linfatici perivascolari.

Clinicamente il decorso di questi neoplasmi è assolutamente benigno, notevole è il fatto della esageratissima dolorabilità, nella completa assenza di qualsiasi dolore spontaneo, nonostante che i nervi e le loro terminazioni cutanee nelle indagini permessemi dalla non molto adatta conservazione dei pezzi, non mi rilevassero alterazioni anatomiche apprezzabili.

La struttura istologica, la storia e il decorso clinico del secondo tumore sono evidentemente tali che ad esso pure si addicono tutte le considerazioni finora svolte a proposito del precedente neoplasma.

Osservazione V. — Simi Alcibiade di 29 anni, impiegato, da Pisa, entrò in Clinica chirurgica il 21 giugno 1897. Diceva di non conoscere malattie ereditarie nella sua famiglia, che sofferse di angine nell'infanzia e che tre anni fa riportò una blenorragia.

All'età di 15 anni gli esordì un piccolo tumore parotideo destro che andò aumentando lentamente e gradatamente fino alle dimensioni presso a poco di un piccolo arancio. Il paziente sano e robustissimo, presentava un tumore irregolare, tuberoso, duro, quasi osseo in qualche punto, non aderente alla pelle, con una mobilità molto ottusa, e che col crescere aveva rialzato il lobulo dell'orecchio destro dandogli un senso di fastidio specialmente durante la masticazione.

Con una bassa incisione arcuata, per non ledere il nervo facciale, il neoplasma fu dal Prof. Ceci estirpato colla glandola parotide ridotta ad una sottile membrana respinta esternamente, essendo esso impiantato sulla parte interna più profonda della capsula parotidea dietro la quale scorreva il fascio vascolare.

---

1 Rosthorn, *Endothelioma ovarii*. — Arch. f. Gynäkol., Bd. 11.

Guarito, l'operato lasciò la Clinica il giorno 11 luglio 1897.

Aperto il tumore presentava tutta la superficie di sezione di un aspetto biancastro come di amido cotto, irregolarmente trabecolata da tralci connettivali racchiudenti qua e là piccole chiazze di sostanza di aspetto jalino e mucoso. La capsula costituiva appena una sottilissima linea di delimitazione esterna, confondendosi subito intimamente colla sostanza del tumore.

Reperto microscopico. — Veduto a piccolo ingrandimento e procedendo dall'esterno verso l'interno il neoplasma mostrava la capsula fatta di un tessuto di aspetto omogeneo, assai pallidamente colorabile, con qualche raro nucleo lungo e molto smilzo distribuito a grandi intervalli ed irregolarmente nel suo spessore.

Più internamente essa appariva un po' meglio stratificata ed i suoi strati distribuiti in modo che ad una larga striscia del tessuto chiaro omogeneo anzidetto se ne alternava un'altra assai riccamente nucleata, con qualche lungo e sottile spazio qua e là nettamente delimitato.

Gli strati molto nucleati facevansi quindi sempre più grossi ma non egualmente in tutto il loro percorso, contenevano anche spazii un po' più ampii e meno regolari, per cui gli strati più chiari vicini adattandosi alle loro irregolarità cominciavano a formare alcune larghe maglie che interrompevano in qualche punto la normale stratificazione primitiva, segnando il punto di passaggio del tessuto della capsula nel tumore. Progredendo ancora verso l'interno, le flessuosità e le pieghettature dei tessuti formavano un intreccio tanto vario e complicato da non poterli più distintamente seguire sulla sostanza del neoplasma. Vedevasi però che la parte fibrosa di esso, fattasi a tratti più o meno chiara ed omogenea, era sempre accompagnata in tutte le sue più piccole anfrattuosità da linee, da cordoni, da masse più o meno grandi e regolari di cellule disposte e collegate, specialmente nella parte centrale del tumore, a guisa di plessi.

Considerato quindi nel suo insieme il neoplasma presentava a prima vista una struttura molto simile a quella degli

adenomi tubulari con cilindri ora sezionati longitudinalmente ora in senso trasversale, a contenuto quasi sempre jalino e in qualche luogo più o meno divaricati a guisa di cisti.

Ad un esame più minuto si vede che gli elementi cellulari degli strati più superficiali della capsula hanno forma schiacciata con nucleo leggermente fusato ed il cui contorno protoplasmatico, così strettamente serrato come è, si confonde nella sostanza fibrillare del connettivo.

In corrispondenza dei primi spazii più sottili che abbiamo visto aprirsi negli strati sottostanti, le cellule disponendosi parietalmente ad essi hanno il nucleo sempre assai smilzo, stanno regolarmente distanziate una dall'altra e sono collegate da un piccolo tratto lineare appena visibile che permette di paragonarle ad una assai delicata membrana limitante. Attorno agli spazii un po' più grandi assumono una forma leggerissimamente cubica schiacciata, col maggior asse diretto ancora longitudinalmente e stanno in perfetta contiguità coi loro contorni.

Il loro nucleo, fattosi più grosso, si adatta alla forma della cellula di cui occupa quasi tutta l'ampiezza essendo appena contornato da un sottile strato di protoplasma chiaro poco differenziato.

È facile scorrendo il preparato trovare per uno stesso spazio tali forme di passaggio delle cellule che lo delimitano a seconda dei punti di maggiore o minore ampiezza dello spazio medesimo. Dove il divaricamento è più cospicuo, tali elementi stanno disposti in molteplici strati in cui le cellule basali sono ancora della forma schiacciata anzidetta, si fanno però sempre più regolarmente cubiche negli strati che si sovrappongono; le più centrali di tutte hanno grosso nucleo ovoideo ed anche rotondeggiante, protoplasma chiaro leggerissimamente granuloso, contorno in parte ben conservato in parte interrotto e si staccano a piccole falde che cadono nella luce dello spazio.

Quelle cellule che nella sostanza del tumore stanno disposte parietalmente ai fasci del connettivo cui seguono nei più fini interstizii offrendo nelle sezioni il caratteristico aspetto tubulare, sono identiche a quelle finora studiate ed è possibile talvolta seguirle dagli strati più periferici della capsula ai punti più centrali del neoplasma.

Come le abbiamo viste accrescersi in corrispondenza degli spazii più ampii della capsula, così più internamente esse proliferano negli interstizii lasciati dal complicato intreccio fascicolare del connettivo.

Nei punti di proliferazione meno accentuata, dove la sezione è caduta longitudinalmente ai fasci connettivali che conservano ancora una manifesta struttura fibrillare, vedonsi ad ogni fascio alternarsi due o più strati di tali cellule disposte parietalmente, con conati qua e là di ramificazione ad ogni accenno d'interstizio o d'insenatura del connettivo che attorniano.

Man mano però che il connettivo va perdendo il suo fine aspetto fibrillare, risalta sempre più la serie di grosse cellule molto ben colorate, disposte parietalmente ai singoli fasci in più strati, con limite d'impianto assai netto, sotto la forma di un vero e proprio tubulo di cui il chiaro ed omogeneo connettivo racchiuso sembra essere il contenuto.

Dove la proliferazione è un po' più spinta tentano le cellule di penetrare qua e là nei fasci connettivali così degenerati, per cui essi presentano in varii punti alcune strozzature più o meno profonde.

Veduti allora in sezione trasversale sembra che le cellule circostanti formino una sorta di reti a larghe maglie non completamente chiuse, fra le quali serpeggiano con intricatissime genicolature le pallide strisce del connettivo.

Quando poi per la proliferazione ancora più grande gli strozzamenti dei fasci sono completati, il piccolo disco jalino racchiuso è circolarmente contornato da un regolare strato di cellule cui tien dietro sempre concentricamente disposto,

un secondo strato, che è quello parietale del fascio vicino, così che fra l'uno e l'altro esiste quasi sempre un sottile spazio chiaro che meglio fa risaltare il doppio anello cellulare.

Il piccolo disco di connettivo nel centro per lo più si mantiene omogeneo, facendosi anche più chiaro e splendente; in molti punti però variamente sparsi a gruppi nei preparati, vedesi sostituito da accumuli di sostanza calcarea che già alla sezione del tumore a fresco produceva un distinto scricchiolio del tagliente e che trattata con soluzioni di acido cloridrico e solforico svanisce producendo le caratteristiche bollicine di gas.

Nei siti dove l'accrescimento cellulare del tumore è molto più avanzato, il piccolo spazio fra i due anelli di cellule non solo ne va completamente ripieno, ma il molle connettivo stesso al centro di questi falsi tubuli può esserne in qualche luogo totalmente invaso. Formansi allora grosse isole di queste cellule immediatamente e più o meno stipate fra loro che dai soli caratteri istologici prima descritti sarebbe impossibile differenziare dalle cellule epiteliali.

È soltanto per la natura del tessuto da cui provengono e per averle potute seguire, colla minuta osservazione di grandissimo numero di preparati, nei varii loro adattamenti dal punto di origine di esse fino alla parte più evoluta del tumore, che siamo autorizzati a ritenerle di natura endoteliale.

In mezzo alle grosse masse di cellule così formatesi stanno qua e là distribuiti più o meno larghi dischi circolari od ovoidei di aspetto chiaro omogeneo, splendente, a contorno assolutamente regolare e che rappresentano altrettante zone di connettivo in esso racchiuso per lo stesso processo da noi prima seguito nei singoli fasci. Tanto è ciò vero che in alcuni di questi dischi un po' più grossi e meno splendenti, è possibile ancora distinguere una certa sfibrillatura del tessuto con traccie di qualche nucleo sottilmente fusato.

I vasi sanguigni del tumore sono in quantità assolutamente piccola; vedonsi in qualche luogo anche ben conservati al centro dei fasci, seguono però assai presto la stessa sorte del tessuto che li sostiene. La loro parete degenerata si confonde colla jalina sostanza del connettivo; col rigonfiarsi perciò dei tessuti la loro luce a poco a poco viene ad essere ridotta, si oblitera in qualche luogo, per cui appena i nuclei delle loro cellule appaiono ancora ravvicinati e serialmente disposti, ma nei punti di massima degenerazione ogni traccia di vasi è scomparsa.

Concludendo abbiamo: origine del tumore dai tessuti della capsula parotidea per proliferazione delle cellule interstiziali e di quelle degli spazî del connettivo; degenerazione jalina delle pareti dei vasi sanguigni e dei fasci connettivali con rari punti d'infiltrazione calcarea; proliferazione delle cellule interfascicolari parietalmente ai fasci sotto forma di tubuli; formazione di grosse zone di cellule endoteliali con dentro corpi rotondeggianti da inclusione di masse di connettivo degenerato.

Trattasi dunque in questo caso di un esemplare tipico di quei tumori che più comunemente vennero pubblicati sotto il nome di cilindromi dato ad essi dal Billroth (1).

L'ampia discussione bibliografica sull'interpretazione istologica di essi, fatta dal Malassez (2), non può distogliermi nel caso presente dal considerare il neoplasma ora descritto come di natura connettivale.

I suoi elementi seguiti nelle diverse forme e disposizioni loro nei vari punti di accrescimento del neoplasma che fortunatamente potemmo studiare in un periodo assai precoce

---

(1) Th. Billroth, *Untersuchungen über die Entwicklung der Blutgefässe.* — Berlin, 1856.

Id. id., *Beobachtungen über Geschwülste der Speicheldrüsen.* — Virch. Arch., Bd. XVII.

(2) Malassez, *Sur le Cylindrome.* — Arch. de Physiologie, 1883.

di sviluppo, ci offrono argomenti validissimi per ritenerle di origine endoteliale.

Le sue cellule cubiche o cilindriche, per quanto si è detto al principio di questo lavoro, non possono di per sè farci nascere alcun dubbio sulla loro natura.

La forma di esse nei tessuti normali, ha come il loro nome un significato puramente fisiologico; venendo questo a mancare in tali casi di neoplasie è naturale che le cellule moltiplicandosi riproducano la forma della loro origine primitiva. Per l'origine, per la natura e per la disposizione dei suoi elementi nei tessuti possiamo quindi classificare il tumore per un *endotelioma interfascicolare*.

I chiari spazî splendenti circolari ed oviformi sull'origine dei quali tanto si è discusso e che sono qui dovuti ad inclusioni di connettivo in degenerazione jalina, presentano in qualche luogo la particolarità rarissima in essi, mentre è costante nei psammomi, della calcificazione, come quelli descritti dal Perthes (1) nel tessuto sottocutaneo.

Anche qui è notevole il fatto che il tumore, partendo dalla porzione interna della capsula parotidea, ha respinto innanzi a sè atrofizzandola la sostanza glandolare come Schmidt (2) aveva già rilevato in parecchi angiosarcomi della mammella.

Osservazione VI. — D. A. Raffaello di anni 52 nativo di Rio Marina (Elba) domiciliato a Piombino. Zio morto di carcinoma dello stomaco. Malaria iniziatasi all'età di 18 anni e seguitata per 4 anni con tumefazione conseguente cospicua della milza.

Contrasse sifilide a 20 anni. Sofferse diversi ripetuti attacchi di poliartrite acuta reumatica. Da 7 od 8 mesi il paziente cominciò ad avvertire senso di molestia all'epigastrio. Tre mesi fa senza causa fu colto da ematuria abbondante e in seguito stranguria.

---

(1) Perthes, l. c.

(2) I. B. Schmidt. *Ueber das Angiosarcom der mamma.* — Arch. f. Klin. Chir., Bd. 36.

Dopo venti giorni altra ematuria e nel periodo intercorrente, relativo benessere. Poi coll'intercorrenza di due giorni si ripresentarono altre due ematurie.

Il 24 aprile veduto per la prima volta il paziente era in preda a perdite enormi di sangue. Emetteva senza causa sangue arterioso schietto rutilante, poi sempre più scuro.

Lavata la vescica diligentemente, la secrezione urinaria si ripristinava normale. All'esame microscopico dell'urina ripetuto si avevano soltanto corpuscoli bianchi, qualcheduno rosso, cellule degenerate e qualche cilindro jalino, raramente cilindri granulosi, mai cilindri ematici. La quantità della urina emessa qnando fu accolto nelle camere ospedaliere era di 600 grammi, peso specifico da 1018 a 1021; la reazione sempre fortemente acida con leggiero grado d'intorbidamento albuminurico.

Visitata minutamente in varie riprese la vescica colla sonda metallica e coll'esplorazione rettale non si riscontravano anormalità. Anche col cistoscopio fu escluso trattarsi di tumore della vescica e della prostata. Si videro i due orificii ureterici e la mucosa vescicale normali.

All'esplorazione combinata nessuna dolorabilità della regione lombare. A sinistra si palpava un tumore di consistenza fibrosa partentesi dalla regione splenica e sorpassante di due dita trasverse l'arco costale, arrivando col suo polo inferiore a 4 centimetri della linea mediana del corpo. Sopra il margine anteriore del tumore si percepivano le intestina. Non si palpava nè il margine tagliente splenico nè l'incisura. L'infermo interrogato moltissime volte non sapeva dire da quanto tempo era insorto il tumore.

Il paziente era pallido e d'aspetto cachettico spiegabile colle frequenti ematurie. Supposto che il tumore sinistro fortemente moventesi colla respirazione fosse una milza malarica, non si potette formulare una diagnosi e si deliberò di attendere facendo una cura causale antimalarica ed antiluetica mista a dieta lattea quasi assoluta. Il paziente parve migliorare; le urine aumentarono fino ad un litro e 400 grammi, restando elevato il peso specifico. Dopo venti giorni lo colse un'altra ematuria. Interrogato ed osservato accuratamente parve accusare dolori a sinistra. Si stabilì la diagnosi di un tumore maligno del rene sinistro. *Operazione*: *Cloroformonarcosi*. — Taglio lombare sinistro leggermente obliquo. L'atmosfera grassosa del rene presentava enormi tronchi venosi serpeggianti; si sentiva evidentemente che la pretesa milza era un tumore renale che si spingeva fino alla cupola del diaframma. Al taglio fatto si aggiunse un taglio trasversale che si arrestava a 4 centimetri dall'ombellico. Sutura della breccia perirenale, molta emostasi mentre si tenta l'isolamento ottuso del rene e della sua capsula adiposa.

Discreta perdita di sangue. Si riesce, dopo avere isolata la parte inferiore del tumore anteriormente e posteriormente, ad introdurre dal suo lato anteriore una mano sopra il suo polo superiore. Con energica trazione in alto e all'indietro, l'organo venne fuori parzialmente dalla breccia ed affidato alle mani di un assistente che tirava sul tumore frenando l'emorragia. Taglio delle

connessioni fibrose previa presa emostatica; finalmente l'organo viene tratto fuori dalla breccia.

All'ilo la vena renale un po' schiacciata dalla trazione presentava il diametro di 3 centimetri e mezzo; si portò un laccio sotto l'ilo e si recise al di sopra. Si trovò alla recisione la vena renale piena di un trombo molle neoplastico; facendo trazione sul moncone si mise un laccio più interno, si recise al disopra e si cauterizzò il moncone. Emostasi accurata. Il polo superiore era aderente alla milza che si affacciò in una lacerazione peritoneale della breccia. Sutura di questa e di un'altra lacerazione peritoneale. Sutura continua di ciascuno strato muscolare dell'incisione trasversale, zaffamento poco stipato del cavo cruento e sutura parziale dell'incisione longitudinale.

Allo svegliarsi il paziente aveva polso buono, ma per precauzione si fece un'infusione venosa di siero artificiale di 1200 centimetri cubici. Il polso dell'infermo si fece validissimo, ma poi cominciò egli a lagnarsi di disturbi alla respirazione; questi diventarono sempre più intensi e il polso dopo tre ore cadde. Nel riportarlo alla sua camera è da notarsi che l'operato ebbe un brivido fortissimo.

L'infermo morì di esaurimento con una dispnea intensa mentre i polsi erano frequentissimi ed appena percettibili.

Il Prof. Ceci diagnosticò subito un embolismo neoplastico provocato dalle manovre operatorie che frantumarono porzione del trombo della vena renale.

Non fu possibile eseguire l'autopsia.

Il rene estirpato assieme alla sua capsula adiposa colla quale assumeva non tenaci aderenze, pesava kg. 2,350; misurava in circonferenza cm. 53 con diametro massimo longitudinale di cm. 22 e trasverso di cm. 17.

Denudato del suo involucro d'adipe, presentavasi di forma irregolarmente globosa un po' allungata con superficie molto bitorzoluta, eccettuato all'estremità dei due poli dove mantenevasi discretamente liscio. In corrispondenza dell'ilo scorgevasi fra larghe zolle di grasso miste a grossi tronchi venosi, all'uretere ed all'arteria emulgente l'enorme cilindro neoplastico reciso della vena renale. Diviso dorsalmente in due secondo il suo maggior diametro, il rene trovavasi per la massima parte invaso da un tumore di forma irregolarmente rotondeggiante, il quale nel suo sviluppo sembrava che avesse divaricato l'organo in modo da ridurlo nella sua parte mediana alle proporzioni di una capsula molto sottile attorno ad esso. I suoi due poli invece

apparivano come due grossi coni di parenchima renale abbastanza bene conservato, assottigliantisi man mano che si stendevano a ricoprire la parte più centralmente sviluppata e più bernoccoluta del neoplasma.

Questo era racchiuso dovunque, eccettochè nella parte corrispondente all'ilo renale, in una robusta capsula di connettivo disposta a strati concentrici al tumore e che si confondeva perifericamente nei punti di massimo sviluppo di esso coi sottili residui dell'involucro parenchimale. Robusti tralci di connettivo di aspetto coriaceo partendo dalla capsula stessa e ramificandosi ampiamente nella sostanza del tumore dividevanlo in lobi di varia forma e grandezza. Alcuni di questi, più grossi e più periferici, erano totalmente formati da una molle poltiglia rosso-brunastra che allontanatasi in parte all'atto della sezione, lasciava intravedere una parete piuttosto liscia in cui essa pareva contenuta come in una cisti. Altri lobuli assai più piccoli e molto serrati fra loro avevano un colorito rosso-carnicino con grossi vasi decorrenti fra le cospicue masse neoplastiche che essi concorrevano a costituire. In altri luoghi vedevansi qua e là disseminate zone più o meno ampie e frastagliate di una sostanza chiara, gelatinosa, miste a piccoli spazi cistici irregolari.

Il centro del tumore era poi tutto quanto trasformato in una polpa bruno-rossiccia senza alcuna struttura macroscopicamente apprezzabile.

Esaminando frammenti di tumore tolti superficialmente in modo da conservare la sua continuità col viscere, possiamo studiare nei loro reciproci rapporti l'involucro renale, la capsula e la sostanza propria del neoplasma.

Lo strato corticale del rene nei punti di maggiore spessezza è superficialmente abbastanza ben conservato.

Normali sono le sezioni superiori dei tubuli e dei glomeruli, e come prima alterazione appaiono qua e là vasi sanguigni piuttosto dilatati con piccoli punti d'infiltrazione

parvicellulare che arrivano qualche volta fino al disotto della capsula renale. Altrove osservasi un'infiltrazione ed un inspessimento più cospicui del connettivo pericapsulare del glomerulo il quale in alcuni luoghi è solo segmentalmente, in altri del tutto trasformato in sostanza fibrosa.

Questi fatti si accentuano quanto più si avvicina alla capsula propria del tumore subito al disopra della quale tutti i glomeruli appaiono come altrettante masse fibrose più o meno grosse e rotondeggianti; sono esse disseminate fra i tubuli residui che veggonsi per lo più serrati fortemente in mezzo ai tralci cospicui del connettivo, ed in piccola parte discretamente dilatati.

Procedendo ancora più profondamente si arriva per gradi alla forte capsula connettivale del neoplasma, in cui scorrono soltanto robusti tronchi vascolari venosi ed arteriosi con processi di endoarterite iperplastica molto pronunciati; essa forma per lo più un limite assai netto di demarcazione alla sostanza del tumore.

Nei punti però di accrescimento più esterno del neoplasma il rene si sperde in una sottile striscia di tessuto che si confonde all'esterno col connettivo perirenale e manda internamente dei tralci che si assottigliano dividendosi e suddividendosi nell'interno del tumore. Tra i suoi fasci vedonsi ancora qua e là residui di glomeruli completamente trasformati ed appena qualche rara traccia dei tubuli prima esistenti.

I limiti fra la capsula ed il tumore non sono più qui tanto decisi, vedonsi invece i vasi sanguigni passare dalla capsula direttamente nella sostanza del neoplasma.

L'involucro capsulare è costituito da fibre di connettivo molto compatto, cosparso di cellule ovalari e tozzamente fusate, a grosso nucleo e protoplasma molto chiaro, riunite in qualche punto a cordoni fra i divaricamenti dei fasci connettivali, disposte altrove parietalmente ai piccoli vasi sanguigni.

Esaminando un punto di passaggio fra il tessuto della capsula e quello neoplastico (Tav. II, fig. 15) vediamo come i piccoli vasi sanguigni che s'insinuano nel tumore, presentino l'endotelio rivestito già lungo il loro decorso intercapsulare di uno o più strati di cellule, per lo più di forma ovoidea, con grosso nucleo e protoplasma molto chiaro, i quali si espandono in piccolissima parte tra i fasci del connettivo in cui formano piccoli nidi, ed assai più abbondantemente verso l'interno dove per l'enorme proliferazione obliterano in parte ed anche totalmente la luce dei vasi. Tutta la zona superficiale del tumore trovasi allora costituita da una massa di queste grosse cellule riunite in un'assai evidente disposizione alveolare i cui setti sono dovuti sia alle ravvicinate pareti dei vasi sanguigni obliterati, sia alle delicate fibrille del connettivo partenti dalla capsula del tumore.

Le cellule racchiuse negli alveoli stanno a perfetto contatto coi loro contorni ed hanno per lo più forma ovoidea, cubica od irregolarmente poliedrica. Di esse le più periferiche, assai ben colorate, vedonsi nei punti più superficiali del tumore continuarsi alcune negli spazi interfascicolari più o meno divaricati del connettivo dove sembra traggano origine, le altre confondersi immediatamente con quelle contornanti le pareti dei vasi decorrenti nella capsula.

Coll'ingrossare degli alveoli per la progressiva proliferazione cellulare si verificano fatti degenerativi molto rilevanti che principiano dalle cellule più centrali dell'alveolo stesso.

Queste vanno facendosi più chiare, si rigonfiano, il loro protoplasma diventa del tutto omogeneo, perdono il nucleo ed appaiono come tanti globi di sostanza omogenea splendente coi caratteri fisici e chimici della sostanza jalina. Le cellule più vicine sono ancora ma più leggermente alterate, quelle invece parietali al connettivo ed ai vasi limitanti l'alveolo sono conservate perfettamente ed hanno per lo più una forma spiccatamente cubica.

Quando parecchi di questi alveoli diventano confluenti, in modo da aversi ampii tratti di tessuto neoplastico privo di irrorazione sanguigna, la degenerazione jalina avviene più completa ed in proporzioni assai più vaste, così che formansi larghe isole di questa caratteristica sostanza amorfa i cui contorni variamente frastagliati sono dovuti alla riunione dei giri cellulari periferici ancora integri degli alveoli stessi degenerati.

Identico processo degenerativo avviene nei tralci connettivali più robusti che separano i grossi lobi del tumore; soltanto qui rimangono ancora ben conservate alcune delicate fibrille del connettivo le quali, divaricatesi per l'enorme rigonfiamento delle grosse cellule interstiziali degenerate, formano una elegantissima rete che racchiude nelle sue esili maglie le piccole zone della chiara e splendente sostanza jalina.

Le sottili pareti dei vasi vanno pure in preda alla stessa alterazione e quando qualcuno di essi è potuto restare pervio in mezzo ad ampie zone di tessuto neoplastico, colla seguente degenerazione di questo vengonsi a rompere le sue pareti ed il sangue da esso stravasato si confonde alla chiara sostanza degenerata formando quella molle poltiglia rossobrunastra che macroscopicamente appariva nel tumore come un contenuto di cisti.

Quando molti di questi vasi restati pervii presentano nei tagli le loro sezioni longitudinali assai ravvicinate, vedonsi tutti contornati da molteplici strati di grosse cellule aderentissime alla loro sottile parete; le più esterne di esse, degenerando come sopra si è visto accadere di quelle contenute negli alveoli, formano nel centro dello spazio intervascolare un cilindro di sostanza chiara jalina compreso in questa specie di grosso tubo cellulare che ha lateralmente per base le pareti corrispondenti dei vasi sanguigni.

Decorrendo essi flessuosamente e ramificandosi nel loro decorso formano plessi elegantissimi simili in tutto a quelli

descritti e raffigurati dal De-Paoli (1) in identici tumori del rene.

In corrispondenza delle grosse cisti ematiche e di degenerazione prima accennate, parecchi di questi vasi spingonsi più o meno profondamente nell'interno di esse dove pel chiaro loro rivestimento cellulare assumono forma di papille assai delicate o di esili e lunghi villi flessuosi. Esaminando vasi un po' più grossi sempre della porzione corticale, ma un po' più interna, del tumore, vediamo come ciascuno di essi formi per così dire un centro distinto d'irradiazione nodulare neoplastica.

Ogni cellula cioè dell'esterna parete di esso moltiplicandosi in sito non si dispone più serialmente in posizione raggiata alla luce del vaso come si è visto avvenire nei tumori della III e IV osservazione, diventa invece subito nucleo di un nuovo nido cellulare che si forma in seno alla parete medesima e che confondendosi con altri piccoli nidi parietali ai piccoli vasi derivanti od affluenti radialmente al vaso più grosso, formano una raggiera di noduli tutto attorno alla luce del vaso principale fino a confondersi perifericamente cogli alveoli di cellule prima descritti.

Procedendo verso il centro del tumore, le pareti dei vasi trovansi assai più profondamente modificate; non solo la loro esterna parete presenta le caratteristiche figure di neoformazione finora esposte, ma l'endotelio ancora è sede di una intensa proliferazione neoplastica.

Le sue cellule sovrappongonsi internamente in molteplici strati; quelle proprio a contatto col sangue sono molto rigonfie, senza nucleo e ridotte a piccoli globi ovoidei, chiari e splendenti in via di sfaldarsi.

---

(1) E. De-Paoli, *Contributo allo studio dell'angiosarcoma primitivo del rene.* — L'Osservatore. Gazzetta medica. Torino, 1888.

Id. id., *Beitrag zur Kenntniss der primären Angiosarcome der Niere.* — Ziegler's Beiträge, 1890, S. 140.

In alcuni luoghi dove lo sviluppo del tumore è molto progredito, le pareti vascolari presentano parecchie insenature fra le varie sporgenze dei noduli ed alveoli di neoformazione circostanti, ai quali esse si adattano. Per la rottura in qualche punto delle pareti dei vasi così alterate, le loro luci vengono talvolta a comunicare formando vere e proprie lacune sanguigne in cui sporgono più o meno profondamente gli speroni endoteliali residui nei tratti di congiungimento delle pareti stesse.

Richiamano quindi alla mente quelle forme papillari e villose prima descritte nei punti di massima degenerazione del neoplasma; se non che qui gli speroni non sono tanto profondi, sono costituiti quasi dai soli elementi endoteliali, non presentano il piccolo vaselino centrale in quelle evidentissime ed il mezzo in cui sporgono è il sangue schietto scorrente dei vasi, mentre che le prime protundevano in cavità ripiene di una poltiglia mista di sangue stravasato e di brandelli di tessuti in degenerazione. Coll'attento esame dei preparati eseguiti sui molti frammenti tolti dalle varie parti del tumore, possiamo noi riscostruire colla massima evidenza anche da questo punto istologico tutte le fasi progressive di accrescimento del neoplasma.

Nel suo sviluppo infatti corrispondente al polo superiore del rene, il tumore offre nei tagli un aspetto ancora chiaramente reticolato e fra le sue maglie di cellule grosse ovoidali o leggermente fusate il sangue può anche scorrere liberamente; in vicinanza poi della capsula sonvi qua e là piccoli punti in cui esso ha perfettamente ancora conservata la struttura di un vero angioma cavernoso (Tav. II, fig. 12).

Il sangue è qui contenuto in vasi enormemente dilatati le cui pareti costituite dal solo strato endoteliale si addossano direttamente l'una all'altra senza quasi affatto interposizione di connettivo.

Scorrendo poco a poco il preparato si passa per gradi da questi ad altri punti in cui lo strato endoteliale si è

ispessito, le cellule divenute più grosse e più chiare sono distribuite in due o più strati variamente prospicienti nella luce del vaso, per cui questa viene ad essere ridotta di forma e di ampiezza ed in qualche luogo completamente obliterata, tanto da assumere nelle sezioni trasverse l'aspetto di un alveolo (Tav. II, fig. 13).

Scorgonsi nelle vicinanze vaste zone emorragiche il cui detrito brunastro si sparge a piccoli blocchi tra i fasci del connettivo capsulare ed assai più abbondantemente nella sostanza del tumore più o meno profondamente degenerata.

Esaminando tagli del grosso cilindro neoplastico formatosi nell'interno della vena renale, troviamo che le pareti di questa sono parte integrale della neoformazione che in essa si è sviluppata.

Perifericamente è possibile riconoscere ancora una laminetta sottile di connettivo delimitante; più all'interno invece tra le lamine ampiamente divaricate di tessuto in degenerazione jalina con leggera infiltrazione ematica, stanno zolle o cordoni di cellule che per l'aspetto e per la forma loro, e per i rapporti fra di esse e colle parti vicine sembrano identiche a quelle notate nel corpo del tumore.

I vasi decorrenti nelle pareti così alterate della vena e ravvolti da spessi strati di queste cellule, si ramificano verso l'interno dove inosculandosi colle diramazioni provenienti dalle pareti opposte del vaso formano dei ricchi plessi che delimitano zone più o meno ampie ed irregolari di cellule, alcune ancora ben conservate, altre in degenerazione completa.

Riepilogando quindi quanto possiede di caratteristico la struttura di questo tumore, abbiamo: proliferazione degli elementi interstiziali e degli spazii della capsula del rene in disposizione alveolare, proliferazione dei vasi sanguigni e dei loro peritelii con ricca formazione di plessi; formazione dalle sottili pareti vascolari di un angioma in piccola parte ancora bene accertabile, di grosse trabecole endoteliali in

progressiva proliferazione fino alla totale scomparsa delle cavità sanguigne.

Degenerazione jalina delle cellule neoformate, del connettivo e delle pareti dei grossi vasi sanguigni.

Questo tumore quindi va collocato fra quelli più comunemente noti sotto il nome di angiosarcomi del rene.

Sulla natura di essi faceva già chiaro cenno il Maffucci (1), affermando nella minuta descrizione del suo caso l'origine endoteliale dei loro elementi; avendo io ottenuto dalla di lui cortesia di potere osservare alcuni suoi preparati, ho potuto convincermi della grande rassomiglianza ed in alcuni punti identità del suo col mio reperto.

Un lavoro molto particolareggiato su tale argomento è quello già citato del De Paoli al quale seguirono le osservazioni di Lossen (2), del Barbacci (3), del Van Duyse (4), del Cavazzani (5). È lecito tuttavia sospettare che tumori del rene pubblicati prima sotto il nome di sarcomi ed anche di carcinomi debbano, per la descrizione istologica datane dagli osservatori, ascriversi a questa classe di neoplasmi.

Nella presente osservazione trattasi intanto di un tumore capsulato sviluppatosi in un organo di cui tutte le alterazioni hanno caratteri puramente regressivi. Abbiamo cioè le note comuni di una nefrite cronica interstiziale con abbondante iperplasia del connettivo, trasformazione fibrosa dei glomeruli e dilatazione dei tubi escretori. Questi ultimi anzi nei punti d'involuzione meno accentuata del rene, se non molto accuratamente osservati, danno l'aspetto in qualche

---

1. Maffucci, *Rene destro mobile con linfo-sarcoma telangectasico.* — Rivista internazionale, 1836.

2. Lossen, *Exstirpation der sarkomatösen rechten Niere (Angiosarcom) bei einer gravida in dritten Monate.* — Deutsch. Zeitsch. f. Chir., Bd. XIII.

(3) Barbacci, *Contributo allo studio dei tumori primitivi del rene.* — Il Morgagni, 1891, N. 8.

4. Van Duyse, l. c.

(5) T. Cavazzani, l. c.

sezione trasversale di piccole cisti passanti grado a grado a cisti più grosse, le massime delle quali sono disposte scarsamente ai limiti della capsula del tumore.

In altri tagli invece caduti longitudinalmente sullo stesso pezzo, vedesi la chiara disposizione dei tubuli renali più o meno dilatati; alcuni di essi a luce molto ampia scorrono qua e là isolatamente fra le robuste pareti del connettivo capsulare.

Hanno tutti un semplice strato di epitelio, non presentano segni di proliferazione cellulare nè alle loro pareti nè verso la loro luce; non esistono cordoni o tubuli pieni caratteristici del tipo embrionale, sono insomma da considerarsi come effetto dell'azione puramente meccanica del tumore sul rene.

Piuttosto quelle forme villose e papillari osservate nel neoplasma hanno molta somiglianza con altre simili descritte dalla Cattani (1) in un tumore del rene da essa ritenuto per un cancro villoso.

Lasciando a parte ogni discussione sulla possibile interpretazione differente del caso citato, per il modo come si formano tali villosità nel presente tumore, per la disposizione varia di esse a seconda delle varie fasi d'incremento e di degenerazione del neoplasma, per i rapporti diretti dei loro elementi cellulari cogli endotelii dei vasi che circondano, e specialmente per la diversa origine sopra dimostrata degli elementi stessi, dobbiamo negare loro qualsiasi dipendenza dall'epitelio del rene e ritenerle di provenienza puramente periteliale dei vasi sanguigni.

La struttura alveolare riscontrata in buona parte del tumore è qui da attribuirsi a due differenti processi dovuti con tutta probabilità allo stadio avanzatissimo in cui il neoplasma è caduto sotto l'osservazione nostra.

Una parte, la più piccola, come dimostra la fig. 15 è per quanto abbiamo detto sopra, dovuta alla proliferazione

(1) Cattani, *Sui tumori renali.* — Arch. p. le Scienze Mediche. Vol. 6, p. 83.

degli endotelii perivascolari e degli spazii linfatici e trovasi specialmente nella porzione sotto capsulare del rene dove questo organo per lo sviluppo massimo del tumore è completamente scomparso.

L'altra è invece certamente da attribuirsi alla proliferazione degli endotelii dei vasi sanguigni i quali per la crescente moltiplicazione centripeta di essi ne hanno la loro luce obliterata come li rappresentano esattamente nelle loro varie fasi progressive le figure 12 e 13.

L'importanza massima dell'osservazione è infine a mio giudizio dovuta all'avere io potuto sicuramente dimostrare nella compagine del tumore la struttura in qualche punto chiaramente conservata di un'angioma a tipo cavernoso.

Ciò sarà utile per le considerazioni che seguiranno; mi autorizza intanto a chiamare questo tumore un emoangioendotelioma od un'emoangiosarcoma endoteliale del rene.

Un' interpretazione sull' origine di tumori uguali o per lo meno certamente molto simili a questo fu emessa da Grawitz (1) il quale sostenne lo sviluppo di essi da germi aberranti di capsule surrenali, seguito in ciò dal D'Ajutolo (2), dal Chiari, dal Lubarsch (3) e più recentemente presso di noi dal Gatti (4), e dall'Alessandri (5).

Lo stadio molto avanzato del tumore da me esaminato non mi permette di ammettere o di escludere che l'origine primitiva di esso sia dovuta a tale disposizione teratologica. Nonostante l'osservazione accurata di moltissimi preparati eseguiti sulle varie parti del neoplasma, non mi sono però

---

(1) Grawitz, *Die sogenannten Lipome der Nieren.* — Virchow's Arch. Bd. 93.

(2) D'Ajutolo, *Su di uno struma soprarenale accessorio in un rene.* — Bologna 1886.

(3) Lubarsch. l. c.

(4) G. Gatti, *Sui neoplasmi del rene sviluppati da germi aberranti di capsule surrenali.* — R. Accad. Med. di Torino. Anno LIX. Vol. II. Fasc. 4. 1896.

Id. *Id.* — Virchow's Arch. Bd. 144.

(5) R. Alessandri. *Intorno ai tumori del rene sviluppati da porzioni aberranti di capsule surrenali.* — Policlinico, vol. III, C. anno 1896.

mai incontrato in quella speciale distribuzione di tessuti differenti senz'ordine ravvicinati e frammisti che forma la caratteristica delle produzioni teratologiche ed alla quale il Gatti, avendola trovata nel caso suo, dà giustamente un grande valore.

Neppure potei fare la ricerca della lecitina, sull'abbondanza della quale il Gatti (1) stesso crede di poter fare molto assegnamento per rischiarare l'origine di questi tumori.

Ma comunque ammessa pure, come pare la più probabile, una tale origine per questi neoplasmi, mi sembra che essa non possa contraddire la natura endoteliale degli elementi che li costituiscono; almeno ciò credo risultare in modo evidente dal caso da me descritto.

Considerando la specie dei tessuti che concorrono alla formazione delle capsule surrenali nello stadio embriologico in cui potrebbe essere avvenuta l'inclusione di qualche germe di esse nel rene, troviamo che l'elemento vascolare vi ha in modo non dubbio la massima preponderanza.

Ora è precisamente dall'endotelio e dal peritelio di questi vasi comunque trovantisi nel rene, che ha avuto principio il tumore; e dal successivo rapido incremento di essi ha poi acquistato in progresso di tempo caratteri evidenti di malignità.

Ciò, se lascia naturalmente impregiudicata la questione molto più complessa della sua probabile origine, alla risoluzione della quale non può utilmente concorrere per le ragioni suesposte il caso mio, permette intanto, per quello che concerne la natura di esso, di classificarlo come ho fatto fra gli endoteliomi. Potrei dire tutto al più che gli elementi dal quale è sorto il neoplasma non sono quelli normalmente esistenti nell'organo in cui si è sviluppato, ed io credo che questo sia vero, come esporrò in seguito, tanto per questo

(1) G. Gatti, *La lecitina nelle strume renali di Grawitz.* — R. Accad. Med. di Torino. Vol. III. Anno LX. Fasc. 7-9. 1897.

quanto per altri tumori sviluppatisi in altri organi ed in altre regioni.

Dal rapido esame dei casi occorsi possiamo intanto passare ad alcune considerazioni d'indole generale.

Esistono tumori che si sviluppano per proliferazione degli endotelii del sistema vascolare sanguigno e linfatico, pei quali è giustificato il nome di *endoteliomi*.

Essi dividonsi in *emoangioendoteliomi* (quando avvengono per moltiplicazione degli endotelii dei vasi sanguigni) (Osservazione I e VI) ed in *linfangioendoteliomi* (quando avvengono per proliferazione degli endotelii dei vasi e delle lacune linfatiche) (Osservazione II).

Sonvi però alcuni neoplasmi che avendo anche per base un'enorme proliferazione dei vasi sanguigni, pure l'elemento essenziale di essi è fornito dalla moltiplicazione di quelle cellule che attorno ai capillari vengono distinte da Eberth in poi col nome di peritelii; a questi tumori si addice il nome di *periteliomi*. (Osservazione III e IV).

Altri invece si sviluppano fra il connettivo per proliferazione di quelle cellule piatte che tra i suoi fasci mettono capo agli spazii ed ai vasi radicolari linfatici, senza che le grandi lacune ed i medii e grossi vasi di questo sistema prendano parte alla neoformazione. Molto simili ai sarcomi, per alcune speciali loro proprietà è giustificato per essi il nome di *endoteliomi interfascicolari*. (Osservazione V).

È molto difficile osservare forme assolutamente pure di queste quattro categorie di tumori prima distinte, e se mai soltanto ad uno stadio affatto iniziale di essi.

Più frequentemente si rinvengono forme miste di tumori in cui il processo neoplastico si diffonde assai presto prima da una sezione all'altra dello stesso sistema in cui ha avuto principio la neoplasia e poi, ma soltanto più tardi ed in stadii avanzatissimi, agli elementi di un sistema vascolare diverso.

In quest'ultimo caso la propagazione del processo comincia a verificarsi nei punti di passaggio fra i due sistemi cioè tra gli spazii e le radici canalicolari linfatiche ed i capillari sanguigni; il tumore però anche se molto progredito avrà sempre una parte maggiormente affetta che ci indicherà il punto d'inizio di esso per poterlo convenientemente classificare.

Giunti soltanto a questo stadio tali tumori assumono caratteri di malignità e decorso clinico comuni a molti sarcomi, per cui a seconda della parte in cui ha avuto inizio il neoplasma potremo anche distinguerli in *linfangiosarcomi endoteliali*, in *emoangiosarcomi endoteliali* (Osservazione I e VI) ed in *angiosarcomi periteliali*.

Per quanto riguarda la loro topografia troviamo che essi appaiono con maggiore frequenza nelle diverse regioni del capo dove più spesso si osservano le varie forme di angiomi; poi nelle glandule intercarotidea e coccigea, nella glandula parotide, nella sotto mascellare, nella lagrimale; si sviluppano con minor frequenza nel sistema nervoso centrale, nei reni, nella mammella, nel fegato, nel tronco e negli arti superiori ed inferiori.

La loro sede originaria è il connettivo il quale forma tutto attorno ad essi una robusta capsula che li isola completamente dai circostanti tessuti e dagli organi in cui possano trovarsi inclusi. Questi perciò non partecipano in alcun modo all'incremento dei tumori, i quali piuttosto col crescere li divaricano comprimendoli ed atrofizzandoli. (Osservazione II, V e VI).

Lo sviluppo di alcuni di essi osservati al loro inizio, ci si mostra intimamente legato a quella caratteristica disposizione di tronchi arteriosi variamente alterati, nota sotto il nome di angioma o di aneurisma racemosi. (Osservazione III e IV).

Per altri, quantunque studiati in un periodo di accrescimento molto progredito, è stato possibile dimostrare la

provenienza loro dagli elementi di una forma cavernosa di angioma di cui alcuni residui sono rimasti presso che intatti. (Osservazione VI).

Quantunque sia molto difficile dimostrare se a tutti quelli sviluppati dagli endotelii dei linfatici preesista qualche speciale disposizione del sistema linfatico stesso, pure ha molto valore probativo per questo modo di vedere l' interessantissima osservazione di Schvalbe (1) il quale potè dimostrare al centro di un linfo-angioma di antica data, la formazione di un incipiente linfangiosarcoma per rapida proliferazione degli endotelii degli spazi e dei vasi linfatici del tumore preesistente.

Qualunque possa essere del resto la disposizione primitiva dei tessuti dagli elementi dei quali questi tumori traggono origine, essi ci appaiono, per quanto concerne la costituzione loro, fin dal principio precipuamente formati da vasi sanguigni o linfatici variamente distribuiti fra il connettivo reticolato embrionale mucoso, con punti di degenerazione jalina più o meno progredita. Possiamo perciò, sotto tale aspetto, considerarli come il prodotto di speciali anomalie delle prime fasi di sviluppo di un qualche distretto vascolare sanguigno o linfatico assai bene delimitato. Da ciò il lentissimo ed al principio nettamente circoscritto sviluppo di alcuni di essi.

Le cause che possono fornire a questi tessuti una maggiore energia di sviluppo dando loro proprietà e caratteri di tanto speciali tumori, sono molto discusse; scorrendo ad ogni modo nella letteratura si vede come lesioni traumatiche abbiano frequentemente preceduto almeno questo periodo di loro maggiore attività.

Per quanto concerne i casi nostri troviamo che al maggiore incremento di quelli che sono oggetto delle Osserva-

---

(1) Schvalbe, *Ein Fall von Lymphangiosarcom hervorgegangen aus einen Lymphangiom.* — Virchow's Arch. Bd. 151 S. 451.

zioni III e IV coincide una speciale alterazione, comunque avvenuta, dei vasi dei quali quelli del tumore sono in diretta dipendenza, coll'aggiunta per uno di essi (Osservazione III) di un trauma da intervento operatorio incompleto.

Per un altro (Osservazione II) la comparsa del tumore alla regione parotidea coincide con un'otite, guarita la quale il neoplasma continuò nel suo sviluppo assai lento per anni, facendosi infine più rapido. In un terzo (Osservazione VI) trattavasi di un malarico e di un sifilitico.

Ora riferendoci a quanto succede in contingenze speciali pei vasi sanguigni e linfatici normalmente sviluppati, troviamo sperimentalmente dimostrato (Durante) ed universalmente ammesso che stimoli meccanici, chimici, tossici ecc. possano produrre neoformazioni infiammatorie anche assai cospicue negli endotelii dei vasi stessi.

Anzi alcune di queste lesioni possono rimanere quali caratteristiche di ben conosciute affezioni specifiche (tubercolosi e sifilide).

Altre infiammazioni croniche dei vasi linfatici e dei tessuti perivascolari possono anche dare quella speciale affezione distinta da Schottelius e da Perls col nome di linfoangite carcinomatosa e per la quale già il Perls stesso emetteva l'ipotesi di un'origine parassitaria analoga a quella dei tumori infettivi.

Che alcuni di questi stimoli possano avere influenza diretta sulla comparsa di qualche missoma è stato ampiamente dimostrato pure dal Durante.

Ammettendo quindi, con molta probabilità per quanto sopra si è detto, la preesistenza di tessuti che rappresentano un vero germe embrionario di futuri tumori, abbiamo che quelle stesse cause, le quali, essendo, per esempio nel circolo ed a contatto di elementi a completo sviluppo, hanno efficacia di farli reagire con neoproduzione infiammatoria, trovansi di necessità ad agire anche sopra questi tessuti della stessa natura, ma fermatisi ad uno stadio primitivo del loro sviluppo.

Questi perciò a tali stimoli non potranno altrimenti reagire che nel modo corrispondente al diverso stadio di sviluppo embrionale a cui si sono arrestati, cioè con una maggiore o minore intensità di produzione dei loro elementi necessariamente neoplastici.

A questo modo di vedere si adatterebbero le varie modalità del decorso clinico di questi tumori da me sopra esposte ed a quelle riferite dagli altri osservatori.

Lontano però dal voler estendere eccessivamente il significato di queste mie poche considerazioni, ho creduto soltanto di esporle come possibile schiarimento dei casi da me potuti osservare.

La diagnosi clinica di questi tumori può emettersi soltanto come sospetto quando si svolgono in regioni ch'essi prediligono, non porgendoci elementi differenziali di sorta dagli altri neoplasmi.

L'indicazione terapeutica è l'allontanamento precoce e completo di essi, asportando ampiamente i tessuti in cui si sono sviluppati.

SPIEGAZIONE DELLE TAVOLE.

TAVOLA I.

Tutte le figure sono state delineate alla camera lucida).

Osservazione I.

Emoangiosarcoma endoteliale della regione scapolare destra in uomo di 32 anni.

Figura 1 (*Zeiss. Oc.* 4. *Ob.* A.). — Sezione di un nodulo in vicinanza della cute.

a. Endotelio pluristratificato dei piccoli vasi sanguigni.

Nei vasi più grossi l'endotelio è disposto in 8, 10 e più strati.

b. Proliferazione perivascolare del peritelio che s'espande fra il connettivo.

c. Colonna di elementi endoteliali proliferanti negli spazii linfatici.

d. Elementi isolati di neoformazione tra le fibrille connettivali.

Figura 2 (*Zeiss, Oc.* 3, *Ob. Imm. Omog.* $^1/_{18}$). — Piccolo vaso sanguigno della struttura di un capillare in cui gli endotelii, proliferando di pari passo alla moltiplicazione perivascolare del peritelio, cominciano già a disporsi in più strati.

La sua parete non ha un limite esterno molto distinto, esso è ondulato e segnato appena dalla traccia di addossamento più fitto degli elementi endoteliali formanti uno spesso manicotto attorno alla luce del vaso stesso. Di essi i più esterni sono ancora ben conservati e perfettamente colorabili, i più centrali invece sono rigonfi, pallidi ed alcuni in via di staccarsi dallo strato sottostante.

Figura 3 (*Zeiss, Oc.* 3, *Ob. Imm. Omog.* $^1/_{18}$). — Sezione trasversale di un vaso simile al precedente, in cui vedesi il primo inizio della tendenza a stratificarsi dell'endotelio col suo contorno periteliale.

Osservazione II.

Linfangio-endotelioma della parotide in donna di 38 anni.

Figura 4 (*Zeiss, Oc.* 1, *Ob.* C.). — Nella figura vedonsi distribuiti molti spazii chiari di varia forma e di grandezza diversa corrispondenti a grossi vasi e spazii linfatici che nel preparato vedonsi continuare con quelli più piccoli decorrenti fra gli strati della capsula del tumore.

a, a. Grossi vasi e spazi linfatici per lo più con duplice contorno di cellule che alla periferia confondonsi in alcuni punti con filoni di cellule simili decorrenti tra i fasci del connettivo.

b, b. Proliferazione degli endotelii dei piccoli vasi linfatici obliterante in qualche luogo tutta la luce dei vasi stessi.

c, c. Sezioni trasverse di filoni cellulari costituiti da vasi linfatici obliterati dalla eccessiva proliferazione dei loro endotelii.

d. Perla o cipolla endoteliale paragonabile a quelle comuni negli epiteliomi; un po' più sopra a questa se ne scorge un'altra in uno stadio meno avanzato.

Figura 5 (*Zeiss, Oc.* 3, *Ob.* C). — Connettivo fibroso del tumore i cui elementi per trasformazione jalina del loro protoplasma assumono caratteri e disposizioni di cellule cartilaginee.

Figura 6 (*Koristka, Oc.* 2, *Ob.* 6). — Vaso sanguigno la cui parete è costituita dal solo endotelio con un sottile ispessimento basale di aspetto jalino. Esso è circondato di un manicotto di grosse cellule piatte, a protoplasma finissimamente granuloso o jalino (*b.*), contenute in uno spazio circolare limitato da due sottilissimi nastrini di tessuto di aspetto vitreo omogeneo (*a.*).

Figura 7 (*Koristka, Oc.* 3, *Ob.* 6.). — Capillare sanguigno circondato da un grosso disco di sostanza omogenea, pallida per metamorfosi mucosa avanzatissima delle cellule avventiziali i cui nuclei stanno disposti a mo' di cerchio concentrico alla sottile parete del vaso stesso.

Osservazione III.

Peritelioma dell'anulare destro in uomo di 62 anni.

Figura 8 (*Zeiss, Oc.* 1, *Ob.* a a). — *a, a, a.* Grandi vasi sanguigni, ognuno dei quali è centro di un'enorme proliferazione di vasi più piccoli *b, b,* ma a grosse pareti, i quali, dopo aver circondato più volte a guisa di tortuosi tubuli i vasi da cui traggono origine, si spargono nel tessuto circostante.

c, c. Tessuto connettivo del tumore con larghe chiazze di degenerazione jalina in cui stanno cordoni e masse più o meno grosse e regolari di cellule provenienti in parte dagli strati più periferici delle pareti dei vasi vicini, in parte proliferate da quelle fisse del connettivo medesimo.

TAVOLA II.

Osservazione III.

Peritelioma dell'anulare destro in uomo di 62 anni.

Figura 9 (*Zeiss, Oc.* 3, *Ob.* A.). — *a.* Iniezione dei piccoli vasi sanguigni del tumore, corrispondenti a quelli che a più piccolo ingrandimento vedevansi circondare a guisa di tubuli i vasi più grossi (fig. 8). Ognuno di essi è avvolto da un grosso mantello di cellule disposte in molti strati circondanti regolarmente il vaso a mo' di palizzata.

b, b. Sostanza jalina sparsa fra i vasi sanguigni.

c. Punti in cui le cellule più periferiche delle tuniche di più vasi vicini si confondono e si spargono nel connettivo intervascolare.

Figura 10 (*Koristka, Oc.* 3, *Ob.* * 8). — Vaso sanguigno costituito dal solo endotelio ed il cui mantello di cellule è formato dagli elementi periteliali ampiamente proliferanti all'intorno. Alcuni di questi, più vicini all'endotelio, stanno appena in qualche punto disposti ancora paralellamente alla parete del vaso, assumendo subito tutti, nella molteplice stratificazione successiva, una disposizione raggiata attorno alla luce del vaso stesso. Le cellule del peritelio, viste a così forte ingrandimento, non hanno contorni molto precisi, ma i loro grossi nuclei ovalari sembrano sparsi in una sostanza omogenea chiara comune a tutte le cellule.

Osservazione V.

Endotelioma interfascicolare (cilindroma) della parotide in uomo di 29 anni.

Figura 11 (*Zeiss, Oc.* 2, *Ob.* A.). — *a.* Spazii tra i fasci più o meno ondulati del connettivo, che si continuano con altri spazii più piccoli esistenti fra gli strati connettivali della capsula del tumore. Le cellule dell'endotelio

delimitante proliferano fortemente in tutte le anfrattuosità verso il centro degli spazii stessi.

b. Punti in cui la proliferazione endoteliale massimamente progredita, ha occupata del tutto la luce degli spazii interfascicolari.

c. Fasci del connettivo in cui i nuclei cominciano a farsi più radi e le fibrille sono meno compatte.

d. Degenerazione jalina completa dei fasci connettivali i quali, per la contemporanea e sempre più crescente proliferazione endoteliale negli spazii, vengono ad essere compressi, strozzati ed in alcuni punti divisi corrispondentemente alle varicosità ed alle frastagliature degli spazii stessi.

Osservazione VI.

Angiosarcoma endoteliale del rene in uomo di 52 anni.

Figura 12 (*Zeiss*, *Oc.* 4, *Ob.* C.). — Frammento di un angioma in cui le pareti dei vasi sanguigni sono ancora ben distinte, mentre che nei punti vicini assumono la forma irregolarmente trabecolata dei cavernomi.

Figura 13 (*Zeiss*, *Oc.* 4, *Ob.* C.). — Stadio più progredito di un punto del tumore in continuità di quello rappresentato dalla figura precedente. Quivi gli endotelii dei vasi sanguigni proliferando si dispongono in più strati, diventano pallidi, rigonfi, distaccandosi in alcuni punti dalla parete del vaso, obliterando altrove tutta la luce dei vasi stessi i quali, veduti in sezioni trasverse, assumono allora l'aspetto di altrettanti alveoli di cellule endoteliali.

Figura 14 (*Zeiss*, *Oc.* 4, *Ob.* A.). — *a*. Grossa lacuna sanguigna della parte più evoluta ma ben conservata al centro del tumore, ampliatasi per fusione di più vasi vicini. Gli endotelii sono pluristratificati, i più centrali di essi, pallidi e rigonfi si staccano e vengono trascinati dalla corrente sanguigna.

b, *b*. Piccoli speroni che a guisa di papille sporgono nella lacuna sanguigna e che segnano i punti in cui le pareti dei vasi prima esistenti si sono aperte per formare una sola cavità.

c. Alveoli di formazione evidentemente periteliale.

Figura 15 (*Zeiss*, *Oc.* 4, *Ob.* C.). — Punto di sviluppo periferico del neoplasma in continuità colla capsula del rene. Le cellule originatesi in parte tra i fasci del connettivo, in parte proliferate dalla parete esterna dei vasi sanguigni, dispongonsi in alveoli i cui setti sono formati sia dai capillari in molti punti obliterati, sia dalle fibrille del connettivo. Per l'ostacolato scambio nutritizio, queste parti cadono assai presto in degenerazione jalina che cominciando dal centro degli alveoli si estende a zone molto vaste del tumore.

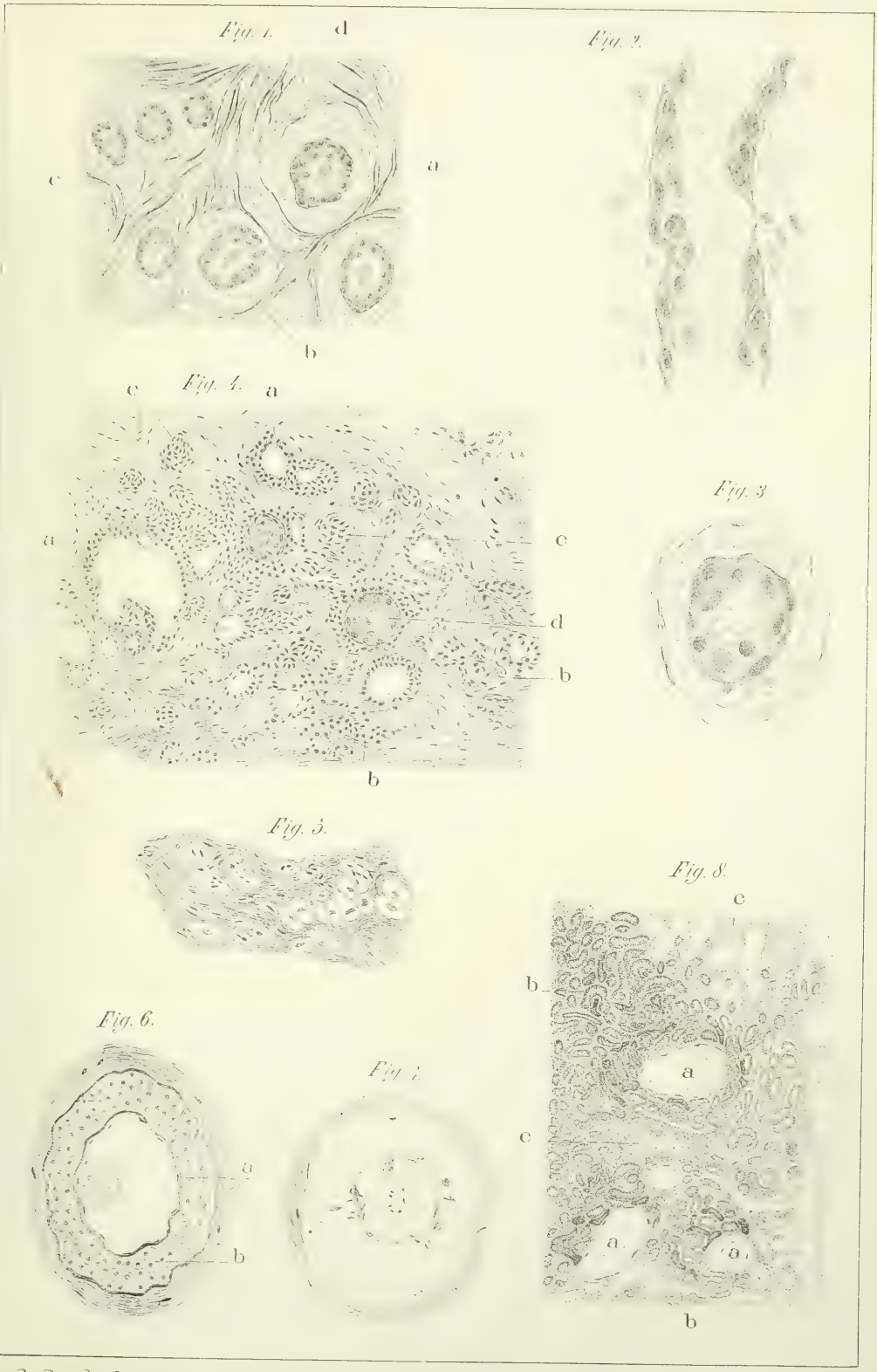

P. Di Ciolo inc.

Fig. 9

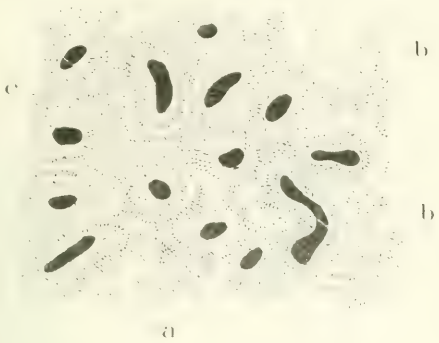

Fig. 10.

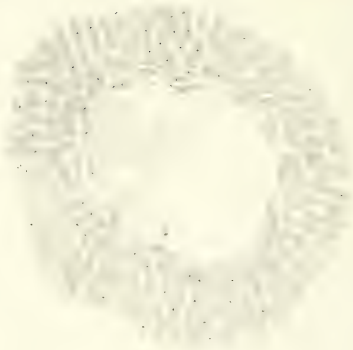

Fig. 11

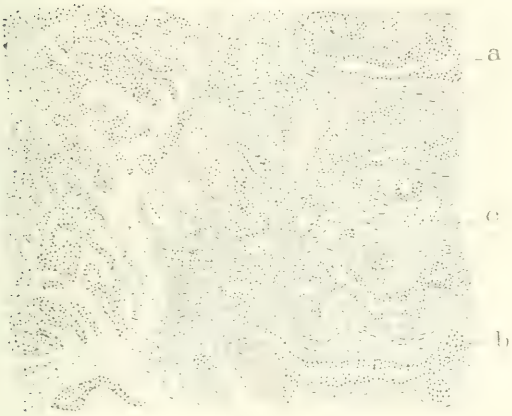

Fig. 12.

Fig. 13

Fig. 14.



Fig. 15.

P. Di Ciolo inc.

IV.

Prof. Dott. GASPARE D'URSO

Professore straordinario di Patologia speciale Chirurgica dimostrativa
nella R. Università di Roma

SULLA ICTIOSI DELL'UTERO.

SULLA ICTIOSI DELL'UTERO *

Fra le modificazioni morfologiche dell'epitelio uterino, classificate dal Klein [1] nella categoria delle modificazioni di ordine patologico, è annoverata quella, che con denominazione veramente impropria è conosciuta come ictiosi o psoriasi dell'utero, cioè la esistenza sulla mucosa uterina di un epitelio pavimentoso stratificato.

Alle osservazioni di mucosa uterina rivestita di epitelio simile a quello che riveste la mucosa della vagina del Gautier [2], dello Zeller [3], del Küstner [4] e del Fränkel [5], si riattaccano quelle del Piering, del Ries [6], del Flaischlen [7] di carcinoma corneo del corpo dell'utero originantesi da un epitelio pavimentoso stratificato.

Avendo avuto la opportunità di studiare un caso di ictiosi della mucosa uterina, vi ho rintracciato caratteri istologici che possono aver valore nella interpretazione di questa lesione assai raramente osservata e descritta. Il pezzo anatomico proviene da una signora operata dal prof. D'Antona di isterectomia vaginale nella sua Clinica.

Signora di 37 anni, maritata da 15 anni, nessuna gravidanza. Mestruata a 12 anni; mestruazioni regolari nei primi due anni; poi prolungate, abbondanti, precedute da dolori alle fosse iliache e al sacro. Undici anni fa applicazioni di cilindri di laminaria nella cavità uterina; nell'ultima applicazione asserisce l'inferma che un pezzo del cilindro, rottosi al momento della

---

* Ringrazio il mio illustre maestro prof. D'Antona, per avere gentilmente messa a mia disposizione l'osservazione clinica e il pezzo anatomico.

estrazione, è rimasto nella cavità uterina, i tentativi per estrarlo sono riusciti infruttuosi. I disturbi mestruali persistono fino ad oggi, il prodotto è fetido, il periodo mestruale accompagnato talvolta da febbre; abbondante secrezione purulento-ematica fetida nei periodi intermestruali.

Notevole deperimento della nutrizione; utero in posizione normale, alla esplorazione combinata di un volume quasi doppio del normale, difformata la portio supravaginalis per la presenza di un nodulo duro nella sua parete anteriore che si sente attraverso il fornice corrispondente, annessi da ambo i lati ingrossati, difformati: esplorazione dolorosa. La sonda uterina incontra ostacolo a 4 cm. e non progredisce, provoca lieve emorragia e fuoriuscita di un prodotto purulento fetidissimo. La irrigazione della cavità uterina riesce sempre difficile e non si perviene neanche dopo prolungata irrigazione a ottenere durevolmente limpido il liquido di lavaggio.

Diagnosi: endometrite purulenta icorosa con probabile presenza di corpo estraneo nella cavità uterina, probabile nodulo miofibromatoso interstiziale, salpingite purulenta bilaterale.

Cura. Estirpazione dell'utero ed annessi dalla via vaginale: guarigione.

Riporto della descrizione dell'atto operativo e dell'esame anatomico solo quelle particolarità che hanno interesse per lo scopo della presente nota. Incisi i fornici, impressiona fortemente nella dissezione del collo l'aspetto del tessuto di cui risulta l'organo, identico nei suoi caratteri fisici al tessuto cellulo adiposo sottocutaneo a trama fibrosa più fitta e resistente. Nel resto l'operazione procede senza incidenti: l'emostasi è fatta colle pinze a permanenza.

Esame anatomico dell'utero. — Volume dell'utero doppio del normale; la cavità del collo e la sezione inferiore di quella del corpo formano una cavità unica, sferoidale, la quale contiene un corpo del volume di una mezza noce, duro, di un colorito nero-carbone, oltre a due polipi sferoidali, con sottile picciolo, uno quanto una ciliegia, l'altro quanto una piccola noce.

La superficie interna di questa cavità, separata dall'orificio esterno del collo dell'utero da un breve e ristretto canale di pochi millimetri di lunghezza, si presenta, specialmente nel suo segmento inferiore, irregolare per la sporgenza di piccoli bottoni, quanto una lenticchia o un pisello, a superficie liscia, rivestiti di mucosa, separati da solchi nei quali la mucosa ha qua e là un colorito bianco-opaco, come macchie di cera bianca. Nella sezione superiore di questa cavità la irregolarità della superficie è meno accentuata. Però dalla sua parte più alta partono colonne sporgenti della mucosa, del volume di una sottile penna di oca, le quali si avanzano nella parte alta della cavità del corpo dell'utero, sperdendosi gradatamente fino a poca distanza dal fondo dell'organo. Questi cordoni sono a superficie liscia, non ulcerata, e presentano qua e là chiazze non rilevate, di un colorito bianco-matto, come di gocce di cera bianca, assolutamente simili di aspetto alle chiazze di leucoplasia della mucosa delle guance. Queste chiazze di leucoplasia a contorni precisi sono di varia conformazione e grandezza: in

alcuni punti quanto la testa di un grosso spillo, in altri quanto una lenticchia, altrove sono conformate a striscie piuttosto lunghe a decorso onduloso. Nella sezione inferiore della descritta cavità che albergava il corpo estraneo, oltre che nei solchi fra i bottoni sporgenti della mucosa si trovano di queste chiazze anche alla superficie di quelli. Sulla superficie dei due polipi numerose chiazze di apparenza leucoplastica di diversa grandezza risaltano sul colorito roseo-giallastro della mucosa liscia e levigata che ne riveste la totalità della superficie.

Al taglio le carni dell'utero nel corpo sono di spessore normale e di colorito roseo-grigiastro; nel collo lo spessore della parete muscolare è assottigliata fino a 3-4 millimetri e presenta colorito grigio-biancastro come quello del fibroma edematoso nella sezione centrale, giallastro, identico a quello del connettivo cellulo-adiposo sottocutaneo nella superficie di dissezione. I polipi alla superficie del taglio presentano un aspetto grigio-biancastro con chiazze tendenti al giallastro.

Negli annessi le note della salpingite purulenta bilaterale.

Esame microscopico. — I polipi sono essenzialmente costituiti di tessuto connettivo fibrillare. Vi si riscontrano delle aree irregolari, quelle che ad occhio nudo presentano colorito giallastro, nelle quali si ha la struttura del connettivo cellulo-adiposo, come risulta dal confronto dei preparati microscopici di frammenti fissati in sublimato o in alcool e di quelli fissati colla miscela forte del Flemming. Qua e là si riscontrano chiazze nelle quali gli elementi cellulari sono più scarsi, o meglio a maggiore distanza fra loro, e i fascetti della sostanza interelementare del connettivo più larghi e a fibrille dissociate come nei fibromi edematosi. In nessun punto vero tessuto mixomatoso.

Nella sezione periferica del polipo si riscontrano sezioni che presentano la struttura di un vero linfoangioma cavernoso: vale a dire fasci di tessuto connettivo fibrillare separati da numerosi spazii rotondi, allungati, sinuosi, rivestiti verso il lume da un semplice strato di elementi endoteliali e senza contenuto speciale.

Nella zona periferica e sottomucosa infiltramento parvicellulare, uniforme e diffuso a varia profondità, di irregolare, a chiazze.

Il rivestimento epiteliale risulta di epitelio pavimentoso stratificato di varia altezza. Là dove l'epitelio risulta di molteplici strati sovrapposti, esso poggia su di un vero corpo papillare, e lo strato più profondo è costituito da cellule epiteliali alte, a palizzata.

Nei punti nei quali il rivestimento epiteliale è più alto, in corrispondenza delle chiazze leucoplastiche, si può dimostrare un vero strato di cellule fusiformi con granuli di eleidina nel protoplasma cellulare, e superficialmente uno strato corneo. La maggior parte delle papille del derma contengono uno o più capillari decorrenti nel senso dell'asse della papilla.

La cervice dell'utero, là dove all'esame a fresco presentava un colorito giallastro deciso, di apparenza acinosa, sia nei preparati di frammenti fissati in sublimato o in alcool, sia in quelli fissati colla miscela osmio-cromo-acetica presenta i caratteri del tessuto cellulo-adiposo. Le zolle di tessuto adiposo sono separate da una impalcatura di tessuto connettivo fibrillare nella quale decorrono i vasi più grossi. Il connettivo fibrillare della impalcatura si continua direttamente col tessuto connettivo che sta alla periferia della sezione adiposa. Qui al tessuto connettivo sono intramezzati fasci sottili di fibrocellule muscolari liscie, i quali aumentando di numero e spessore finiscono col costituire in maniera predominante la parete del collo uterino nella sezione più lontana dal tessuto adiposo e più vicina alla mucosa del canale cervicale. L'impressione che si riceve dallo studio dei preparati è che alla metaplasia adiposa del muscolo uterino sia preceduta la metaplasia connettivale della muscolatura a fibre lisce dell'organo.

I fatti istologici di maggiore interesse sono quelli relativi al rivestimento epiteliale della mucosa del collo e del corpo dell'utero.

Nella superficie vaginale del collo l'epitelio pavimentoso stratificato, del tutto normale, poggia sopra un corpo papillare non modificato. Solo nella parte più vicina all'orificio

esterno del collo dell' utero le papille sono più elevate e più irregolari, più spesso il rivestimento epiteliale e più profondi gli infossamenti interpapillari. In alcuni preparati mi è riuscito di rilevare al disotto dell'epitelio che riveste la superficie vaginale del collo, a breve distanza dell'orificio esterno del collo dell'utero e addirittura in corrispondenza dello stesso la presenza non solo di larghi infossamenti interpapillari con zona intermedia di cellule vacuolizzate, ma ancora di alcune piccole glandole sebacee. Reperti in rari casi osservati nella mucosa dei fornici dall'Hofmeier [8] e dal Weith [9] e riferiti a zaffi solidi interpapillari di epitelio da coloro che hanno negato la presenza di glandole nella mucosa della vagina (Eppinger [10], Lauger, Kölliker ecc.). La caratteristica struttura degli elementi ghiandolari del centro dell'acino, l'aspetto diverso della filiera esterna di cellule epiteliali poggianti sopra una sottilissima lamella vitrea non lasciano alcun dubbio sulla interpretazione del reperto istologico, il quale del resto, salvo lo sviluppo più accentuato, è identico a quello riscontrato, come or ora dirò, fin sulla mucosa della sezione inferiore del corpo dell'utero e che è riprodotto nella figura annessa.

L'epitelio che riveste la mucosa della cavità del collo è un epitelio piatto, stratificato.

In nessuno dei molteplici frammenti sottoposti alla osservazione microscopica ho riscontrato epitelio cilindrico. In alcuni punti gli strati di epitelio pavimentoso sovrapposti sono poco numerosi, 2 a 3, e in questi punti ordinariamente il derma sul quale essi poggiano non presenta un vero corpo papillare. Assai più frequentemente però l'epitelio è a più piani, con una filiera profonda di cellule cubiche alte, quasi cilindriche e con due o più strati superficiali di cellule molto appiattite, fusiformi, con nucleo piccolo e ancora ben colorabile. Qua e là si riscontrano tratti nei quali comparisce un vero strato di cellule ad

eleidina con strato corneo soprastante (chiazze di leucoplasia).

Il rivestimento epiteliale a più strati poggia sopra un corpo papillare molto sviluppato, con infossamenti interpapillari in alcuni punti straordinariamente profondi, come si riscontrano solo alla periferia di un epitelioma piano della cute. Mai ho potuto riscontrare un approfondarsi di zaffi epiteliali che potesse mettersi in conto di un incipiente accrescimento neoplastico dell' epitelio. Ma il reperto più singolare è dato dalla presenza qua e là di vere e proprie ghiandole sebacee, come quelle che ho potuto riscontrare ancora nella mucosa del corpo dell' utero.

Ghiandole acinose a epitelio cilindrico ho riscontrato solo in alcuni dei frammenti studiati della parete del collo dell'utero. L'epitelio, sempre a un solo piano, in molte di esse ha assunto forma cubica, talvolta molto bassa, in rapporto alla distensione della parete o ad una vera dilatazione cistica per accumulo di secreto. L'epitelio di rivestimento della mucosa nella quale ho riscontrato le caratteristiche glandole del collo è un epitelio pavimentoso stratificato, che in qualche punto presenta qualche chiazza di corneificazione. Siccome in molti preparati delle pareti del collo ho riscontrato un rivestimento epiteliale pavimentoso stratificato con chiazze di corneificazione e con qualche ghiandola sebacea senza le caratteristiche ghiandole acinose a epitelio cilindrico del collo, e siccome le pareti della cavità in cui era trasformato il collo e la sezione inferiore del corpo dell'utero furono non assolutamente tutte ridotte in preparati microscopici, non può con rigore di induzione affermarsi che la mucosa la quale contiene le caratteristiche glandole acinose a epitelio cilindrico del collo sia nella superfice soprastante al detto strato glandolare rivestita da epitelio pavimentoso stratificato con o senza chiazze di corneificazione, giacchè i preparati nei

quali queste due formazioni coincidono possono corrispondere a punti rivestiti da epitelio piatto stratificato e privi originariamente di glandole, nei quali le glandole consecutivamente si sono avanzate per il loro sviluppo e dilatazione cistica, pur essendo possibile che nel centro della zona ghiandolare il rivestimento della superficie della mucosa abbia potuto esser fatto da epitelio cilindrico o pavimentoso semplice.

Il derma della mucosa, fornito costantemente di un corpo papillare là dove è rivestito da epitelio pavimentoso stratificato con o senza corneificazione, presenta il reperto della infiammazione cronica, dove più dove meno accentuato.

In molti punti esistono delle vere formazioni condilomatose, e qui specialmente sono più accentuati i profondi infossamenti epiteliali interpapillari, senza però che in alcun punto si riscontrino i caratteri della neoplasia epiteliale incipiente.

Nella cavità del corpo dell'utero la mucosa, nei punti dove esistono le chiazze di aspetto leucoplastico, presenta un corpo papillare rivestito di epitelio pavimentoso stratificato a molteplici piani, dei quali i più superficiali subiscono in alcuni punti la evoluzione cornea. Qua e là in questo rivestimento epiteliale si riscontra lo sbocco di alcune ghiandole sebacee situate nello spessore del derma della mucosa, come lo dimostra la figura, la quale riproduce un preparato microscopico ricavato dal corpo dell' utero in corrispondenza del punto dove l'epitelio a carattere epidermico passa in un epitelio cilindrico basso o cubico a doppio strato, che è quello che riveste la mucosa della cavità uterina là dove non esistono chiazze di leucoplasia.

Si vedono al disotto di questo epitelio le ghiandole tubulari caratteristiche della mucosa del corpo dell'utero con decorso elicoide nella loro sezione superficiale.

Neanche nel corpo dell'utero ho riscontrato accenni a zaffi epiteliali caratteristici di un epitelioma incipiente

nonostante che in alcuni punti, come si vede anche dalla figura, gli infossamenti interpapillari scendano abbastanza profondamente.

I dati di maggior rilievo della presente osservazione sono:

1° La presenza nella cavità del collo e in quella del corpo dell'utero di un rivestimento epiteliale piatto, stratificato, con chiazze di corneificazione;

2° La presenza di glandole sebacee nella mucosa a rivestimento epiteliale epidermico;

3° L'assenza dei caratteri di incipiente epitelioma.

La generale sostituzione dell'epitelio cilindrico con epitelio cubico o pavimentoso a pochi piani sovrapposti potrebbe ben mettersi in conto della cronica infiammazione resa persistente dalla prolungata permanenza del corpo estraneo nella cavità dell'utero; ma la esistenza in punti limitati di vere ghiandole tubulari e acinose a epitelio cilindrico nella cervice, e la coesistenza di ghiandole sebacee nei punti rivestiti da epitelio corneificato con ghiandole tubulari a epitelio cilindrico del corpo, rendono assai probabile che la cosidetta ictiosi dell'utero dipenda da una anomala ed irregolare estensione fino al disopra dell'orificio interno del collo dell'utero dell'epitelio vaginale colle annesse formazioni epiteliali normali — cripte e glandole.

L'osservazione conferma ancora il fatto che la ictiosi dell'utero può non coesistere coll'epitelioma.

Ottobre 1897.

LETTERATURA.

[1] G. Klein, *Wandlungsfähigkeit des Uterus-Epitels.* Gesell. f. Morph. u. Phys. zu München, 9 Jan. 1894. Münch. med. Woch., n. 23, 1897.

[2] Gautier, *Congrés international de médecine à Genéve.*

[3] Zeller, *Plattenepithel im Uterus.* Zeitschr. f. Geburtshülfe u. Gynäk, 1884.

[4] Küstner, *Plattenepithel auf Uteruspolipen.* Centralbl. f. Gynäk, 1884.

[5] Fränkel Ernst, *Ueber eine bisher noch nicht beschriebene Erkrankungsform der Vaginalportion.* Wien. med. Presse, n. 3, 1894.

[6] Ries E., *Ichtyosis uteri.* The amer. Gynac. and Obst. Journal, 1896.

[7] Flaischlen, *Ueber den primären Hornkrebs des Corpus uteri.* Zeitsch. f. Geburth. u. Gynäk. Bd. XXXII. H. 3, 1895.

[8] Hofmeier, *Zur Kenntniss der normalen Uterusschleimhaut.* Centralblatt f. Gynäk, 1893.

[9] Weith, *Vaginalepithel und Vaginaldrüsen.* Virchow's Arch. 1889. Bd. 117

[10] Eppinger. Zeitschr. f. Heilk. Bd. I.

V.

Dott. G. MUSCATELLO

Docente di Patologia Chirurgica nella R. Università di Napoli

DI UN MICRORGANISMO PIOGENO

PER IL CONIGLIO.

DI UN MICRORGANISMO PIOGENO PER IL CONIGLIO

Questa breve comunicazione ha il duplice scopo di portare un contributo alla etiologia del processo suppurativo, e di far rivolgere sempre più l'attenzione dei chirurgi alla classe dei batteri pleomorfi (Zopf).

In questa, che più che una vera classe deve considerarsi come un aggruppamento provvisorio di svariati microrganismi aventi il polimorfismo per carattere comune, si comprendono molte specie, più o meno bene studiate specialmente dai botanici, vegetanti nelle acque, nella terra, sulle erbe, ecc. come saprofiti, o vegetanti come innocenti commensali dell'uomo e di parecchie specie di animali. Relativamente rari sono i microrganismi compresi in questa classe che si mostrino dotati di potere patogeno: ciò potrebbe probabilmente dipendere in gran parte da che *forse* sono veramente pochi i patogeni di questa classe, ma in parte potrebbe forse anche dipendere dalla difficoltà di cui è circondata la ricerca di essi. Di fatti, di questi microrganismi molti si colorano difficilmente, e difficile assai o impossibile a dirittura, ne riesce la coltivazione sui terreni nutritivi artificiali che adopriamo per gli schizomiceti; altri degenerano così rapidamente nei tessuti che non è facile riconoscerli. Inoltre, poco è stata rivolta ad essi l'attenzione dei chirurgi e degli anatomo-patologi, che, più degli altri, hanno direttamente da fare con le lesioni prodotte da essi.

Man mano però, che con maggiore attenzione s'indaga per questa via, va sempre accrescendosi il numero dei pleomorfi patogeni sia per gli animali che per l'uomo.

Nel corrente anno ho avuto occasione di incontrare, in due conigli, processi suppurativi sviluppatisi spontaneamente e dovuti a batteri pleomorfi. Ad una di queste osservazioni può venire accordato un certo valore perchè il processo potè venire studiato batteriologicamente e sperimentalmente; l'altra, incompleta, e passibile di obbiezioni, si limita a un semplice reperto microscopico, e soltanto per analogia colla prima, merita d'essere ricordata. Espongo le due osservazioni, incominciando da quest'ultima.

Caso I. — Il 23 gennaio 1897 mi fu portato uno dei conigli del laboratorio, con un grosso ascesso nella regione inguino-crurale sinistra. — Il coniglio era robusto, comperato da qualche settimana, non era stato adoperato per alcuna esperienza, ed era stato tenuto completamente diviso dai conigli in esperimento. — Non si sa in quanto tempo si fosse sviluppato l'ascesso; certamente però il giorno precedente all'osservazione l'ascesso era ancora chiuso, nella notte si era aperto. — Difatti esso mostrava una piccola apertura da cui veniva fuori un blocchetto di pus. — Tagliato l'ascesso, che era come una piccola noce, si trovò una raccolta di pus biancastro, assai denso, attaccaticcio.

All'esame microscopico il pus era costituito da elementi rotondi, pochissimi dei quali presentavano ancora nel loro interno o un nucleo polimorfo o dei granuli più o meno grossi, che si tingevano fortemente con l'ematossilina, con i colori di anilina, e che restavano colorati col Gram, dei granuli cioè di cromatina. La maggior parte degli elementi si presentava sotto forma di zolle omogenee, o finamente granulose che assumevano un colorito azzurrognolo diffuso con l'ematossilina e un colorito roseo violaceo con l'ematossilina ed eosina: — in molti di essi si vedevano nel mezzo una o più macchie rotondeggianti un po' più intensamente colorate, ma a contorni molto indecisi, di modo che la loro tinta più carica si andava perdendo insensibilmente con la tinta del protoplasma.

All'esame a fresco del pus, senza colorazione, si vedevano frammischiati ai corpuscoli dei filamenti assai sottili, rifrangenti, immobili, alcuni corti, altri lunghi, altri lunghissimi. Nei preparati colorati col liquido di Löffler il numero di questi filamenti visibili era notevolmente minore che nel pus esaminato a fresco. Restringendo opportunamente il diaframma, in modo da poter ben distinguere gli oggetti per rifrangenza, si poteva vedere che molti dei microrganismi non avevano assunto il colore. Colorando i preparati su coproggetti intensamente con soluzione di Löffler a caldo, con soluzione di Ziehl, di Ehrlich e di Kutscher, si vedevano alcuni dei microrganismi colorati intensamente, mentre molti altri si mostravano come delle ombre, con una tinta leggerissima.

Lo spessore di questi microrganismi misurato nei preparati colorati col violetto di genziana era di 0,6-0,8 μ; la lunghezza variava da 8-10 a 20 a 50-60 μ. Gli individui molto lunghi e i molti corti erano in numero limitato; più numerosi erano le forme medie, di circa 20 μ. La non colorabilità pareva che non fosse in rapporto colle dimensioni dei microrganismi perchè se ne trovavano scolorati di tutte le dimensioni. Interessante era da notare che parecchi dei microrganismi colorabili non si presentavano tinti uniformemente ma come una catena di segmenti colorati e scolorati, alternati tra loro: sicchè il loro aspetto rassomigliava assai a quello che presentavano i microrganismi studiati nel Caso II.

Da questo pus furono fatti innesti in agar e in gelatina in condizioni aerobiche e anaerobiche (met. di Buchner). Tutti gli innesti rimasero sterili.

Disgraziatamente il materiale andò perduto perchè mi parve non dover dare molta importanza al reperto di quei microrganismi, essendo che l'ascesso apertosi spontaneamente, aveva potuto essersi inquinato con microrganismi del terreno.

Caso II. — Un coniglio di 1120 gr., magro ma apparentemente sano, da 2 o 3 giorni portato in laboratorio, morì la sera del 23 aprile 1897. La mattina seguente si fece la sezione, che diede il reperto seguente.

Torace. — Aperto il torace si trova liquido sieroso ematico torbido nelle due cavità della pleura, la quale tanto nella porzione costale che nella diaframmatica e nella polmonale, è ricoperta da uno strato di essudato biancastro.

L'essudato ha l'aspetto del comune essudato fibrinoso: è però molto più abbondante sulla pleura destra che sulla sinistra. — A sinistra esso forma uno strato sottile, bianco-grigiastro verso la porzione diaframmatica e al lobo caudale del polmone, strato che va gradatamente assottigliandosi man mano che si va verso la pleura costale e verso la porzione craniale del polmone, diventando in questi punti grigio-perlaceo e lasciando trasparire i tessuti sui quali riposa. — A destra l'essudato forma uno strato molto più spesso, specialmente sul diaframma e sul lobo caudale del polmone, ove raggiunge lo spessore di 1-1 ½ mm.: — si fa meno spesso sulla pleura costale e verso l'apice polmonare.

Questo deposito si lascia staccare con una certa difficoltà — il tessuto pleurale, al di sotto, si presenta rosso intenso, fortemente iperemico (vasi dilatati) e la superficie è rugosa e sanguina facilmente al contatto.

Il polmone destro è aderente alla parete mediastinale della pleura e al pericardio: la aderenza, costituita da uno strato spesso del denso essudato, si lascia rompere facilmente. — I lobi inferiore e medio sono grossi, duri, epatizzati: il superiore è ancora elastico e contiene aria. — Al taglio il lobo inferiore ha colorito rosso-bruno, lascia fluire sangue, e presenta una serie di piccoli nodicini, di cui i più grossi come una testa di spillo, di colorito giallo-grigiastro; in qualche punto sembra che esista continuazione, tra questi piccoli focolai gialletti e l'essudato pleurico. — Dalle sezioni dei bronchi viene fuori, colla pressione, una goccia di essudato muco-purulento. Un aspetto somigliante, ma meno marcato, ha il lobo medio. — Nel lobo superiore si ha edema ed essudato catarrale nei bronchi. — Il polmone sinistro è ancora aerato e soffice; al taglio non mostra niente di notevole.

Il liquido pericardico non pare aumentato: la superficie dell'epicardio è liscia, splendente; così anche la superficie del pericardio per la maggiore estensione tranne in una zona, corrispondente alla aderenza del polmone, in cui si presenta torbida, opaca, e leggermente rugosa.

Il cuore non presenta nulla di anormale.

Addome. — Liquido peritoneale in quantità maggiore della norma. — Peritoneo liscio, splendente per tutta la sua estensione, tranne nella porzione diaframmatica che è opacata e coperta da un sottile deposito grigiastro, che si fa più spesso, divenendo di colore bianco-grigiastro sulla metà destra del diaframma, quella parte cioè che corrisponde alla pleura destra, in cui l'essudato è più spesso.

Stomaco, intestino, fegato, milza, utero, vasi addominali, gangli linfatici, di aspetto normale.

Niente di notevole nelle meningi e nel cervello.

Midollo dell'osso (femore) normale.

All'esame microscopico a fresco del liquido pleurico richiama subito l'attenzione un notevole numero di microrganismi di forma speciale, che si trovano frammischiati a corpuscoli rossi e a leucociti (di cui si parlerà più particolarmente in seguito). I microrganismi, tutti bastonciniformi

Fig. 1. — Preparato dell'essudato pleurico del coniglio (caso spontaneo). Bacilli e filamenti di varia lunghezza. Leucociti mono e polinucleati. (Coloraz. liq. di Löffler-Zeiss Ob. Apocr. 3,0 mm. Apert. 1,40. Oc. 2 projez. Tubo 16 c. Lunghezza del mantice mm. 1,30).

e sottili, presentano notevoli differenze nella lunghezza; molti di essi sono lunghissimi (60-80 μ e più), altri sono corti o di media lunghezza: tanto le forme lunghe che le corte hanno un corpo talvolta omogeneo tal altra costituito da una serie di segmenti più rifrangenti alternati con altri meno rifrangenti, così che al primo aspetto si ha l'idea di aver che fare con una catena di cocchi o di corti bacilli. — Nei preparati a secco, trattati col liquido di Löffler, si possono meglio apprezzare queste differenze di struttura, di

fatti alcuni dei microrganismi, sia lunghi che corti, assumono uniformemente il colore, altri lo assumono irregolarmente, mostrandosi così costituiti da una serie di segmenti colorati e scolorati, disposti alternativamente. — Un discreto numero di bacilli non assume bene il colore. — Delle par-

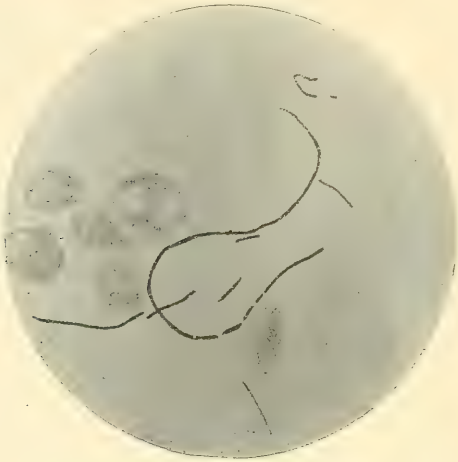

Fig. 2. — Preparato dal pus dell'occhio di un coniglio inoculato. Un filamento lunghissimo e quasi completamente omogeneo. (Coloraz. viol. di genziana. Ingrand. come preced.).

ticolarità morfologiche e biologiche di questi microrganismi ci occuperemo più diffusamente in seguito.

All'esame microscopico dell'essudato depositato sulla superficie pleurica si riscontra un numero straordinario dei descritti microrganismi, lunghi e corti, ma i lunghi hanno il predominio. — Il numero fra essi che assume poco bene il colore è minore che nell'essudato liquido; sono eguali gli altri caratteri. — La parte corpuscolare dell'essudato è formata da leucociti per la maggior parte a nucleo polimorfo

e a protoplasma jalino o leggermente granuloso: relativamente scarso è il numero dei grossi linfociti a nucleo unico ovale e dei piccoli linfociti: assai numerosi per converso si riscontrano leucociti in vari stadi di cromatolisi e cariolisi.

Il medesimo risultato dà l'esame dell'essudato peritoneale e dell'essudato pericardico.

Con questo essudato furono fatti innesti in terreni nutritizi artificiali, cioè: in brodo, gelatina, agar-agar glicerinata, agar e siero umano, agar e sangue di coniglio. — Questi terreni di cultura furono messi a vegetare in termostato a 37°, in condizioni aerobiche e anaerobiche. — Per la coltivazione anaerobica mi servii del metodo di Buchner.

Tutti i terreni nutritivi, quantunque lasciati alcune settimane in termostato, rimasero completamente sterili: — in nessuno di essi, neanche nell'agar con sangue di coniglio che per i microrganismi patogeni pel coniglio è assai adatto, si ebbe il più piccolo accenno di sviluppo.

Da tutti gli animali nei quali, come dirò appresso, mi fu possibile riprodurre la forma morbosa mercè la infezione diretta per mezzo dell'essudato, furono fatti tentativi di cultura, innestando materiale sui soliti terreni nutritivi, ma questi rimasero costantemente sterili.

L'essudato pleurico del coniglio, raccolto con tutte le cautele, fu iniettato in altri conigli: nella pleura, nel peritoneo, nel tessuto sottocutaneo, nell'occhio.

Non credo sia il caso di riferire estesamente tutto il protocollo delle esperienze: dirò soltanto in succinto i risultati ottenuti.

Piccoli frammenti dell'essudato, emulsionati in acqua sterilizzata e introdotti nel *peritoneo* per una piccola apertura fatta in vicinanza all'ombelico, danno luogo a peritonite purulenta a decorso acutissimo e a carattere diffusivo e invadente. — I conigli muoiono dopo 30-36 ore — alla sezione si trova un essudato di aspetto fibrino-purulento denso, per tutto il peritoneo, specialmente sulla faccia convessa del

fegato: — qua e là ammassi più grossi di essudato tengono le anse fisse tra loro e con la parete addominale: — alla peritonite si accompagna spesso pleurite, però non così intensa come la peritonite.

Le iniezioni *endopleurali* di essudato danno luogo a una forma di pleurite purulenta acuta, che uccide il coniglio in un tempo relativamente più lungo che non l'infezione peritoneale. — Alla pleurite si accompagna peritonite a preferenza diaframmatica, come fu osservato nel caso spontaneo.

Nel *sottocutaneo*, sia che le iniezioni siano fatte intenzionalmente in esso, sia che il materiale vi capiti occasionalmente nella introduzione del materiale nelle sierose, si produce sempre una infiltrazione purulenta notevole a carattere progressivo, che nel centro si fonde in un vero ascesso.

I reperti più interessanti sono dati dalle iniezioni nell'*occhio*.

Qui producemmo l'infezione nei modi seguenti: *a*) il materiale fu semplicemente depositato sulla congiuntiva; *b*) introdotto nel tessuto congiuntivale per mezzo di un coltellino intriso in esso; *c*) introdotto tra le lamelle corneali per mezzo di una lancetta; *d*) introdotto, per mezzo di un coltellino, in una ferita della cornea penetrante nella camera anteriore.

Un'ansa di essudato messa nel sacco congiuntivale di un coniglio produce in 12-16 ore una congiuntivite fibrinopurulenta intensa: l'essudato, denso, è aderente alla superficie congiuntivale, la quale sanguina se si tenta di staccarlo — nel caso in cui la congiuntiva fu ferita, l'essudato si continua per la soluzione di continuo nella profondità dove forma una raccolta purulenta. — Alla fine del primo giorno e al principio del secondo il processo invade la cornea, la quale rapidamente si fonde, mentre il processo si propaga all'interno dell'occhio che presto si distrugge per panoftalmite.

Innestando un po' di essudato tra le lamelle corneali, nel centro del disco, dopo 6 ore la cornea è opacata, grigio-biancastra: la camera anteriore contiene un liquido torbido. — Tra 6 e 12 ore la cornea s'intorbida sempre di più, la camera anteriore si riempie di una massa biancastra; dalla soluzione di continuo della cornea, sporge un blocchetto di essudato. — Al 2° giorno ci sono già i segni di una panoftalmite, con successivo svuotamento dell'occhio tra il 4° e 5° giorno. — Lo stesso reperto si ha quando la cornea, nell'innesto, è stata perforata: soltanto l'ipopion si produce molto più di buon'ora.

In tutte queste lesioni sperimentali si sono riscontrati *sempre ed unicamente* i bacilli polimorfi trovati nel caso spontaneo.

Interessanti sono gli *effetti generali* che conseguono allo sviluppo locale delle lesioni. — Riporto uno per tutti, il protocollo di un'esperienza.

Il 26 aprile alle ore 16 si inietta nel cavo peritoneale di un coniglio di 1000 gr. una sospensione in acqua sterilizzata di alcuni piccoli frammentini dell'essudato peritoneale di un altro coniglio iniettato il giorno prima, e morto da poche ore.

Muore il 27 alle ore 22 (dopo 30 ore). — Alla sezione si trova: peritonite purulenta diffusa, leggera pleurite a prevalenza destra, piccoli focolai emorragici nel polmone, fegato bruno, con piccole chiazze grigiastre; cuore, milza e rene di aspetto normale. — Coll'esame microscopico si scoprono nell'essudato peritoneale e pleurico i bacilli lunghi e corti in numero grandissimo — non se ne trovano nel sangue del cuore e della vena cava, se ne trovano invece nel fegato, nei focolai emorragici del polmone, nel midollo del femore.

Si può avere quindi, come questo caso illustra, un trasporto del microrganismo negli organi parenchimatosi, anche lontani dal sito d'innesto (midollo dell'osso) per i quali deve escludersi assolutamente la possibilità di una trasmissione per continuità di tessuto, deve ammettersi bensì che vi siano stati trasportati con la corrente sanguigna. All'esame microscopico nel sangue del cuore e della

vena cava non si trovarono bacilli, ma ciò non può escludere in modo assoluto che ce ne fossero, perchè, mancando il criterio univoco della cultura, il solo esame microscopico, specie nei casi in cui pochi microrganismi si trovano nel sangue, non può ritenersi come decisivo. All'esame microscopico degli organi si trovarono nel fegato, nel polmone vasi sanguigni contenenti microrganismi, i quali, attraversata la parete, si erano diffusi anche al tessuto: ognuno di questi focolai era sede di un'attiva infiltrazione leucocitaria; era cioè un piccolo ascesso iniziale, che, per la morte troppo rapida dell'animale non aveva potuto svilupparsi.

Oltre a questa vera forma di piemia si può avere, come effetto generale, la morte dell'animale per vera *intossicazione* come nel caso seguente:

Il 28 aprile alle ore 18 a un coniglio di gr. 1100 si innesta negli occhi un po' di essudato peritoneale di un altro coniglio morto da poco. — In tutt'e due le cornee, l'essudato si introduce tra le lamelle: — nell'occhio destro è stata ferita accidentalmente la congiuntiva. — Il 29 aprile alle 8 ant. (dopo 14 ore) si trova notevole congiuntivite fibrino-purulenta: essudato denso, aderente alla mucosa. — Cornea intorbidata fortemente: ipopion; due blocchetti di essudato sporgono dalle lesioni corneali. — Nell'essudato numerosissimi bacilli polimorfi. — 30 aprile ore 9 am. Grande quantità di pus sgorga dal sacco congiuntivale che ne è pieno: nel pus numerosi bacilli polimorfi. Ipopion, perfettamente opaco. Bulbo turgido: pressione endobulbare aumentata.

Nei giorni consecutivi aumenta la suppurazione: la cornea si fonde, e una massa di pus denso, cremoso, di aspetto mucoso, sporge dalla soluzione di continuo corneale.

Il coniglio muore nella notte dal 3 al 4/5, dopo 5 giorni e $^1/_2$ circa. — Alla sezione si trova l'animale molto magro, profondamente anemico — milza piccola; fegato pallido, grigiastro; reni profondamente anemici; nulla nel polmone, nel cuore e nel sangue. — In nessun organo e nemmeno nel sangue si trovano i bacilli. — È interessante il reperto batterioscopico del pus dell'occhio: si trovano bacilli in gran numero; ma però in quantità minore di quel che se ne trovavano i primi giorni; quantunque se ne trovino di assai lunghi, pure prodominano le forme corte — molti non assumono bene il colore, molti altri sono contenuti nelle cellule del pus.

In questo caso la morte è avvenuta per marasmo, verosimilmente sotto forma di intossicazione, senza diffusione dei microrganismi per il corpo.

Sicchè, riassumendo le alterazioni notate nel caso spontaneo e nei casi sperimentali, dobbiamo riconoscere che il microrganismo qui riscontrato produce nel corpo del coniglio processi suppurativi, e può produrre la morte dell'animale, o per metastasi negli organi interni, ovvero, molto probabilmente, per intossicazione.

*
* *

Adesso ci resta a descrivere un po' più minutamente questo microrganismo, e le alterazioni istologiche che esso produce.

Il microrganismo ha forma di bastoncino dello spessore di 0,5-0,7 fino a 0,9 μ. Varia enormemente nella lunghezza, potendo presentarsi come forma assai corta (1-1 ½ μ) e come forme lunghissime (150 μ e più). Le forme più caratteristiche sono le lunghe, e son desse che abbondano in tutti i focolai suppurativi recenti sia nel caso spontaneo, sia nei casi sperimentali. Le forme più frequenti sono quelle di lunghi filamenti coll'aspetto di leptothrix, di 30-50 μ e di lunghi bacilli di 10-15 μ di lunghezza. I filamenti sono sempre unici, e in nessuna circostanza mostrano alcun accenno di ramificazioni, nè apparenti nè reali. Si colorano lentamente e mai molto intensamente coi comuni colori di anilina: però tanto nel caso spontaneo che nei casi sperimentali, un numero più o meno grande di bacilli non assume affatto il colore, ovvero lo assume così debolmente da apparire come leggere ombre. Si scolorano col Gram, sia che si usi il metodo originario sia che si adoperi il metodo di Weigert, o quello proposto da Buchholts per la colorazione delle streptothrix poco colorabili o quello di Kutscher per il bacillo dell'edema maligno.

Quando si colorano i microrganismi in parola con il liquido di Löffler a caldo (1) o con il liquido Ehrlich (sui vetrini a secco) si vede chiaramente come una gran parte delle forme del microrganismo, siano esse lunghe, siano corte, non hanno il protoplasma omogeneo, ma invece sono



Fig. 3. — Dallo stesso preparato della fig. 2. Filamenti irregolarmente colorati. (Coloraz. e ingr. come preced.).

formate da una serie di segmenti chiari incolori e di segmenti intensamente colorati, alternantisi con una certa uniformità: sicchè danno spesso l'aspetto, in mutate proporzioni, dei peli pigmentati del coniglio.

---

(1) Per la colorazione delle sezioni il procedimento più comodo è: tenere le sezioni, attaccate al coprioggetti, per 12 ore circa in liquido di Löffler nel termostrato a 37° — decolorare in acqua distillata per 12 ore circa, cambiandola alcune volte: finire la decolorazione in alcool finchè le sezioni non perdono più colore. È un procedimento lungo, ma dà i preparati più dimostrativi e più durevoli.

Questi segmenti hanno forma cilindrica: i segmenti chiari non presentano quella forma ovoidale più o meno allungata che sogliono presentare le spore di alcuni bacilli che crescono in forma di filamenti.

Anche quando presentano questa irregolarità nel loro protoplasma essi rimangono sempre cilindrici, il diametro traverso cioè dei bacilli e filamenti rimane sempre eguale, però i segmenti colorati sono un po' più sottili dei chiari, perchè essi sono circondati da un sottilissimo mantello di sostanza chiara; sicchè nel tutto si ha l'idea che in un protoplasma omogeneo chiaro costituente il corpo del bacillo, siano intercalati dei blocchetti di sostanza più rifrangente e colorabile. Questa sostanza colorabile, sottoposta a varii metodi di colorazione non dà affatto la reazione della cromatina: infatti si scolora col Gram, e con la safranina e acido cromico; non si colora col metodo di Van Gieson, e con l'ematossilina si colora in violaceo chiaro.

Questa differenza di comportamento dei segmenti del protoplasma batterico di fronte ai colori di anilina non dipende a nostro avviso da formazione di spore (spazi chiari) nell'interno della cellula batterica; e ciò oltre che per la forma, cui sopra abbiamo accennato, per la poca resistenza che presentano questi microrganismi fuori del corpo dell'animale; se pezzetti di essudato si mettono a disseccare in un ambiente sterilizzato (camere Petri o tubi), dopo pochi giorni non son più capaci di riprodurre la malattia: questa poca resistenza non si accorda con le idee delle proprietà biologiche delle spore che noi attualmente possediamo.

Osservati in goccia pendente nell'essudato sia del caso spontaneo sia dei casi sperimentali, i bacilli e i filamenti si mostrano immobili.

*
* *

Diamo ora un rapido sguardo alle alterazioni istologiche prodotte da questo microrganismo.

L'essudato sulla porzione polmonare della pleura è formato da un accumulo di leucociti mono e polinucleati, tra i quali stanno delle masse omogenee, jaline di diversa forma e dimensione che con l'ematossilina acquistano una colorazione diffusa violacea, che poco o nulla restano colorate coll'azzurro di metilene e che non danno la reazione della fibrina di Weigert. Più precisamente si deve dire però, l'essudato, che forma uno strato ben spesso, non mostra lo stesso aspetto in tutti i punti: verso la superficie libera di esso abbondano le masse jaline e il numero dei leucociti è proporzionalmente minore che negli strati profondi: molti di essi si presentano in vari stadi di degenerazione nucleare (cariolisi e cromatolisi); di quelli che ancora hanno conservato il nucleo, la maggior parte sono polinucleati; tra le masse jaline si scorgono ancora qua e là delle zolle protoplasmatiche rotonde e blocchetti e granuli di cromatina fortemente tingibili, quali residui della distruzione delle cellule dell'essudato. Verso la superficie pleurale il numero delle cellule di essudato è molto più abbondante, mentre sono relativamente scarse le masse jaline; le cellule hanno l'aspetto di leucociti mono e polinucleati, in proporzione quasi eguale. Il tessuto pleurico non è più riconoscibile; al disotto dell'essudato si trovano direttamente gli alveoli polmonari, molti dei quali sono pieni di sangue. L'essudato abbonda di microrganismi. Verso la superficie libera questi sono in numero relativamente scarso, sono per lo più corti, a prevalenza granulosi; molti sono difficilmente colorabili, ed altri assumono coll'azzurro di metilene una colorazione violetto-chiara con tendenza al roseo; verso lo strato medio dell'essudato i microrganismi sono assai abbondanti e intrecciati tra loro: predominano le

forme di bacilli lunghi a filamenti: anche qui, sebbene in minor proporzione, dominano le forme irregolarmente tingibili o che mostrano coll'azzurro di metilene la metacromasia dianzi accennata: nello strato profondo, in immediato contatto col polmone, il numero dei microrganismi è grandissimo, e in prevalenza si presentano le forme di lunghi filamenti.

Più interessante è il reperto dell'essudato sulla pleura diaframmatica. Esso è più ricco di elementi mononucleati e polinucleati e scarso di sostanza jalina, verso la superficie pleurale il numero dei leucociti mononucleati è evidentemente maggiore di quello dei polinucleati. Il numero dei microrganismi è enorme: come ho detto per la pleura polmonare, negli strati profondi predominano i filamenti che formano come una rete nelle cui strette maglie stanno inchiuse le cellule di essudato, rete che ad un'osservazione superficiale, a piccolo ingrandimento, potrebbe dare l'idea di un fino reticolo fibrinoso. Anche qui essi presentano molte forme irregolarmente o poco colorabili, o metacromasiche. Nel tessuto pleurale e nel sottopleurale che son fusi insieme e di cui non è più riconoscibile la normale struttura, la sostanza fondamentale ha perduto il suo aspetto fibrillare, appare omogenea, rifrangente, ed è piena di microrganismi quasi tutti a forma di filamenti, disposti per la massima parte orizzontalmente seguendo il decorso delle fibre; solo pochi, relativamente, sembrano perforare il tessuto verticalmente, e non è raro di osservare, in quest'ultimo caso, il filamento per metà ancora in mezzo al tessuto e per altra metà sporgente in un vaso linfatico sottostante.

Le cellule di questo tessuto sono per la più gran parte ingrossate, debolmente e uniformemente colorabili, senza lasciar distinguere il nucleo: di alcune non si conserva più la forma, ma al loro posto si trovano blocchetti e granuli di cromatina. Oltre alle cellule fisse, per la massima parte più o meno alterate, si trovano in mezzo a questo tessuto

leucociti a preferenza mononucleati. È interessante un fatto che si osserva qui, e che, come vedremo, si riscontra anche nei casi sperimentali. È qui più accentuata la metacromasia che presentano i bacilli e filamenti difficilmente colorabili, taluni anzi si presentano come catenelle, diritte o più di frequente tortuose, di granuli piccoli di colore viola-chiaro-roseo; ancora si riscontrano granuli e accumuli di granuli liberi dello stesso colore, che, per analogia di aspetto, mi pare potrebbero ritenersi come residui della disgregazione dei bacilli; vi sono poi numerose cellule, di cui parecchi leucociti, e un certo numero di cellule fisse ancora ben conservate che presentano il loro protoplasma carico di quei granuli; i quali sono sparsi irregolarmente per tutto il protoplasma, o accumulati in un punto; evidentemente un fenomeno di fagocitosi, fenomeno banale che non avrei creduto del caso di rilevare espressamente, se non ci fosse stata quella metacromasia dei microrganismi degenerati, che mi è parsa degna di nota.

Nelle sezioni verticali di un punto del diaframma è capitato un grosso vaso linfatico dello strato muscolare invaso dai bacilli. — Esso si è molto dilatato, e il numero dei bacilli, per lo più a lunghi filamenti, in esso contenuti è enorme: — poichè contemporaneamente il numero degli elementi è relativamente limitato perchè, probabilmente per stasi linfatica, c'è predominio della parte liquida, si possono studiar bene le modificazioni delle cellule stesse.

Le cellule di essudato hanno per la maggior parte aspetto di leucociti mononucleati, e solo un certo numero sono polinucleati. — Moltissimi di essi si presentano in fase regressiva mostrando tutti gli stadi della cariolisi a preferenza ed anche della cromatolisi che credo superfluo descrivere minutamente — ancora molti dei leucociti morti sono riconoscibili in forma di masse omogenee rotonde colorabili diffusamente in leggero azzurrognolo coll'azzurro di metilene; in certi punti si può seguire il disgregarsi di queste masse in piccoli blocchetti e in granuli: — in altri punti si

trovano blocchetti e granuli di cromatina, intensamente colorati.

L'essudato peritoneale è meno ricco di zolle jaline e più ricco di elementi, a preferenza mononucleati. — In esso si riscontrano tutte le particolarità già descritte per la pleura.



Fig. 1. — Sezione di un linfatico del diaframma pieno di bacilli e filamenti, e di grande quantità di elementi in cariolisi e zolle necrotiche. (Color. liq. di Loffler. Zeiss. Ob. Apocr. 4,0 mm. Apert. 0,95. Oc. 2 projez. Tubo all. 16 c. Lungh. mantice m. 1,30).

Eguale aspetto presentano gli essudati delle sierose nei casi sperimentali. — Solo mi pare utile descrivere un caso di un coniglio in cui si erano introdotti piccoli pezzettini di essudato nel peritoneo e che morì in 25 ore. — Si trovava poco liquido nel cavo peritoneale: — qua e là chiazze di essudato fibrino-purulento (non peritonite diffusa) che tenevano adese le anse intestinali tra loro e con la parete addominale. — Staccando adagio adagio un'ansa dal peritoneo parietale si vedeva su di questo una chiazza di circa 12

millimetri di diametro, rotonda, nel cui centro esisteva un blocchetto di sostanza molle bianco-giallastra che a poco a poco degradava in una zona di essudato dello stesso colore e meno spessa, che era circondata, all'intorno, da una zona in cui il peritoneo era fortemente iperemico e torbido.

All'esame microscopico si trovavano nel centro avanzi necrotici in forma di zolle jaline dell'essudato introdotto, circondati da essudato recente ricco di elementi mono e polinucleati, e qua e là con delle masse amorfe jaline. Tutto all'intorno, nella zona iperemica e torbida si trovava uno strato sottilissimo di essudato fibrinoso, che man mano si avvicinava verso il centro della chiazza, andava diventando più spesso e i filamenti di fibrina che davano la reazione di Weigert, diventavano meno distinti e si andavano fondendo in masse più grosse jaline, che non davano più la reazione, o si tingevano in azzurro soltanto nella porzione periferica. — È da notare che i bacilli in questo caso si trovavano soltanto in corrispondenza dell'essudato vecchio e nuovo, in parte frammisti alle cellule di essudato, in parte infiltrati già nel tessuto della sierosa e della sottosierosa, i quali presentavano le identiche alterazioni descritte per la pleura diaframmatica, compresa l'infiltrazione di leucociti a preferenza mononucleari negli strati profondi e muscolari della parete: — i bacilli non si trovavano in corrispondenza della zona periferica di essudato fibrinoso.

La serie dei fatti osservati in questo caso sulla costituzione dell'essudato di diverse età, fanno pensare che esso sia cominciato come fibrinoso, e si sia trasformato poscia in fibrino-purulento-necrotico (con l'aspetto in molti punti delle pseudomembrane difteriche) per azione dei microrganismi che producono la trasformazione della fibrina in masse jaline.

Nel polmone si trova diffusa bronchite muco-purulenta, con scomparsa quasi totale dell'epitelio bronchiale, e focolai di bronco-pneumonite purulenta con ascessi centrali. — In

un preparato il taglio è capitato in un punto in cui esiste un'ampia comunicazione tra un ascesso polmonare e la cavità pleurica: l'essudato polmonare si continua ininterrottamente con il pleurico. — Nell'essudato bronchiale e polmonale si hanno bacilli e filamenti in numero enorme. Esistono inoltre piccoli infarti emorragici e necrotici — le vene, sia piccole che grosse, contengono abbondantissimi leucociti ed endoteli sfaldati, ma non microrganismi.

Nella cornea si ha diffusione dei microrganismi tra le lamelle: dopo poche ore la cornea è piena abbondantemente di leucociti; il tessuto corneale si frammenta in zolle omogenee, necrotiche.

Nella congiuntiva si ha un essudato tipico fibrino-purulento difterico e grande infiltrazione della mucosa con bacilli e leucociti.

Riassumendo, possiamo ora dire che il microrganismo qui riscontrato produce lesioni necrotico-suppurative: — i tessuti dove esso arriva vanno incontro prestamente alla necrosi da coagulazione, il pus, appena formato, rapidamente degenera. — Nel caso spontaneo, pare che esso fosse penetrato nelle vie respiratorie, avesse prodotto una broncopneumonite purulenta con ascessi, e quindi si fosse diffuso alla pleura, e poi al peritoneo.

Avendo potuto seguire in queste ricerche, tanto nel caso spontaneo che nei casi sperimentali, la formazione dell'essudato libero e delle infiltrazioni purulente recenti dei tessuti, posso confermare pienamente le osservazioni di Janowski, secondo cui nell' essudato recente, e nelle infiltrazioni leucocitarie alla periferia dei focolai suppurativi hanno la prevalenza i leucociti mononucleati, mentre negli essudati più vecchi, o verso il centro dei focolai suppurativi, anche relativamente giovani, predominano i leucociti polinucleati.

Mi pare di aver potuto anche stabilire un rapporto tra il diverso aspetto dei microrganismi e le lesioni. Nei focolai

recenti o al limite del tessuto sano, i microrganismi si presentano per lo più omogenei e in forma di filamenti lunghi; nei focolai più antichi essi invece si presentano in grande prevalenza irregolarmente tingibili, o mostrano le fasi regressive (scoloramento, metacromasia) innanzi notate; predominano anche in questo caso le forme corte.

Sicchè io credo poter affermare che di questo microrganismo si deve considerare come forma tipica quella a lunghi filamenti ed omogeneamente colorabile, e che la forma a segmenti irregolarmente colorabili debba considerarsi come un primo stadio di regressione del microrganismo, di cui gli stadi ulteriori sono rappresentati dalla scolorazione, dalla metacromasia e dalla distruzione granulosa del protoplasma batterico.

Rivedendo la letteratura ho trovato soltanto due microrganismi con cui quello da me descritto ha rapporto.

Il primo è uno descritto da Flexner sotto il nome di *bacillus (leptothrix) pyogenes filiformis,* che aveva dato nel coniglio una endometrite purulenta puerperale, e secondariamente pleuro-pulmonite metastasica. La descrizione esatta e particolareggiata che egli dà del suo caso è quasi perfettamente eguale a ciò che io ho osservato. Non dubito quindi che i due microrganismi siano identici. Non convengo con Flexner nel ritenere le forme irregolarmente colorabili come il tipo normale del microrganismo, e le forme omogenee come una forma degenerativa, e ciò per le ragioni avanti esposte.

Il secondo è un microrganismo descritto sotto vari nomi da vari autori (*streptothrix cuniculi*, Schnorl; *bacillus necrophorus,* Flügge; *bacillus diphteriae vitulorum,* Löffler; *bacillus necroseos,* Bang) e riscontrato in vari processi suppurativi e difterici degli animali domestici.

Le analogie tra questo e il nostro microrganismo sono grandi; esistono però delle spiccate differenze: 1° il *bacillus necroseos* è coltivabile in agar-siero anaerobicamente, mentre

il nostro non lo è: questa non coltivabilità non può imputarsi ad errore di tecnica perchè furono ripetutamente usati gli stessi mezzi nutritivi e gli stessi metodi che servono alla coltivazione del *bac. necroseos*, e fu inoltre adoperato l'agar con sangue di coniglio, che, come si sa, è un mezzo ottimo per la coltivazione dei microrganismi patogeni per questo animale; 2° il *bac. necroseos* produce d'ordinario lesioni periferiche (necrosi bocca), mentre nel nostro caso la malattia cominciò come una broncopneumonite; 3° le lesioni da *bac. necroseos* hanno più spesso carattere necrotico, mentre quelle dal nostro hanno più spesso il carattere fibrino-purulento. Ad ogni modo, escludendo l'identità assoluta tra i due microrganismi, si deve ammettere che esista una grande somiglianza tra loro; anzi, poichè il *bac. necroseos* è diffuso e può esser patogeno per alcune specie di animali domestici, inclino a ritenere che il microrganismo da me riscontrato rappresenti una varietà, adattatasi all'organismo del coniglio.

Intanto, poichè, come ho detto avanti, la forma tipica del microrganismo è quella a lunghi filamenti, credo che sarebbe giustificato chiamarlo *leptothrix* (Flexner), e ciò anche per la considerazione che con le *leptothrix* ha comune la caratteristica della non coltivabilità sui terreni artificiali. Credo quindi che il nome più adatto per questa specie sarebbe di *leptothrix pyogenes cuniculi*.

Lo spiccato potere patogeno di questo microrganismo, e i fenomeni gravissimi locali e generali (intossicazione, piemia) che esso produce nell'organismo del coniglio, mi fecero ristare dal desiderio di provarne la virulenza sull'uomo.

Ad ogni modo, il reperto di questi due processi suppurativi del coniglio da microrganismi non coltivabili, suggerisce qualche considerazione applicabile alla patologia umana. Purtroppo centinaia di processi suppurativi dell'uomo non vengono fatti oggetto di esame batteriologico, perchè spesso chi li osserva non ha nè il tempo, nè i mezzi, nè forse

l'interesse di esaminarli; ma, oltre a ciò, non son pochi i casi di suppurazioni umane, acute o croniche, che vengono osservati in molti ospedali o cliniche, e in cui l'esame si limita nel fare un innesto del pus su uno dei comuni terreni nutritivi, salvo poi a battezzarle come suppurazioni amicrobiche quando il terreno nutritivo innestato resta sterile. L'esame completo del pus, cioè, l'esame microscopico, l'innesto su vari terreni nutritivi e il passaggio nell'animale, deve venire praticato metodicamente in ogni caso di processo suppurativo anche di apparenza la più comune: solo in questo modo sarà possibile di ampliare e completare sempre più le nostre conoscenze sulla etiologia della suppurazione.

Mercè questi esami metodici si è riuscito in questi ultimi tempi a scoprire, sia nella classe degli anaerobi, sia in quella dei pleomorfi un certo numero di microrganismi dotati di potere piogeno.

Tra i pleomorfi, alcune specie del genere *streptothrix* e *cladothrix* sono state trovate in processi suppurativi degli animali e dell'uomo. E di queste ultime, patogene per l'uomo, alcune sono state coltivate sui terreni nutritivi artificiali, come quelle riscontrate da Eppinger Hesse, Garten, Sabrazés e Rivière, Ferré e Fauguet, in processi suppurativi di varie regioni (ascessi del sottocutaneo, del cervello, del rene, del polmone); altre si sono mostrate ribelli alle coltivazioni artificiali, come quella trovata di recente da Buchholtz in un ascesso polmonare, e quella trovata da Flexner in un caso di pseudotubercolosi, non parlando di quelle descritte da Cozalis e Fuchs nelle congiuntiviti.

Se anche questi microrganismi pleomorfi patogeni, appartenenti alle streptothricee, non abbiano un rapporto diretto con il microrganismo da me descritto, tuttavia ho voluto ricordarli per dimostrare che se fino ad ora si sono riscontrate nell'uomo queste specie, non è impossibile che in seguito non se ne trovi qualcuna simile al microrganismo

riscontrato nel coniglio, e per avvalorare con fatti sempre più il concetto che le nostre conoscenze sulla etiologia del processo suppurativo tanto più andranno allargandosi e completandosi, quanto più completamente e metodicamente procederemo all'esame del pus.

E specialmente ai chirurgi, i quali hanno quotidianamente l'occasione di osservare i più svariati processi suppurativi in tutti gli stadi, è da raccomandare questo sistema di esame completo del pus, sistema che si adopera sempre, metodicamente, nella clinica del prof. D'Antona. Questa considerazione è stata una delle ragioni che mi hanno spinto a pubblicare le osservazioni che fanno oggetto della presente nota.

Napoli, dicembre 1897.

BIBLIOGRAFIA.

WEIGERT, *Kritische und ergänzende Bemerkungen zur Lehre von der Koagulationsnekrose mit besonderer Berücksichtigung der Hyalinbildung und der Umprägung geronnener Massen.* Deutsche med. Woch. 1885, n. 44.

JANOWSKI, *Zur Morphologie des Eiters verschiedenen Ursprungs.* Arch. f. exper. Pathol. u. Pharm. Bd. 36, 1895.

FLEXNER, *A Study of the bacillus (Leptothrix?) pyogenes filiformis (nov. spec.) and of its pathogenic action.* The Journal of exper. Medicine, 1896, n. 1.

SCHMORL, *Ueber ein pathogenes Fadenbacterium (Streptothrix cuniculi).* Zeitschr. f. Thiermedicin 1891), (*cit.* Jahresbericht von Baumgarten 1891 und Microorganismen von Flügge, 1896, vol. II, pag. 61).

BANG, *Om Aarsagen til lokal nekrose.* (Maanedskrift for Dyrlaeger 1890-91). (Jahresb. Baumgarten, 1891).

LÖFFLER, *Mittheilungen aus den k. Gesundheitsamt.* Bd. 2, 1884.

FLÜGGE, *Microorganismen*, 1896, Bd. II, p. 61.

EPPINGER, *Ueber eine neue pathogene Cladothrix.* Ziegl. Beiträge Bd. IX.

HESSE, *Ueber Aktinomycose.* Zeitschr. f. Chirurgie Bd. 34.

GARTEN, *Ueber einen beim Menschen chron. Entzündung erregenden, pleomorphen Mikroben.* (D. Zeitschr. f. Chirurgie Bd. 41).

SABRAZÉS ET RIVIÈRE, *Streptothrix rencontré dans un cas d'abcès du cerveau et d'infarctus suppuré du rein.* (Presse médicale, 1894).

FERRÉ ET FAUGUET, *Streptothrix et abcès du cerveau.* (Mercredi médical, 1895).

BUCHHOLTZ, *Ueber menschenpathogene Streptothrix. Ein Beitrag zur Aetiologie des akuten Lungenzerfalls.* (Zeitschr. f. Hygiene, Bd 24, 1897).

FLEXNER, *Pseudotuberculosis hominis Streptothricha.* (The Johns Hopkins Hospital Bulletin, 1897, June).

CAZALIS, *Streptothrix Försteri dans la conjuntivite granuleuse.* (Nouveau Montpellier méd. 1896, n. 18 e 75).

FUCHS, *Pilzrasen auf der Bindehaut.* (25′ Vers. d. Opht. Gesell. zu Heidelberg, 1896.

VI.

Prof. Dott. PAOLO POSTEMPSKI

Primario Chirurgo negli Ospedali di Roma
Professore pareggiato di Clinica Chirurgica propedeutica
nella R. Università di Roma

E

Prof. Dott. EZIO SCIAMANNA

Professore straordinario di Clinica Psichiatrica nella R. Università di Roma

ESTIRPAZIONE BILATERALE

DEL GANGLIO CERVICALE SUPERIORE DEL SIMPATICO NELL'EPILESSIA.

ESTIRPAZIONE BILATERALE

DEL GANGLIO CERVICALE SUPERIORE DEL SIMPATICO NELL'EPILESSIA

Parlando dell'epilessia s'intende che non si parla d'una unica entità morbosa, ma semplicemente d'un quadro fenomenologico rappresentato da stati morbosi ricorrenti, intercalati da periodi di un relativo benessere. In questa malattia dobbiamo distinguere, come è stato acutamente osservato anche dagli antichi maestri del nosografismo, una ragione morbosa efficiente del male, per la quale il soggetto trovasi nella condizione di avere in determinate circostanze e ricorrentemente quegli imponenti stati di male che costituiscono gli attacchi epilettici. Inoltre deve distinguersi la causa determinante dei singoli attacchi.

Sarebbe qui fuori luogo il parlare delle numerose teorie emesse fin dall'antichità per ispiegare la natura del morbo comiziale e il meccanismo pel quale si ripetono gli attacchi convulsivi. Allo stato attuale delle nostre conoscenze fisiopatologiche del sistema nervoso possiamo dire che l'epilessia può originarsi da cause diversissime organiche ed inorganiche. Forse la varietà patogenetica della epilessia potrà in prosieguo di tempo, e quando saranno ancora maggiormente progrediti gli studi di fisiopatologia, ridursi ad una maggiore semplicità, e allora forse vedersi se gli attacchi abbiano un'unica causa determinante che possa nei diversi casi essere in dipendenza di cause efficienti diverse.

Il concetto che i singoli attacchi epilettici siano l'espressione di una autointossicazione, alla stessa guisa che un veleno introdotto nell'organismo dall'esterno in modo graduale vale ad un certo punto a determinare dei fenomeni convulsivi, se potesse dimostrarsi esatto nella generalità dei casi di epilessia, potrebbe con ragione indurci nel convincimento dell'unità patogenetica della malattia anche per i casi che presentano indubbiamente una etiologia diversa.

Una anormalità di sviluppo, un tumore cerebrale, una alterazione vascolare, una malattia viscerale possono costituire la ragione di un disturbo nutritivo che abbia per effetto una stessa autointossicazione.

Se fosse stata dimostrata in tal modo la ragione immediata degli attacchi epilettici, i nostri sforzi per il trattamento relativo potrebbero essere principalmente diretti a modificare gli elementi tossici o ad impedire in qualsiasi maniera l'efficacia della loro azione nociva.

Ma oltrechè siamo ben lungi dal potere riportare tutte le epilessie ad un'autointossicazione, è assai improbabile poi per quelle che hanno questa genesi che la materia tossica o convulsivante sia sempre la stessa. È però che nello stato attuale delle nostre conoscenze, a curare razionalmente un epilettico ci troviamo meno a disagio, se ci rivolgiamo alla ricerca della causa ultima efficiente del male, anzichè dirigerci con un criterio unico a rimuovere la ragione immediata dei singoli attacchi.

Per quanto alcune volte possa rimanere oscura l'etiologia di una forma epilettica, è certo che nel maggior numero dei casi non è difficile classificare le singole forme a seconda della loro origine, cioè se cerebrale — degenerativa — riflessa ecc.

E quando potessero con apposito trattamento modificarsi quelle condizioni morbose del soggetto che costituiscono l'origine della malattia e la causa remota dei singoli attacchi che si succedono, si potrebbe dire che le varie

epilessie, quali diverse entità morbose hanno rispettivamente le loro cure.

Ma disgraziatamente dei fatti originarî o acquisiti che possono considerarsi come ragione ultima di una epilessia, ben pochi son quelli che soggiacciono al dominio della terapia.

Quindi è che per quanto più difficile sia la ricerca preliminare, per quanto meno radicale possa in ogni caso riuscire il trattamento, e meno duraturo il risultato, se si ottiene, dobbiamo nella cura delle singole epilessie rivolgerci ancora in special modo alla ricerca e quindi alla rimozione o modificazione della causa o delle cause determinanti l'attacco.

Molteplici sono state le ipotesi per ispiegare il fatto della ricorrenza di questi stati di male: esse naturalmente hanno variato a seconda del concetto che si aveva della malattia stessa.

E così per chi ritiene che l'epilessia sia dovuta ad un disturbo di nutrizione pel quale si formino, non vengano eliminate o in qualsiasi maniera si accumulino nell'organismo delle sostanze tossiche, l'interpretazione più ovvia dell'attacco epilettico è rappresentata dalla supposizione, che ad un certo momento l'organismo sia saturo di questi dannosi elementi, i quali avrebbero una speciale azione patologica sulla funzione dei centri di innervazione motrice.

In questa ipotesi durante la scarica epilettica l'organismo riuscirebbe a liberarsi da una parte di tali tossine tanto da rendere la loro concentrazione nell'organismo insufficiente a mantenere lo stato convulsionario, ovvero la scarica nervosa potrebbe favorire la formazione di sostanze capaci di servire di antidoto alla prima, facendo così cessare con un altro meccanismo lo stato d'intossicazione dell'organismo.

Per coloro i quali non vedono nell'epilessia che una speciale instabilità degli elementi nervosi, per la quale essi

senza stimolo congruo entrano in uno stato di iperattività funzionale, l'attacco potrebbe essere determinato da piccole variazioni nutritive dei centri stessi, quali si verificano accidentalmente senza alcun effetto convulsivante nelle persone normali. E in questo caso la scarica epilettica servirebbe ad espletare la soverchia eccitabilità del sistema cortico-motore e ad aumentare per qualche tempo la resistenza di detti centri ai minimi stimoli.

Nella teoria dell'intossicazione si concepisce facilmente la ricorrenza degli attacchi epilettici riportandosi ad una graziosa esperienza di Claudio Bernard, il quale iniettando nella zampa di un coniglio una dose di stricnina sufficiente a dare delle convulsioni tetaniche all'animale, stringeva poi con un laccio la zampa stessa non appena le convulsioni si fossero iniziate, ottenendo così che queste poco dopo cessassero. Allora egli rallentava il laccio stesso, e rientrando così in circolo una piccolissima quantità della sostanza iniettata riapparivano prontamente le convulsioni, indicando come esse fossero l'espressione di un determinato grado di saturazione per stricnina dell'organismo, grado di saturazione che si faceva insufficiente non appena fosse stata eliminata una piccola quantità della sostanza tossica.

In favore del concetto che la scarica epilettica possa esser dovuta ad una abnorme reazione agli stimoli comuni dei centri nervosi per una speciale condizione patologica in cui questi si trovino, è a notare che prescindendo dai varî modi di interpretare questa abnorme eccitabilità o invocando la struttura chimica e molecolare della cellula nervosa, o le modalità morfologiche, numeriche dei processi dei nevroni, fatti fisiopatologici di diversa natura ci stanno ad indicare come l'eccitabilità degli elementi nervosi sia per natura sua essenzialmente variabile, e che in condizioni patologiche la differenza di questa eccitabilità in diversi momenti può divenire grandissima.

Lo studio dei fenomeni ipnotici ci mostra come, senza che intervenga una vera e propria alterazione nutritiva del tessuto nervoso, si possa in certi momenti avere una eccessiva eccitabilità meccanica neuro-muscolare ed in certi altri vedere scomparsa perfino la comune eccitabilità riflessa.

Nell'ipotesi di una preesistente ipereccitabilità dei centri nervosi non sarà sterile la ricerca di quei fatti, sia pure di ordine comune, che agirebbero come causa determinante dell'attacco epilettico.

Lasciando da parte il concetto delle auto-intossicazioni, che nell'ipotesi di una speciale disposizione nervosa potrebbe farci ammettere che gradi minimi di intossicazione, incapaci in condizioni ordinarie di dar luogo a fenomeni motori di qualsiasi natura, potrebbero negli epilettici essere la causa degli attacchi convulsivi, possiamo rivolgere lo sguardo ai cangiamenti nelle condizioni del circolo.

I disturbi della circolazione furono fin dai tempi antichi considerati come una probabile causa determinante degli accessi epilettici. E per alcuni essi sarebbero direttamente dovuti a fatti di anemia o di ischemia del cervello, e tale opinione era avvalorata dalla osservazione che le forti perdite di sangue come primi sintomi d'anemia acuta davano fatti convulsivi.

E a questo proposito è ricordata dagli autori l'esperienza di Astley-Cooper, il quale riusciva a produrre gli attacchi convulsivi nei conigli mediante la compressione delle carotidi e delle vertebrali. E nei comuni attacchi epilettici si credè vedere una prova di questa teoria nel fatto che gli attacchi stessi hanno come carattere iniziale il pallore della faccia ecc.

Altri, e forse più numerosi autori, hanno preferito ammettere come ragione determinante dell'attacco epilettico l'iperemia del cervello.

Non è qui certamente il caso di discutere il valore di queste diverse opinioni, nè fermarci alle facili obbiezioni

ripetute contro la teoria dell'anemia, sia osservando che non vi ha alcun rapporto necessario fra il colorito della faccia e la vascolarizzazione del cervello, sia rilevando che se nel malato si trovano dei sintomi di ischemia all'esordio dell'attacco, durante lo svolgersi di questo appaiono piuttosto i sintomi congestivi della testa, e che le osservazioni sui cadaveri di coloro che morirono in un attacco epilettico stanno ad indicarci piuttosto appunto i fatti congestivi del cervello come compagni dello stato convulsivo. Nè ci fermeremo ad obbiettare alla 2ª teoria come spesso fatti di stasi cerebrale giungano fino a portare la morte senza dar mai luogo a scariche nervose, e come in gradi diversi d'iperemia cerebrale possa vedersi in uno stesso soggetto il passaggio da uno stato di eccitabilità psicomotrice fino all'abolizione di ogni movimento e al coma senza che in nessun momento si verifichino delle vere scariche motorie a forma epilettica.

Così non ci fermeremo a rilevare come i fatti anatomopatologici, dai quali risultano le condizioni congestive dell'encefalo nei morti in un attacco epilettico, non abbiano alcun valore per provarci che essi furono la causa piuttostochè l'effetto dell'attacco stesso.

Noi abbiamo accennato alle teorie vascolari sulla ragione determinante dello attacco epilettico, poichè se è indubbio che i disturbi di circolo non sono sufficienti a spiegarci in tutti i casi perchè si verifichi l'attacco epilettico, è troppo ovvio vedere come le modificazioni del circolo cerebrale non siano estranee in moltissimi casi alla determinazione dell'attacco stesso e alla sua durata, o alle modalità che il quadro convulsivo presenta. L'affermazione intanto, che difficilmente potrebbe smentirsi, che fenomeni convulsivi anche a forma epilettica, sia parziale che generale, possono essere accompagnati da sintomi di alterata circolazione cerebrale e alterata in un senso difettivo o accrescitivo, ci obbliga a ricercare se in mezzo alla varietà dei momenti

eziologici della sindrome epilettica, non vi siano alcuni determinati quadri morbosi di questo genere, che siano costantemente legati ad un disturbo di circolo. Si è intanto da parecchi autori parlato di epilessia vasomotoria, ma relativamente a questo nome bisogna intenderci. Difatti questo nome conviene tanto a quei quadri morbosi nei quali rientrano costantemente i fenomeni vasomotori angiospastici, angiectasici, secretivi, ecc., quanto a quelli nei quali l'epilessia sarebbe secondaria a disturbi vasomotori. Le epilessie vasomotorie nel primo senso non potrebbero esser negate da alcuno, ma considerate semplicemente come una varietà nosologica non hanno per sè alcuna importanza dimostrativa nella fisiopatologia della forma.

Ammesso che si diano delle epilessie vasomotorie nel secondo senso, cioè a dire delle forme nelle quali tutto il disturbo sarebbe dovuto ad una alterazione dei centri o delle vie d'innervazione vasomotrice, esse costituirebbero un'entità nosografica a sè nella quale la scarica motrice ricorrente sarebbe determinata esclusivamente da una transitoria alterazione del circolo cerebrale. Purtroppo fino a questo punto non è permesso affermare che esistano delle forme di epilessia di questa patogenesi esclusiva; e gli autori che ammettono un rapporto di dipendenza fra un cangiamento del circolo cerebrale e l'iniziarsi dell'attacco epilettico discutono ancora se questa, qualunque sia la ragione efficiente del male e la natura, diremo, della predisposizione, abbia costantemente una ragione d'essere in uno spasmo vasale, o per converso in un aumentato afflusso di sangue nell'encefalo. In ogni modo però può sempre sostenersi che la scarica epilettica possa in alcuni casi essere dovuta allo stato irritativo nel quale trovansi i centri d'innervazione motrice nella ischemia, o a fenomeni di compressione congestiva, come anche a fatti di avvelenamento locale nelle condizioni di una tossiemia, dato il locale disturbo di circolo.

Ci siamo prefissi di ripetere il tentativo chirurgico della estirpazione del ganglio cervicale superiore in quei soggetti nei quali o gli attacchi solenni di epilessia o stati di male epilettico fossero stati accompagnati con una certa costanza da alterazioni vascolari transitorie nella faccia e nella testa; o nei quali potesse in qualunque modo addimostrarsi una notevole variabilità nelle condizioni del circolo cerebrale. Il tentativo della asportazione dei gangli cervicali superiori, come anche in genere del simpatico cervicale, con la cui funzione stanno senza dubbio in notevole rapporto le variabili condizioni del circolo cerebrale, può avere la sua indicazione nelle diverse ipotesi a cui si è ricorso nella ricerca delle cause determinanti l'attacco epilettico.

L'operazione suddetta può valere ad introdurre nella vascolarizzazione cerebrale tali modificazioni da rendere più difficile il verificarsi delle condizioni opportune alla determinazione dell'attacco. Difatti se la ragione dell'alterazione vasomotoria si trovasse in quella regione del simpatico che, come abbiamo detto, deve considerarsi come moderatrice del circolo cerebrale, è ovvio come possa essere indicata una operazione in essa sede: che se questo disturbo di circolo fosse dovuto a ragioni estranee ad una anormale funzionalità del simpatico cervicale, potrebbero non pertanto essere cangiate le condizioni opportune al verificarsi del fenomeno introducendo una così notevole alterazione nell'apparecchio moderatore del circolo stesso. Un analogo ragionamento può valere a giustificare il tentativo operatorio, nella ipotesi che l'attacco epilettico debba considerarsi come la manifestazione di una intossicazione, e ciò sia che l'elemento tossico agisca per via riflessa determinando sui nervi vasomotori una condizione patologica capace alla sua volta di portare l'ischemia del cervello, come secondo Voisin dovrebbe ritenersi per gli attacchi di epilessia che si verificano senza prodromi, sia che essi siano l'effetto di una saturazione tossica dell'organismo, dell'avvelenamento

diretto dei centri nervosi: poichè in questo caso si può comprendere, data una ragione di modificazione dell'afflusso del sangue attossicato al cervello, come le manifestazioni di questa intossicazione speciale dell'organo possono ritardare anche a segno da dar tempo all'organismo ad una benefica eliminazione.

A dir vero i sette casi che abbiamo operati non presentavano tutti la condizione di quei disturbi vasomotori alla quale abbiamo sopra accennato. Li abbiamo pertanto creduti adatti al tentativo chirurgico della estirpazione dei gangli, perchè ora la complicanza di fatti psichici all'accesso classico, ora la frequenza di equivalenti psichici, ora una protratta cefalea prodromica dell'attacco ci facevano ritenere che in tali soggetti fossero notevolmente variabili le condizioni del circolo cerebrale indipendentemente da altre cause che potevano determinare l'attacco e da quelle alterazioni vascolari che potevano accompagnare o seguire l'attacco epilettico, a qualunque causa dovuto. D'altronde abbiamo scelto dei casi nei quali l'epilessia non è sorta precocemente e non era certamente di origine organico-cerebrale, nè manifestamente di origine riflessa.

L'idea di curare l'epilessia essenziale con l'estirpazione delle parti cervicali del gran simpatico, sembra sia sorta da un'altra operazione già praticata con lo stesso scopo, cioè la legatura delle due arterie vertebrali, operazione questa che, a dire dello stesso suo autore, l'Alexander, non merita venga ripetuta per i risultati poco notevoli con essa ottenuti.

Sembra pure che si debba allo stesso Alexander l'estirpazione del ganglio cervicale superiore, sempre con lo scopo, come più sopra accennammo, di ottenere una modificazione più durevole nella circolazione cerebrale.

L'Alexander incominciò ad aggredire il gran simpatico cervicale in vari punti, ma finalmente prescelse la resezione bilaterale del ganglio superiore, essendo questo ganglio in relazione più diretta con i vasi encefalici.

Ecco come Egli descrive il processo operatorio:

« Per ben condurre questa operazione, bisogna addormentare il malato con il cloroformio e non con l'etere, « che congestiona le vene del collo, per voltare la testa di « fianco e mettere bene in luce la parte da operarsi. L'incisione s'incomincia giusto al livello e innanzi la punta « della apofisi mastoide, poi viene condotta da questo punto « verticalmente incidendo la pelle e la fascia per una lunghezza di 3 pollici, evitando nella sua parte inferiore la « vena giugulare esterna. Si scollano o si dividono le fibre « dello sterno-cleido-mastoideo, finchè si arrivi nel foglietto « profondo della sua guaina. Questo foglietto viene sezionato col bisturi o stracciato con la tenta. Questo è il « primo tempo dell'operazione. I suoi pericoli sono la ferita « della vena giugulare esterna e la sezione del nervo spinale « accessorio. Nè l'uno nè l'altro di questi accidenti è grave, « e non possono accadere che per negligenza o ignoranza, « del resto se la vena è tagliata si lega sopra e sotto, se « il nervo è tagliato si sutura. Il secondo tempo dell'operazione consiste nell'incidere o stracciare con una tenta « il tessuto aponeurotico denso che comparisce nella piaga. « Una piccola apertura può esserne fatta col bisturi e poi « ingrandita col dito. Qualche volta s'incontrano prima dei « gangli ipertrofici; si isolano e si scartano, fino a che non « si abbia bene in vista la vena giugulare interna e i muscoli prevertebrali.

« Il gran pericolo in questo tempo dell'operazione è « di ferire la vena giugulare interna, se ciò accadesse « converrebbe occluderne subito l'orifizio con il dito per « porre due legature e inciderla. È più facile ferirle se « uno si dirige un poco troppo in avanti nel tessuto « glandolare; se uno si dirige in dietro, il pericolo è senza « dubbio minore, ma si corre rischio di ledere le branche « del plesso cervicale e ciò che è anche più grave di « smarrirsi.

Quando la vena giugulare interna è stata ben riconosciuta, si respinge con un largo uncino ottuso in dentro e in alto. Si vede allora l'arteria carotide interna e dietro di essa, un poco infuori, il nervo pneumogastrico che non si deve toccare. Un piccolo colpo di tenta è sufficiente per isolare il ganglio simpatico quasi sempre visibile. Questo terzo tempo dell'operazione, se si fa con cura, non presenta pericolo alcuno. È anzi facile, se l'uncino è stato ben tenuto e se la luce è buona, condizione indispensabile perchè la ferita è profonda.

« Se lo pneumogastrico è maltrattato, una tosse brusca avverte l'operatore; in genere è impossibile di confonderlo con il ganglio simpatico, e in ogni caso l'operatore « potrà accertarsene in modo assoluto seguendo il nervo allo scoperto per una certa estensione ed osservando se cambia di volume. Occorre anche rammentare che l'uncino che scarta la vena giugulare interna è possibile abbia trascinato il ganglio, nel qual caso inutile sarebbe ogni « ricerca; è sufficiente di porvi mente.

« Il quarto tempo dell'operazione consiste nella estirpa- « zione del ganglio. Si uncina nella ferita con un ago da « aneurisma, si seziona con la forbice il cordone che lo uni- « sce al ganglio medio e si afferra la sua estremità inferiore « colla pinzetta. Girandolo da una parte e dall'altra, si « strappano i filamenti d'attacco di mano in mano che si « presentano, e si giunge a poco a poco a liberarlo in una maniera completa. La ferita viene lavata, tolti gli uncini dilatatori vengono posti due o tre punti di sutura. Il drenaggio è necessario e sarà continuato per una settimana; una seconda medicatura è lasciata ancora per una setti- « mana e la ferita si trova così guarita in quindici giorni. « Occorre raffrontare bene i margini della ferita per evitare « una cicatrice troppo visibile.

Noi nell'eseguire le nostre estirpazioni bilaterali del ganglio superiore simpatico non abbiamo seguito a rigore

la tecnica di Alexander, perchè ci è sembrato inutile p. e. porre il drenaggio, ed anche per l'incisione abbiamo preferito la modificazione proposta dal dottor A. Chipault. Tale modificazione consiste nel condurre l'incisione non avanti allo sterno-cleido-mastoideo, ma 1 o 2 centimetri dietro questo muscolo. L'incisione da noi fatta misurava almeno 8 centimetri e si dipartiva da un punto situato al livello dell'angolo del mascellare inferiore in basso. Con tale incisione senza dubbio è più facile la lesione delle branche superficiali del plesso cervicale, ma si evita l'incisione del foglietto profondo aponeurotico che trovasi sopra immediatamente al fascio vascolo-nervoso, e spostando in avanti lo sterno-cleido e in dietro lo splenio, il fascio vascolo-nervoso comparisce immediatamente collocato sopra l'aponeurosi brillante a fibre oblique in basso e in fuori che ricuopre i muscoli prevertebrali. Per trovare il ganglio rimane solo a sollevare il fascio vascolare-nervoso.

Le nostre estirpazioni dei gangli simpatici furono bilaterali ed eseguite tutte in una sola seduta, senza alcun inconveniente e senza incidenti operativi nè per parte di altri nervi, nè per parte di vasi.

Fino ad ora tale operazione bilaterale in una sola seduta non conta una numerosa statistica.

L'operazione di Alexander data dal 1889.

Dopo di lui, cioè nel 1892, Yackoh sempre allo scopo di curare l'epilessia propose di resecare il plesso simpatico vertebrale e il tronco del simpatico al di sopra del ganglio simpatico cervicale medio.

Nei casi da noi operati non abbiamo mai notato alcun disturbo vasomotore o trofico della faccia. I soli fatti, per quanto non costantemente notati, sono stati un leggero restringimento della pupilla e una lieve diminuzione dell'apertura palpebrale, mai disturbi trofici a carico dell'occhio, mai modificazioni nella temperatura e colorito della faccia, nel polso o nel funzionamento cardiaco.

A tentare questa terapia fummo incoraggiati dal risultato ottenuto dall'Alexander, il quale può così riassumersi: casi operati 24 — 6 guariti permanentemente — 10 migliorati più specialmente dal punto di vista mentale — 4 rimasti nell'identico stato — 2 morti dopo l'operazione, ma non da conseguenze dirette dell'atto operativo.

Caso I. — C. R. di anni 25, di Roma, fioraio, celibe, entra alla Clinica Psichiatrica di Roma il 9 maggio 1897.

Nell'eredità paterna avvi la tubercolosi. La madre poi, tuttora vivente, soffre continuamente di convulsioni epilettiche.

Di 9 figli egli è il solo superstite; gli altri son morti quasi tutti in tenera età, fra cui uno in seguito a tubercolosi polmonare e un altro dopo aver presentato in vita uno stato d'idiozia.

Nei precedenti personali abbiamo, a dir della madre, molte paure nell'età infantile. A 8 anni per l'urto di un carretto riportò una grave lesione alla regione del mascellare inferiore. Verso i 10 anni cominciò a risentire gli istinti precoci della pubertà; si lasciava trasportare facilmente dalla masturbazione compiendo quell'atto fino a 3 o 4 volte al giorno. Non contrasse mai malattie veneree. A 12 anni ebbe il primo attacco di epilessia di giorno per istrada.

Questi attacchi di tanto in tanto si ripeterono fino a 4 o 5 volte al giorno; del resto poteva disimpegnare i suoi obblighi in qualità di garzone e frequentare di sera con profitto le scuole elementari fino alla 1ª classe superiore.

Gli istinti sessuali col progredire degli anni si fecero più manifesti; cominciò a frequentare le case di tolleranza, restò sempre un valoroso masturbatore e cominciò a presentare dei pervertimenti sessuali sotto la forma di pederastia attiva, che ripetutamente ebbe occasione di praticare sopra un giovane, su di una donna avanzata negli anni e su diversi fanciulli.

A 17 anni in seguito a un investimento riportò lesioni multiple al cranio ed al braccio destro. Gli accessi epilettici si fecero, in seguito a questo fatto, più frequenti tanto da richiedere il suo internamento in qualche ospizio, e fu quindi inviato al manicomio di Roma il 20 settembre 1889. Quivi gli attacchi si verificarono specialmente nei cambiamenti di stagione fino a 7-8 durante il corso del giorno. Per intolleranza della vita claustrale nel 1892 manifestò idee e tentativi di suicidio. Rimase poi tranquillo fino al 1896. A quest'epoca gli accessi presentavano un'intermittenza di 20-25 giorni, con dei sintomi prodromici di cefalee e confusioni mentali, e dopo l'attacco con stati d'agitazione, allucinazioni, discorsi sconnessi, sindrome che durava 3-4 giorni. In seguito tornò tranquillo; gli accessi si ebbero al numero di 6 o 7 per volta, e si manifestarono una volta al mese sempre durante la notte.

Esame obbiettivo. — L'infermo è di statura regolare, misura metri 1,71; il colorito della pelle è bronzino; le mucose visibili pallide. Ha un cranio piccolo, ovoide, con la volta leggermente declive all'innanzi, l'occipite poco pronunziato, coperto di capelli neri, foltissimi, che s'inseriscono molto in avanti e presentano un vortice unico mediano. Sul cranio notansi cicatrici dovute a diversi traumi. Fronte bassa, solcata da lievissime rughe; arcate sopraccigliari prominenti; sopracciglia folte che si congiungono sulla linea mediana; aperture palpebrali regolari; nulla a carico degli occhi; iridi color castagno; pupille dilatate; lieve anisocoria. Naso regolare, un po' deviato nella sua metà verso destra. Sul labbro inferiore nôtasi una cicatrice irregolare; i denti sono bene impiantati. La faccia è asimmetrica, la metà sinistra un po' meno sviluppata della metà destra. Lievissima differenza nell'impianto delle orecchie, la sinistra è più grande, è inserita più in basso ed è più avvicinata al piano osseo della destra; i padiglioni sono distaccati più del normale; a sinistra notasi il tubercolo di Darwin; trago ed antitrago piccoli. Scarsi i peli sulla superficie del corpo.

Misure craniometriche:

Diametro antero-posteriore	mm.	190
Id. trasverso massimo	»	141
Altezza della fronte	»	50
Larghezza frontale minima	»	111
Distanza glabello-mentoniera	»	109
Id. bimalare	»	112
Id. bigoniaca	»	101
Id. bizigomatica	»	123
Id. trago-mentoniera sinistra	»	130
Id. id. id. destra	»	132
Circonferenza cranica massima	»	565
Semicirconferenza anteriore	»	285
Id. posteriore	»	280
Indice cefalico	»	74

L'infermo è di costituzione robusta; normale lo sviluppo scheletrico e muscolare; il pannicolo adiposo è piuttosto scarso. L'esame del cuore è negativo; il polso un po' debole, il numero delle pulsazioni è di 76 al minuto primo. Nulla di notevole a carico degli organi toracici e addominali; si ha soltanto stipsi abituale. Sente il bisogno di urinare frequentemente. Ha buono appetito, digerisce bene. Dorme tutta la notte ed ha sogni a carattere lieto.

Si nota un certo grado d'ipocinesia e facile esaurimento del facciale superiore e inferiore da ambo i lati. La lingua protrusa presenta lievissimi tremori fibrillari. Sono possibili tutti i movimenti attivi e passivi negli arti; nello stendere le mani in atto di chi giura presenta tremori a carico delle dita. La forza muscolare della mano misurata col dinamometro è 30 a

sinistra è 20 a destra. Leggero fenomeno di Romberg. La deambulazione si compie bene. Nessun'alterazione speciale, tranne che i riflessi rotulei sono un po' vivaci.

La sensibilità cutanea è ben conservata. Col compasso di Weber sul polpastrello dell'indice si ha 3 mm. come limite minimo della percezione della doppia punta. La sensibilità dolorifica è moltissimo diminuita e misurata coll'algometro dà 1. Havvi qualche disturbo subbiettivo della cenestesi per lo più nei giorni che precedono l'attacco. Nulla di notevole si ha nella sensibilità specifica, salvo a tratti qualche paracusia. Nel linguaggio fonico articolato esistono disturbi disartrici; non è possibile la pronunzia delle parole difficili. Il linguaggio grafico e raffigurativo non presentano alterazioni di sorta.

Il contegno dell'infermo è tranquillo, l'umore per lo più depresso, egli si dimostra altresì poco socievole. Interloquendo con lui notasi un certo ritardo della percezione; anche l'attenzione è un po' fiacca. L'eloquio è generalmente scarso, ma non si rilevano disturbi notevoli nell'associazione delle idee, nella memoria, ecc. Non traspariscono nemmeno idee morbose. È evidente solo nell'insieme uno stato di lieve deficienza; scarso è il patrimonio delle idee e argomento dei suoi discorsi sono sempre cose puerili. I sentimenti verso la madre, *unica superstite della sua famiglia*, sono teneri ed affettuosi; la ricorda spesso e volentieri, conserva in tasca due fotografie e diverse lettere di lei. Il sentimento religioso è abbastanza vivo; ha una piccola collezione di immagini sacre che tiene sparsa per le carte. Scarse sono le manifestazioni della volontà. Mancano tendenze impulsive. Circa gli istinti è da notare solo la persistenza dei pervertimenti sessuali indicati.

Descrizione degli attacchi osservati in Clinica prima e dopo l'operazione. — L'infermo aveva ora attacchi di giorno ora di notte. Essi erano altresì di varia specie. Erano in genere preceduti da un' aura consistente in forte cefalea; s'iniziavano poi alcuni con un grido, cui seguiva una fase tonica e quindi una clonica diffusa a tutti gli arti e alla testa, qualche volta anche ai muscoli del tronco, per cui l'infermo faceva dei movimenti come se si girasse su sè stesso; finivano con uno stato di stordimento forte; la durata delle fasi convulsive era di $^1/_4$ d'ora circa; l'infermo non perdeva generalmente in essi urina e feci; solo finito completamente l'attacco si manifestava forte poliuria. Altre volte invece all'inizio dell'attacco, dopo la solita aura costituita da cefalea, invece del grido l'infermo si metteva a cantare poche frasi di una canzone popolare, e seguiva quindi subito la fase convulsiva abituale; non di rado si aveva di questa specie d'attacchi una serie; del canto l'infermo non conservava alcun ricordo.

Dopo l'atto operatorio infine qualche volta si è avuto invece d'un attacco così completo la sola fase del canto, sempre con completa incoscienza del malato, e senza che al medesimo seguisse alcuna fase convulsiva. È da notare solo che mentre cantava, l'infermo seguiva il tempo musicale con un dondolio ritmico del corpo. Di questi attacchi a forma di puri equivalenti musicali se

ne sono avuti 4 durante la degenza in Clinica, della durata di 2 a 10 minuti ciascuno.

Dettagli dell' atto operativo. — Fu operato il 1° giugno alla Clinica Psichiatrica di estirpazione bilaterale del ganglio cervicale superiore del simpatico.

Dopo l'atto operativo vomito e leggera febbre che hanno durato fino al giorno seguente.

Le condizioni somatiche e psichiche dell'infermo dopo l'operazione non variarono. Continuò ad essere tranquillo e obbediente, restando immutati i pochi disturbi prima notati.

Per ciò che si riferisce al numero degli attacchi durante l'osservazione, per questo caso e pei quattro seguenti riportiamo in fine del lavoro un quadro riassuntivo della media degli accessi e della media dei giorni liberi da accessi per settimana prima e dopo l'operazione.

Caso II. — M. L. di anni 40, di Viterbo, cavatore di pietre, analfabeta, ammogliato, entra in Clinica Psichiatrica il 1° maggio 1897.

Nessun fatto notevole nei precedenti ereditarî e famigliari. Anche nei precedenti personali non ci sono malattie notevoli. L'infermo dice d'essere stato sempre bene. Consta solo che abbia abusato di vino.

Circa l'inizio della malattia attuale il paziente ricorda che 8-9 anni or sono ebbe un primo attacco convulsivo, e soltanto dopo 4-5 anni ne ebbe un secondo. Da allora in poi gli attacchi andarono ripetendosi ogni 1-2 mesi: in questi ultimi tempi si resero però più frequenti (ogni 15-20 giorni) e furono sempre notturni. Durante la degenza nel manicomio si presentarono anche di giorno.

Secondo l'infermo gli attacchi si sarebbero avuti sempre in corrispondenza di cambiamento di tempo o di emozioni intense.

Il 13 dicembre 1896, non si sa se durante uno degli attacchi soliti, essendosi in lui manifestato uno stato di eccitamento maniaco, fu inviato al manicomio di Roma.

Esame obbiettivo. — L'infermo è di costituzione scheletrica regolare, masse muscolari e pannicolo adiposo in ottimo stato. Bruno il colorito della pelle; rosee le mucose visibili. Nulla a carico degli organi interni. Si nota una cicatrice sulla fronte ed un'altra sulla metà destra della glabella.

Il cranio è piuttosto grande, di forma ovale, plagiocefalico: la bozza frontale destra è più sporgente della sinistra. Capelli castagno scuri, piuttosto radi con vortice unico situato un po' verso destra. Fronte sfuggente all'indietro con numerose rughe trasverse, bulbi oculari infossati con iride di color castagno. Asimmetria notevole della faccia con sviluppo maggiore della metà destra: la medesima è ben provvista di peli; naso deviato a sinistra. Apertura palpebrale destra più ampia. Orecchio destro grande ed impiantato più in alto del sinistro ed anche un po' più staccato dal piano osseo. In esso è evidente il tubercolo di Darwin. Quattro denti furono estratti per carie. Leggero diastema mediano. I denti in genere irregolari per forma: irregolare l'impianto degli incisivi inferiori; statura media.

Misure craniometriche:

Circonferenza massima	mm.	582
Semicirconferenza anteriore	»	300
Id. posteriore	»	282
Diametro antero posteriore massimo	»	183
Id. trasverso massimo	»	144
Id. frontale minimo	»	118
Indice cefalico	»	78,6
Distanza glabello-mentoniera	»	118
Altezza della fronte	»	44
Distanza trago-mentoniera destra	»	138
Id. id. sinistra	»	136
Id. bimalare	»	120
Id. bimastoidea	»	132
Id. bizigomatica	»	130
Id. bigoniaca	»	113

Non esistono fatti notevoli a carico della motilità. I movimenti attivi e passivi dei vari muscoli sono tutti ben conservati, si osservano solo dei lievi tremori fibrillari nella lingua protrusa e tremori vibratori delle dita delle mani protese. Il dinamometro segna per la mano destra 49, per la sinistra 41. Nessun'alterazione della motilità riflessa.

La pronunzia delle parole comuni si compie regolarmente, rimane inceppata quella delle parole difficili.

Riguardo alla sensibilità, la sensibilità tattile e termica sono ben conservate. Col compasso di Weber sui polpastrelli delle dita le due punte sono percepite staccate alla distanza di 2 mm. Coll'algometro di Belloni percepisce dolore quando l'indice segna 18 ma anche quando segna 1 non vi è alcuna reazione al dolore medesimo. La sensibilità profonda dei muscoli, dei legamenti delle ossa ecc. è integra. L'infermo non accusa nemmeno disturbi della cenestesi. La vista è normale; però nella percezione si nota spesso uno scambio fra il giallo, il verde ed il turchino, dipendente forse dalla scarsa coltura dell'infermo. Olfatto molto ottuso. Gusto: non percepisce la soluzione di stricnina all'1 su 100000 e neanche quella all'1 su 5000. Percepisce leggermente amara la soluzione di solfato di chinina al 3 %. Non percepisce salata la soluzione di cloruro di sodio al 10 %, nè dolce quella di zucchero al 5 %, e poco acida quella di acido acetico al 5 %.

L'infermo ha un aspetto indifferente: nulla di speciale si nota nel suo portamento; ha percezione abbastanza pronta.

L'eloquio è abitualmente scarso e non lascia scoprire affatto alcun disturbo che riguardi l'associazione delle idee ed il nesso logico. In genere però il patrimonio delle idee è limitato.

Nel fare i conti, s'imbroglia facilmente sia in addizioni complicate che in moltiplicazioni anche semplici. L'attenzione spontanea è scarsa. Facendola

però destare artificialmente la si può mantenere anche a lungo. La memoria è abbastanza conservata sia pei fatti recenti sia per i remoti. Ricorda bene i particolari della sua famiglia e personali: se v'ha qualche lacuna, questa riguarda piuttosto i disturbi connessi al suo male, così per es. non ricorda tutto ciò che si riferisce agli avvenimenti che determinarono il suo ingresso al manicomio, ed anche ricorda poco intorno ad un attacco di eccitamento maniacale avuto durante la degenza nel manicomio.

La nozione del tempo è incompleta, quella del luogo abbastanza esatta. Non vi sono allucinazioni nè illusioni. Scarse sono le manifestazioni del sentimento, sono tuttavia abbastanza evidenti i sentimenti famigliari: domanda spesso della moglie, figli, ma senza mostrare eccessivo interesse. I sentimenti morali sembrano ben conservati. Riguardo alla sfera volitiva notasi in lui uno stato abituale di apatia: non ha desiderî spiccati: ubbidisce facilmente a quello che gli si dice. Nessuna anomalia degli istinti.

Descrizione degli attacchi osservati in Clinica prima e dopo l'operazione. — Gli attacchi non erano preceduti da speciale aura, nè si iniziavano con grido o altro. L'infermo cadeva per terra e si manifestavano scosse convulsive prima nell'arto inferiore sinistro e poi si estendevano a tutto il corpo. La durata di ciascun attacco era di 1 o 2 minuti. Talora ha avuto anche degli attacchi in serie, la cui durata complessiva è stata di circa un'ora; questi si iniziavano ora da un lato ora dall'altro: l'attacco era seguìto da uno stato di assopimento che non di rado durava mezz'ora o tre quarti d'ora.

Operazione il 2 giugno 1897 alla Clinica psichiatrica. Estirpazione bilaterale del ganglio cervicale superiore.

Dopo l'atto operativo per circa due giorni vomito e qualche leggera elevazione di temperatura. Ha la sensazione di un cattivo odore per lui fastidioso.

Le condizioni somatiche e psichiche dell'infermo dopo l'operazione non variarono notevolmente dallo stato antecedente.

Caso III. — F. S. nubile, nata in Frascati il 10 maggio 1870; ancora bambina perdè il padre di una polmonite, ha viventi la madre, di costituzione fisica sana, ma di carattere un po' strano; un fratello e 5 sorelle. Di queste, una è convulsionaria, tre conducono una vita molto leggera.

La nostra inferma venne all'età di 5 anni per opera di una benefattrice ammessa in un educatorio religioso dove imparò a leggere, scrivere e ricamare e un po' di francese. All'età di 7 o 8 anni andò soggetta ripetutamente a manifestazioni scrofolose delle quali rimangono tuttora tracce evidentissime in vari punti del corpo. All'età di tredici anni si iniziarono le mestruazioni che le prime volte furono un po' dolorose; ma poi divennero e continuarono regolari. A 17 anni entrò come infermiera nell'ospedale del Bambino Gesù. Due o tre giorni dopo lo scoppio della polveriera, pel quale ricevette una fortissima emozione, fu colta da un disturbo che così descrive: « Stavo scherzando coi « bambini dell'ospedale, quando fui presa da un capogiro e da una rilascia- « tezza generale; caddi per terra e non ricordo in quale posizione; non sentii « più nulla; solo rinvenni dopo 10 o 15 minuti rimanendo debole e intontita. »

A causa di tali accessi che si ripeterono, fu costretta ad abbandonare l'ospedale e tornare in famiglia. Gli accessi venivano 4, 5 volte al giorno e qualche volta anche la notte. In seguito a cura bromica divennero meno frequenti. Dalla madre sappiamo che, lasciata sola in casa, talora se ne andava in giro e si trovava poi in luoghi, in cui non aveva nessuna ragione per andare e senza sapere perchè vi fosse andata. In seguito a ciò ed all'aumentata frequenza e gravità degli attacchi convulsivi, fu ricoverata varie volte all'ospedale; quindi due volte al manicomio e da questo passò in Clinica psichiatrica il 6 maggio 1897.

Da un esame obiettivo praticato in clinica nello stesso mese di maggio rileviamo quanto segue.

Cranio di forma ovoidale, regolare, coperto di capelli neri sottili, impiantati regolarmente. Naso camuso, iridi di color castagno scuro, pupille regolari. Orecchie piccole, simmetriche con tubercolo di Darwin ben visibile, elici accartocciate nella parte superiore, scissura intertragica molto evasata. Dentatura completa e regolare.

Misure craniometriche:

Circonferenza totale del capo	mm.	530
Diametro antero-posteriore	»	174
Id. trasverso	»	133
Distanza bigoniaca	»	86
Id. bimalare	»	84
Id. frontale minima	»	94

Mammelle piccole, nessun segno degenerativo nel resto della persona. Si notano cicatrici di pregressa scrofolosi nella regione auricolo-facciale, una tra le linee ascellari, un'altra nella faccia interna del braccio ed una nel terzo inferiore dell'avambraccio a ridosso dell'ulna; tutte a sinistra. Le gambe non mostrano curve rachitiche. Sviluppo scheletrico regolare, le masse muscolari ben sviluppate e ricoperte da discreto pannicolo adiposo. Il colorito della pelle alquanto bruno: pallide le mucose visibili. Polso regolare, frequenza = 86. Nulla di anormale all'esame dei visceri toracici e addominali. La funzione digestiva si compie normalmente, il sonno tranquillo nelle prime ore della notte e irrequieto nelle ultime. Le mestruazioni sono regolari.

I movimenti attivi e passivi degli arti superiori ed inferiori sono ben conservati, l'innervazione dei muscoli facciali superiori normale, non così del facciale inferiore di sinistra, perchè facendole mostrare i denti si nota l'angolo sinistro più stretto ed abbassato di quello del lato opposto. I movimenti dei bulbi oculari sono integri: la palpebra superiore di sinistra non arriva ad addossarsi alla inferiore e da questo lato si osservano contrazioni fibrillari dell'orbicolare.

Si osservano tremori fibrillari nella lingua protrusa e che non può mantenersi in una posizione per qualche tempo. Tremori nelle mani protese: i riflessi rotulei appena accennati: non esiste sintoma di Romberg. I riflessi iridei

sono normali alla luce e alla accomodazione, come pure normale è il riflesso faringeo. La sensibilità generale appare sensibilmente normale: lo stesso si dica per la tattile e dolorifica. A carico dei sensi specifici non si nota nulla di anormale, se si eccettua il visus = $^1/_3$ bilateralmente.

L'inferma si presenta con contegno dimesso, parla con molta facilità e risponde a tono alle domande. La memoria dei fatti lontani e recenti è assai confusa, e si notano delle vere lacune in varie epoche della sua vita. Dice l'inferma che le continue preghiere varranno a cancellare un atto molto sconcio commesso nell'età di 23 anni con un giovanotto che frequentava la casa di una sua sorella. Interrogata racconta che rimase incinta e partorì nella Maternità di S. Giovanni, aggiunge pertanto che non ricorda i momenti del parto, che tutto le sembrò un sogno.

Non ricorda i lineamenti del suo seduttore, non lo riconoscerebbe. Non gli vuol del male, anzi prega per lui perchè è stato un peccatore. Da esatte informazioni assunte, risulta che l'inferma non è stata mai incinta. L'istinto della propria conservazione è mantenuto. Va notata l'eccessiva tendenza dell'inferma a tutto ciò che è pratica religiosa, anzi di culto: essa passa gran parte del giorno recitando le orazioni e incita le compagne e le infermiere a fare lo stesso. Nei momenti di agitazione, che hanno luogo spesso nei periodi interaccessuali, questa tendenza si esagera ancora più e dà luogo a varie recriminazioni della malata, che si lamenta di non trovarsi in luogo adatto ad eseguire le sue pratiche religiose. Ella si umilia, chiede perdono a tutti del disturbo che può recare, prega per la salute delle anime di tutti, esalta il suo affetto e i suoi torti inesistenti verso la madre e le sorelle.

L'osservazione dell'inferma è stata continuata nella Clinica psichiatrica dal maggio al dicembre 97. Tale osservazione può dividersi in due periodi: il 1° dal maggio al giugno; il 2° dal giugno al dicembre, posteriore all'operazione di cui verrà parlato in seguito.

Nel primo periodo presentò accessi di due specie. Un primo tipo di accesso era questo: dopo un senso generale di rilasciatezza delle membra comincia a gesticolare agitando le braccia e le gambe, e getta via tutto ciò che le capita. L'accesso dura circa un minuto e non presenta disturbi consecutivi.

Altre volte invece comincia a correre intorno descrivendo un circolo, poi viene la fase clonica a grandi escursioni. In pochi secondi tutto è finito, ma però resta in uno stato di stupore, durante il quale compie azioni automatiche (spogliarsi, rassettar le vesti ecc.).

Oltre questi due tipi di accesso l'inferma ha presentato un'agitazione psico-motoria a intervalli durante la quale si mostrava molto eccitata (V. Es. psichico).

Dopo l'estirpazione dei gangli cervicali superiori eseguita il 18 giugno 1897 alla Clinica stessa senza alcun incidente degno di nota durante e dopo l'atto operativo, gli accessi si ripeterono con gli stessi caratteri già descritti. Anche le condizioni generali psichiche dell'inferma non furono variate.

Caso IV. — C. M., di anni 22, da Velletri, contadina. Il padre suo fu bevitore e venne ucciso in una rissa, la madre è vivente e sta bene. Ha 1 sorella e 3 fratelli e tutti godono buona salute. Nessuno soffre di convulsioni o d'altra malattia nervosa. Non è mai andata a scuola, è sempre vissuta in campagna insieme con la sua famiglia, è dedita come questa ai lavori campestri. Non sa dire l'epoca in cui fu mestruata.

Le sue sofferenze datano da circa 15 anni. Sua madre si accorse che a volte essa improvvisamente si fermava e restava immobile cogli occhi fissi, per circa un minuto. Se si trovava dritta in piedi, non cadeva per terra, ma solamente lasciava cadere gli oggetti che aveva tra le mani.

Questi piccoli attacchi si ripetevano 4, 5 volte al giorno, senza che l'inferma se ne accorgesse. Tale stato di cose si mantenne per molti anni quasi immutato, solo l'inferma dice che gli attacchi erano più frequenti quando si inquietava e nel periodo mestruale. I veri attacchi convulsivi datano da appena 5 anni: si presentavano per solito dopo la mezzanotte, erano preceduti da cefalea e duravano pochi minuti. Durante l'attacco che si compieva nella completa incoscienza dell'inferma, essa si mordeva la lingua e faceva schiuma dalla bocca, però non si strappava i capelli nè le vesti, nè tentava di offendere alcuno. Non ha mai emesso feci od urina durante gli attacchi. Per guarire di tale malattia venne al manicomio di Roma il 4 giugno 1896 e vi stette fino all'agosto dell'anno stesso uscendone alquanto migliorata. Ma tornata in casa gli accessi convulsivi, quantunque fossero più rari di prima, pure erano tanto violenti che si fu costretti ad inviarla nuovamente al manicomio. Gli attacchi sono preceduti spesso da un senso di costrizione all'epigastrio, talora da nessuna aura; si presentano per lo più qualche giorno prima della mestruazione e sono seguiti da un periodo di stupore che si prolunga per molte ore.

L'inferma è di media statura: il colorito della pelle è bruno. Il cranio di forma ovale, piuttosto piccolo, sensibilmente regolare: i capelli marrone scuri, discretamente abbondanti ed inseriti regolarmente. La fronte è notevolmente *bombée*: la metà sinistra un po' più sporgente della destra. Anche nella faccia si nota una lieve asimmetria con prevalenza della metà sinistra. Ampie le aperture palpebrali, le pupille rotonde. La dentatura sufficientemente completa, un po' irregolare. L'orecchia destra è un po' più piccola della sinistra e mostra l'antelice più sporgente.

Misure craniometriche:

Circonferenza totale	mm.	560
Semicirconf. ant.	»	285
Id. post.	»	275
Diametro antero-post.	»	187
Id. trasverso	»	141
Distanza frontale minima	»	104
Id. id. bimalare	»	122
Id. id. bigoniaca	»	100

È di costituzione scheletrica regolare, pannicolo adiposo e masse muscolari non molto sviluppate. Negativo è l'esame degli organi interni, normali le funzioni dei medesimi. Le tonsille e l'ugola sono alquanto enfiate ed arrossite.

Si notano sul volto parecchie cicatrici (cadute durante gli attacchi): nella regione radiocarpica dell'avambraccio destro si osserva una lunga cicatrice da ustioni (l'inferma durante un attacco convulsivo ha messo il braccio dentro l'acqua bollente).

Tutti i movimenti attivi e passivi sono normali. Alquanto deficiente apparisce la innervazione dei muscoli facciali. La forza muscolare è conservata e proporzionata allo sviluppo delle masse: saggiata al dinamometro si trova: D = 27,5 S. = 23. Deambulazione normale. Le pupille reagiscono bene alla luce e all'accomodazione, mantenuto il riflesso faringeo, normali i cutanei addominali, vivi d'ambo i lati i rotulei, i plantari ambedue debolissimi, meno però a sinistra. La sensibilità cutanea tattile e dolorifica ben conservata. L'inferma accusa dolore premendo sulla regione ovarica sinistra.

Normali le funzioni degli organi di senso specifico, solo nell'esame del gusto, mentre avverte bene il dolce, il salato e l'acido, dice che l'amaro è salato.

L'inferma percepisce lentamente le domande che le vengono rivolte, risponde con parola incerta e voce bassa. Non presenta disturbi psicosensoriali nè idee deliranti di alcun genere. La memoria è molto diminuita. Il patrimonio intellettuale dell'inferma apparisce pure assai limitato. Non sa dire neppure il nome dei mesi dell'anno. La deficienza intellettuale si rileva anche nell'incapacità di eseguire calcoli elementari. Mostra di avere coscienza del suo stato di debolezza mentale, e dice che è conseguenza della sua malattia.

Nella sfera dei sentimenti, come pure della volontà e degli istinti non si rilevano anomalie di sorta: parla con affetto dei parenti, è docile, amante del lavoro e tiene un contegno corretto sotto ogni riguardo.

L'osservazione dell'inferma in Clinica data dal maggio al dicembre 1897. Tale osservazione si può dividere in due periodi, uno dal maggio all'ottobre antecedente all'atto operativo; l'altro dall'ottobre al decembre posteriore al medesimo.

I caratteri degli accessi durante il 1° periodo sono stati identici a quelli riportati nell'anamnesi. Spesso l'inferma ha presentato l'urlo iniziale; la coscienza negli attacchi gravi era abolita, nei leggeri semplicemente obnubilata o mantenuta. La durata dei singoli attacchi variò in media dai 5 ai 10 minuti primi e la loro frequenza fu piuttosto notevole. Spesso erano quotidiani; altre volte si ebbe una pausa di 2-6 giorni; altre volte infine i parossismi convulsivi si sono ripetuti 2-3 volte al giorno. Quanto a caratteri speciali dell'accesso si trova notato soltanto che il 28 settembre 1897 l'inferma presentò fenomeni di automatismo, i quali consisterono nel raccogliere per terra mollichе di pane, quindi nel mettersi seduta in terra con le gambe incrociate. La durata totale dell'accesso fu di mezz'ora. Un'altra volta si ebbe a notare qualche fenomeno vasomotorio (pallore eccessivo durante il parossismo). Non si trova mai notata nei diari perdita di urina.

L'estirpazione dei gangli cervicali superiori venne eseguita il 1° ottobre 1897.

Si notò dopo l'operazione miosi bilaterale e pigrizia delle pupille nella reazione alla luce. Nel 1° e 2° giorno dall'operazione, l'inferma presentò lievi elevazioni termiche (37.5) e i parossismi convulsivi furono sensibilmente più frequenti. In seguito e fino al termine dell'osservazione, la frequenza, la durata, i caratteri e l'intensità dei parossismi convulsivi non presentarono alcuna differenza da quanto notavasi prima dell'operazione.

Le storie che seguono appartengono a soggetti operati all'ospedale di S. Giacomo, ove naturalmente non potevano esser trattenuti a lungo, per le opportune osservazioni, prima e dopo l'atto operativo.

Uno di questi pertanto (caso V) avendo presentato disturbi mentali, mentre trovavasi operato in S. Giacomo, fu accolto alla Clinica Psichiatrica e quindi è stato potuto seguire più lungamente.

Caso V. — P. O. d'anni 21 da Roma, scalpellino, di coltura inferiore, entra in Clinica il giorno 2 ottobre 1897.

Nei precedenti ereditarî troviamo che ha vivente la madre e in buona salute, e che il padre morì di tubercolosi polmonare. Null'altro di notevole. Ha poi varii fratelli che stanno bene.

Il malato narra che all'età di un mese fu fatto cadere per le scale riportando una lesione alla testa della quale non sarebbe guarito che all'età di quattro anni.

All'età di 12-13 anni ebbe per la prima volta un attacco di cefalea frontale. Gli attacchi si ripeterono in seguito alla distanza di 1-2 mesi l'uno dall'altro; salivano rapidamente all'acme ed erano accompagnati da vomito e da visione di ombre. A quel che egli afferma, tali attacchi sarebbero stati all'invasione accompagnati da movimento febbrile e ciascuna volta sarebbe stato obbligato a stare in letto per due o tre giorni. A diciannove anni, un giorno, mentre stava lavorando, cadde improvvisamente a terra privo di sensi senza che avesse preceduto altra sensazione che un forte dolore di testa. Questo attacco durò 15 minuti circa. Dal 22 dicembre 1892, giorno in cui ebbe il primo attacco, per i 6 mesi successivi, gli attacchi continuarono con una media di tre stati di male per settimana, risultanti ciascuno di due o tre accessi convulsivi.

In seguito fino al 1896 gli accessi si fecero più radi con intervalli anche di 2 mesi, però con una media complessiva di uno al mese. Di poi fino al maggio 1897 si fecero più frequenti, tanto da dare una media di 1 ogni dieci giorni. Gli attacchi prima duravano da 10 a 15 minuti, con cianosi, bava,

perdita delle urine e feci; l'infermo si svegliava molto confuso con dolor di testa e stanchezza per tutto il corpo. In seguito si fecero più brevi e più miti, erano sempre però seguiti da amnesia ed il malato si sentiva stanco con i denti indolenziti per la forte contrazione dei muscoli della masticazione.

Il 29 maggio 1897 fu operato all'ospedale di S. Giacomo.

Cloronarcosi. Estirpazione bilaterale in una sola seduta del ganglio cervicale superiore. Processo Chipault. Nessun fenomeno degno di nota durante l'atto operativo. Guarigione per prima dopo 8 giorni.

All'ospedale di S. Giacomo furono raccolte le seguenti note:

30 maggio. Pupilla destra midriatica, sinistra miotica. Palpebra superiore destra leggermente abbassata.

12 giugno. Nella notte due attacchi di 4 o 5 minuti.

13 giugno. Altro attacco della durata di 5 minuti.

26 giugno. Due attacchi alle 6 ant. e alle 10 ant.

19 luglio. Tre attacchi nella mattinata.

30 luglio. Un attacco leggero nelle ore pomeridiane.

7 agosto. Un attacco nella mattinata.

28 agosto. Altro attacco.

Il 29 agosto dietro uno degli attacchi soliti si manifestò uno stato maniaco che durò tre giorni. Apiressia. Fu per questo inviato al manicomio, ove entrò il 2 settembre 1897.

Durante la degenza al manicomio si ebbero 2 attacchi. Il 2 ottobre 1897 entrò in Clinica.

Esame obbiettivo. — Peso del corpo all'ingresso nel manicomio kg. 54,400 (netto). I caratteri morfologici sono in rapporto coll'età.

Cranio a contorno ellittico asimmetrico con occipite poco sporgente, fronte alta con arcate sopraccigliari accentuate, bozze frontali ben designate.

Circonferenza massima del capo.	mm.	565
Semicirconferenza anteriore	»	290
Semicirconferenza posteriore	»	275
Diametro antero-posteriore	»	192
Diametro trasverso	»	155
Indice cefalico.	»	0,80

Faccia larga, asimmetrica. Pelle bianca, pallida; cicatrici di antica data in corrispondenza del margine laterale sinistro della mandibola; cicatrici di antica data nella regione anteriore del torace a sinistra; due cicatrici, di data recente, una per parte lungo il decorso dello sterno-cleido-mastoideo nella sua parte superiore.

I capelli sono neri, abbondanti, con vortice incompleto spostato di lato; linea di inserzione frontale estesa alquanto in avanti ed a decorso poco ondulato nella sua parte media, linee di inserzione dei capelli anormali, pochi peli sull'addome, peli corti e radi sugli arti inferiori. Le unghie non sono uguali, sono lucenti con curvatura non regolare. I sopraccigli sono folti riuniti. Barba

incompleta, rasa. I bulbi oculari sono grandi con apertura palpebrale rettilinea, congiuntiva alquanto iniettata. Naso di lunghezza media, basso, con radice infossata; il dorso è largo; le pinne rilevate. Orecchie grandi, inserite piuttosto all'indietro. Apertura orale di grandezza media; labbra grosse, tumide, inserzione anomala dei denti, palato profondo. Mammelle alquanto accentuate.

La nutrizione generale è buona; il pannicolo adiposo sottocutaneo è in proporzione piuttosto abbondante; gli arti hanno un volume discreto e tendono alla forma femminile.

Nulla di anormale a carico del cuore, l'arteria temporale sinistra è turgida, visibile: la respirazione è alquanto aspra in corrispondenza degli apici. Le funzioni della vescica sono normali; al dire del malato anche quelle degli organi sessuali sono fisiologiche. Vi è una stipsi persistente. Le glandole linfatiche sono palpabili nelle regioni cervicali: a sinistra sono più grandi e con tendenza a riunirsi formando un rilievo visibile nettamente in corrispondenza dell'estremità superiore della cicatrice lineare suddetta di data recente. Questa tumefazione è dolorosa solo alla pressione. L'azione dei muscoli facciali è poco energica d'ambo i lati ed è facilmente esauribile. Nei movimenti della fronte si manifestano anche movimenti delle orecchie e del cuoio capelluto. Nelle mani protese, nella lingua protrusa vi sono tremori lievi: non vi è sintoma di Romberg: la stazione su di una gamba sola è difficile. La forza muscolare è discreta. L'apertura palpebrale sinistra è meno ampia della destra. Le pupille sono disuguali (D > S) con reazione non molto vivace alla luce specialmente dal lato sinistro. I rotulei sono vivacissimi d'ambo i lati; esistono i riflessi superficiali. La sensibilità dolorifica è alquanta ottusa su tutta la superficie del corpo.

L'udito è diminuito specie a destra; l'olfatto ed il gusto sono approssimativamente normali; il senso cromatico è buono; l'acuità visiva è normale, il campo visivo ad un esame superficiale è normale.

La percussione del cranio è dolorosa specialmente nella metà sinistra; la pressione sul nervo ulnare è più dolorosa a sinistra. Nel momento attuale non vi sono sensazioni spontanee anormali.

La coscienza, come si rileva dal diario del manicomio, è molto più chiara di quello che non fosse all'ingresso nel medesimo. Le nozioni del luogo e del tempo sono esatte. La percettività generale è normale: in tutti i processi mentali vi è un breve ritardo — la memoria è incerta sia nei fatti d'indole personale che di carattere generale — la capacità mentale è un po' al disotto della media.

D'umore un po' depresso, l'affettività è buona; i sentimenti etici appaiono normali; quelli religiosi sono spiccati. L'emotività è facile e rapidamente transitoria. Dorme in generale poco bene: fa sogni frequenti di carattere penoso, accompagnati spesso da oppressione o da smania.

Durante la degenza in Clinica fino al 1° marzo 1898 si sono avuti in tutto 12 attacchi sempre di breve durata cioè da 1-2 minuti con lieve cianosi e bava, senza perdita di feci e di urina, e senza che ai medesimi susseguisse altro che un breve periodo di leggero intontimento e leggera cefalea.

Caso VI. — B. A., di anni 37, maestro elementare. Nessuno della sua famiglia ha mai sofferto attacchi epilettici. Ha sei figli che godono buona salute. Non ha avuto sifilide, nè abusato dell'alcool; ha commesso però eccessi venerei. È stato sempre di carattere irascibile. All'età di 12 anni, secondo asserisce sua madre, in seguito ad un forte spavento ebbe i primi attacchi convulsivi che poi non si sono presentati più fino al 1884. In quest'epoca senza alcuna causa fu preso di nuovo da attacchi convulsivi ed ebbe il primo attacco mentre trovavasi in viaggio. Nei primi tempi gli attacchi si presentarono a grande distanza uno dall'altro, uno all'anno circa, indi si fecero più frequenti e negli ultimi 5 o 6 mesi si son verificati anche due o tre volte la settimana. L'attacco è preceduto da un'aura vaga, è accompagnato da perdita di coscienza e bava sanguigna. L'infermo non conserva alcuna memoria dell'attacco, si accorge di averlo avuto solo perchè rimane spossato, coll'intelligenza un po' turbata e per qualche giorno è incapace di applicarsi mentalmente. Ciascun attacco è preceduto per due o tre giorni da senso di irrequietezza e da vertigini. L'infermo asserisce che da quando soffre gli attacchi attuali ha notato una diminuzione della memoria e facile stanchezza ed esaurimento mentale.

All'esame obbiettivo si osserva leggero tremolio della lingua e delle mani protese, facile emotività. Piange spesso e si arrossa in faccia. Mancanza assoluta di note degenerative.

Operazione il 29 settembre 1897. Cloronarcosi. Estirpazione bilaterale in una sola seduta del ganglio cervicale superiore del simpatico. Processo Chipault.

Nessun fenomeno degno di nota durante l'operazione. Nessuna reazione per parte delle pupille.

Rivedutolo il 18 gennaio 1898, egli asserisce che dopo l'operazione ebbe un solo attacco convulsivo il 7 ottobre, mentre stava mangiando e si preparava ad uscire dall'ospedale. Tornato a Nerola, suo paese, non riprese le sue occupazioni: tutte le mattine andava a fare una passeggiata e poi accudiva a qualche affare di famiglia. Ha avuto in questo tempo qualche dispiacere finanziario.

Fa osservare che ogni 20 o 30 giorni è preso da vertigini: avverte un senso di freddo alla testa, perde la coscienza. Se sta parlando, sospende; se sta camminando, si arresta. L'attacco dura pochi minuti senza cadere. All'esame obbiettivo si osservano le pupille un poco ampie, più la destra che la sinistra. Reagiscono lentamente alla luce, un po' più vivamente all'accomodazione.

La cicatrice è completa da ambedue le parti e alla palpazione si sente come un cordoncino fibroso. A sinistra la cicatrice è un poco più aderente ai tessuti profondi.

Di questo caso e del seguente che non sono rimasti per lungo tempo in osservazione non possiamo dare la media

settimanale degli attacchi prima e dopo l'operazione o la media percentuale dei giorni liberi nella settimana. In questo pertanto risalta a colpo d'occhio la notevole differenza che l'operazione ha portato nel decorso della malattia e nella sua gravità, come si rileva dalle osservazioni fatte quando lo abbiamo riveduto 3 mesi circa dopo l'atto operativo. È notevole il fatto che questo caso, in cui a differenza degli altri l'operazione fu grandemente efficace, in quanto che dopo di essa per lo spazio di 3 mesi almeno non si ebbero quasi più attacchi gravi, ma solo assenze o vertigini epilettiche, aveva più degli altri tutte le caratteristiche che noi abbiamo sopra date per la indicazione dell' estirpazione dei gangli, vale a dire si verificavano nel soggetto frequentemente e in modo notevole disturbi del circolo cerebrale anche fuori dell'attacco epilettico ed in genere disturbi vasomotorî.

Caso VII. — S. A. di anni 17, donna di casa, il padre è morto sedici anni fa non si sa di quale malattia, ha la madre, tre sorelle e quattro fratelli in ottima salute. Narra l'inferma che fin dall'età di 2 anni è stata assalita da convulsioni epilettiche le quali si sono ripetute fino all'epoca presente con intervalli più o meno lunghi. Ebbe una pleurite a 14 anni, a 15 anni fu mestruata e questa funzione si mantenne normale fino ad ora. Le convulsioni a cui accenna l'inferma durano da 10 a 30 minuti e talora si ripetono più volte nella giornata, il minimo intervallo fu di 15 giorni. Soffre più nell'inverno. L'attacco è preceduto da un senso di pesantezza al capo, confusione, stordimento e da un senso di soffocamento alla gola.

8 gennaio 1898. — Operazione. Cloronarcosi. Estirpazione bilaterale in una seduta del ganglio cervicale superiore.

Nessun fatto notevole durante l'operazione. Dopo l'operazione midriasi a destra.

9 gennaio. — Aumentata la midriasi a destra e comparsa anche a sinistra.

15 gennaio. — Attacco che durò 10 minuti e che fu accompagnato da epistassi che cessa cessando l'attacco. Nelle ore pomeridiane nuovo attacco senza epistassi.

17 gennaio. — Alle 4 ant. nuovo attacco della durata di 3 minuti. Alle 9 ant. altro attacco.

20 gennaio. — Attacco della durata di 4 minuti.

Il 23 gennaio viene dimessa dall'ospedale.

Di quest'ultimo caso, nel quale il tentativo dell'estirpazione dei gangli aveva per noi minori indicazioni, essendo che l'epilessia si era iniziata fin dal secondo anno di vita, non possiamo trarre conclusioni sicure sull'efficacia che ebbe l'operazione, poichè non fu potuto seguire oltre i 15 giorni che fu trattenuta la malata all'ospedale. Tuttavia in questo tempo si potè notare che gli attacchi non furono meno frequenti, ma di una durata notevolmente più breve dei precedenti.

Per i cinque casi che abbiamo potuto seguire lungamente dopo l'operazione e per quello (caso VI) che abbiamo potuto rivedere tre mesi dopo l'atto operativo, notiamo quanto segue:

Caso I. — Stette in osservazione:

prima dell'operazione	giorni	22
dopo l'operazione	»	179

Media degli accessi per settimana:

avanti l'operazione	giorni	5,66
dopo l'operazione	»	1,65

Media dei giorni liberi da accesso per settimana:

avanti l'operazione	giorni	5,33
dopo l'operazione	»	5,74

Caso II. — Stette in osservazione:

avanti l'operazione	giorni	32
dopo l'operazione	»	194

Media degli accessi per settimana:

avanti l'operazione	giorni	3
dopo l'operazione	»	2,37

Media dei giorni liberi da accesso per settimana:

avanti l'operazione . . . . giorni 4,6
dopo l'operazione. . . . . » 5,02 (1)

Caso III. — Stette in osservazione:

avanti l'operazione . . . . giorni 43
dopo l'operazione . . . . . » 169

Media degli accessi per settimana:

avanti l'operazione. . . . giorni 14,5
dopo l'operazione . . . . » 11,84

Media dei giorni liberi da accesso per settimana:

avanti l'operazione . . . . giorni 3
dopo l'operazione . . . . » 3,16

Caso IV. — Stette in osservazione:

avanti l'operazione . . . . giorni 146
dopo l'operazione. . . . . » 60

Media degli accessi per settimana:

avanti l'operazione . . . . giorni 3,43
dopo l'operazione . . . . » 4,12

Media dei giorni liberi da accesso per settimana:
avanti l'operazione . . . . giorni 4,54
dopo l'operazione . . . . » 3,58

Caso V. — Di questo, dall'osservazione fatta prima dell'operazione dalla famiglia e dai diarii dell'ospedale di S. Giacomo e della Clinica abbiamo raccolto i dati seguenti:

(1) Alla fine di novembre fu trasferito dalla Clinica ad un riparto del manicomio e da quell'epoca sino alla fine di febbraio non ha avuto più attacchi.

Stette in osservazione:

avanti l'operazione giorni 1620, in cui stette sempre in famiglia;

dopo l'operazione giorni 275, parte all'ospedale di S. Giacomo, parte al manicomio, e dal 2 settembre 1897 alla fine di febbraio alla Clinica psichiatrica.

Media degli accessi per settimana:

avanti l'operazione . . . . giorni 0,70
dopo l'operazione . . . . » 0,66

Media dei giorni liberi da accesso per settimana:

avanti l'operazione . . . . giorni 6,30
dopo l'operazione . . . . » 6,34

Caso VI. — Di questo caso, di cui non abbiamo diario di sorta relativamente ai suoi attacchi, poichè fu sotto la nostra osservazione soltanto il breve tempo che fu accolto all'ospedale di S. Giacomo per l'esecuzione dell'atto operativo, dobbiamo limitarci a ricordare soltanto i fatti già registrati nella storia, che cioè mentre all'epoca dell'operazione gli attacchi da alcuni mesi avevano raggiunto una frequenza fino a 2 o 3 per settimana, dopo l'atto operativo non si ebbe che un solo attacco convulsivo e poi fino al giorno che fu riveduto (tre mesi dopo) non ha avuto che degli attacchi di piccolo male.

Come conclusione di questa breve nota dobbiamo dire:

1° che il lieve miglioramento nella media degli accessi settimanali e in quella dei giorni liberi per settimana osservato nei casi I, II, III, IV e V, è così poco significante da non autorizzare l'affermazione che essa sia essenzialmente l'effetto dell'operazione;

2° che la differenza notevole rilevata nel numero degli attacchi e nella gravità loro del caso VI, per quanto si sia mantenuta per oltre tre mesi, non è tale da escludere che il regime dell'ospedale, lo stesso trauma chirurgico, la tranquillità d'animo, in cui riposava nella speranza di una

guarigione, le modificazioni introdotte per qualche tempo nel suo genere di vita abituale non possano aver giovato al malato indipendentemente dalla stessa pratica operatoria, specialmente tenendo conto della emotività del soggetto, nel quale le fasi della malattia erano state sempre strettamente congiunte a cause emozionali di diversa natura.

Sotto il rapporto chirurgico dai casi da noi operati dobbiamo concludere che l'atto operativo per sè stesso non è grave e che salvo qualche lieve difficoltà, data alle volte dalla presenza di qualche ganglio linfatico profondo, il simpatico si trova facilmente, purchè il chirurgo abbia ben presente alla mente che il volume e la forma del ganglio superiore del simpatico variano molto da individuo ad individuo. Ci è sembrato che il processo operatorio migliore sia quello dello Chipault in confronto di quello di Alexander, poichè con questo processo si corre meno rischio di invadere il fascio vasale nervoso carotideo, e con un poco di attenzione è facile pure evitare la lesione delle branche superficiali del plesso cervicale.

L'atto operativo è perfettamente sopportato dai pazienti e la prima intenzione è la regola.

Abbiamo sempre usato la narcosi cloroformica. Mai abbiamo notato disturbi sensoriali e trofici nei terreni d'innervazione del simpatico cervicale, nè mai ci è occorso di ledere vasi o nervi nella zona percorsa per giungere al simpatico.

VII.

Prof. Dott. ANTONINO D'ANTONA

Direttore della Clinica Chirurgica Propedeutica della R. Università di Napoli
Senatore del Regno

IL PROCESSO FLOGISTICO E LA SUA PATOGENESI.

IL PROCESSO FLOGISTICO E LA SUA PATOGENESI

Dovendo concorrere alla festa dell'illustre amico, sta bene che io scelga a tema di queste poche pagine una quistione di ordine generale e fondamentale e perciò sempre di attualità, quale è quella appunto che riguarda la natura del processo flogistico e la sua patogenesi. Anche perchè il mio modo di vedere sul proposito è in alcuni punti discorde da quello del caro amico.

Se molti problemi speciali della nostra scienza possono apparire risoluti perchè di ordinario costituiti da confini limitati e definiti, non può dirsi lo stesso di quelli che riguardano questioni generali. I quali invece sono sempre di attualità e formano direi la scienza viva, quasi fossero il perno intorno al quale perennemente si muove la ruota del progresso.

Forse a nessun altro capitolo della patologia è tanto meglio applicabile quella proposizione, quanto a quello della infiammazione. E di vero tutto quello che si svolge nello andamento del processo flogistico, riguarda ed ha relazione con le più importanti e generali quistioni di biologia normale e patologica.

*
* *

Per seguire un ordine analitico e logico di questo studio, e così riuscire al più approssimativo e vero intendimento del processo, bisogna distinguerlo in tre fasi o periodi, e cioè:

1° *Patogenesi* — nella quale non è tanto lo studio delle cagioni ed agenti flogogeni in loro stessi che m'interessa qui

esaminare e comprendere, quanto la loro speciale maniera di operare; e di conseguenza io intendo in ispecial modo esaminare qui tutti quei fatti od atti che si svolgono e si compiono in mezzo ai tessuti viventi dal momento che l'agente comincia ad operare sino a quello nel quale il processo flogistico viene provocato ed iniziato.

2° *Processo costituito* — cioè quella serie di disturbi reattivi da parte della circolazione, della nutrizione ed innervazione, insomma di tutti i disturbi riguardanti la vita organica del tessuto colpito.

3° *Rigenerazione o riparazione* — cioè tutti quegli altri atti dei tessuti coi quali essi tendono a riparare in parte o in tutto, in un modo più o meno perfetto il guasto avvenuto.

*
* *

Ecco quali sono i tre periodi nei quali si riduce ogni processo flogistico e che risultano da tre ordini di fatti distinti. In genere essi si succedono l'uno all'altro come effetto alla causa, ma bene spesso appaiono o sono realmente confusi insieme, perchè mentre l'uno effetto si matura, si ripete a lato l'azione patogenica dello stesso agente causale; cosicchè è un continuo e confuso avvicendamento di azione, reazione e riparazione.

*
* *

Prima di venire a questa particolare disamina occorre intenderci sui termini della quistione; inquantocchè, secondo i moderni progressi della batteriologia alcuni tenderebbero a modificare e limitare il processo flogistico in confini assai ristretti e quindi non veri nè reali.

Il concetto del Virchow che la infiammazione non era altro che una esaltazione del movimento nutritivo, funzionale e formativo degli elementi incitati a ciò da uno stimolo

qualsiasi, fisiologico o no, ma esagerato, aveva molto di vero; e pertanto fu generalmente e senza alcuna riserva accettato; sicchè per un lungo periodo di tempo tutta la patologia ne restò influenzata, e tanto più favorevolmente perchè succedeva alla filosofica teoria umorale.

La scoverta della migrazione scosse alquanto la dottrina virchowiana, e per un momento parve l'orizzonte assai più chiaro perchè si giudicò essere riusciti infine a scovrire ciò che si reputò allora l'essenziale del processo flogistico. Le difficoltà di trovare e concepire una ben netta differenza e perciò limiti veri, distintivi tra il lento processo nutritivo fisiologico ed il flogistico della patologia cellulare parvero eliminate con la scoverta della emigrazione. Ma il fatto notato della migrazione fisiologica scosse le vedute esclusive della nuova dottrina; e specie perchè contemporanee osservazioni meno appassionate e serene dimostrarono in modo indiscusso che alla proliferazione degli elementi preesistenti, specie connettivali ed epiteliali, restava una buona parte nella neoformazione flogistica. Ed ancora perchè si riaffermò la dottrina che i prodotti risultanti finali della organizzazione stabile del tessuto cicatriziale erano in gran parte da moltiplicazione di elementi proprii e fissi del tessuto infiammato. Di guisachè l'emigrazione e la proliferazione degli elementi cellulari del tessuto sede dell'infiammazione restarono e furono riconosciuti insieme come fatti integralmente essenziali del processo flogistico.

*
* *

Questo concetto fisio-anatomico preciso e completo è stato da allora, ed è tuttora il nostro migliore acquisto scientifico. E pure esso restava patogenicamente non abbastanza chiaro e definito. E, di vero, come uno stimolo fisiologico, cioè un normale incitatore dei processi nutritivi e funzionali dei tessuti ed organi poteva, solo rinforzando la sua azione ed

esagerando quei processi e funzioni, riuscire a dare come risultato effettivo un tanto acuto e profondo perturbamento di tutti gli atti biologici dei tessuti sino a comprometterne la vita o addirittura a distruggerli per rammollimento o fusione o per necrosi?

A nessuno sfuggì la poca consistenza e la nessuna precisione di quel concetto patogenico virchowiano, e come dirò più giù, fin dal 1869 avvisai a queste incertezze, e cercai illustrare questa parte della patogenesi della flogosi con nuovi fatti e deduzioni.

La batteriologia con le sue conquiste e rapidi rivolgimenti indotti nel campo della nostra scienza è venuta in questi ultimi anni a modificare sostanzialmente il concetto patogenico ed anche il biologico della flogosi. Ma, come accade sempre, con le nuove conquiste si andò anche adesso all'esagerazione.

In effetto una volta dimostrato che la suppurazione o meglio la forma suppurativa della infiammazione, che è d'altronde l'espressione più culminante e spiccata del processo, era essenzialmente batterica, si venne a queste due esagerate conseguenze teoriche; e cioè che la suppurazione è un processo specifico, infettivo, batterico, e che perciò secondo alcuni, esso era, e costituiva il vero processo infiammatorio.

Secondo questo modo di vedere tutte le altre forme flogistiche che non sono suppurative, perchè non batteriche, non sarebbero processi infiammatorii, ma semplici processi di rigenerazione o meglio di riparazione. E le deduzioni andarono tanto oltre che, secondo certi autori, si può parlare d'infiammazione sol quando essa è di natura microbica, e quando è tale, non può assumere che la forma suppurativa. In altri termini la infiammazione è solamente la suppurativa, e questa non può essere che la batterica, e, più oltre ancora, che ogni infiammazione batterica deve essere suppurativa. Questo nuovo modo di vedere, secondo me, è fondamentalmente sbagliato.

Primieramente la infiammazione non può circoscriversi in quei termini, alterando in siffatta maniera il concetto generale, fondamentale e reale, nosograficamente concretizzato nella classica formula galenica: *tumor et rubor cum dolore et calore.* E difatti se noi dovessimo considerare per vera infiammazione solamente la batterica e, per giunta, suppurativa, cosa sarebbe allora, e come qualificare quello acuto, pastoso e dolente tumore che si forma nel corso di giorni attorno due frammenti fratturati, e dipendente anatomicamente, a parte il sangue versato, da acuta infiltrazione plastica con ispessimento periostale e para-osteale? E l'altro ancora che sorge attorno un pezzo necrotico di connettivo misto a sangue in un pestamento sottocutaneo?

È un volere falsare arbitrariamente la natura e le cose, se simili processi acuti, violenti, vogliansi separare dalle flogosi per comprenderli ed avvicinarli ai processi normali di semplice riparazione. Cosa è questa nuova riparazione, questo nuovo processo che si vuol creare? Già è inesatto il dire che ogni processo infiammatorio microbico sia essenzialmente suppurativo, e che perciò esso cominciando si risolva sempre in suppurazione. Ed allora i flemmoni che non suppurano, pur essendo da piogeni, le infiltrazioni, gli induramenti e flogosi che circondano le ferite riunite anche per prima e che, come si sa, quasi sempre sono inquinate da piogeni, che specie di processi sarebbero?

Nello stesso flemmone che va infine a suppurazione i primi periodi e stadii del processo che sono di pura infiltrazione plastica (siero, plasma, leucociti) non dovrebbero essere considerati tali, se esso non arriva al periodo suppurativo. Con questo modo d' intendere il flemmone percorrerebbe un periodo nel quale non sarebbe infiammazione.

Il fatto vero è che la infiammazione da piogeni può tal fiata svolgersi al completo senza finire in suppurazione; ed in questo caso e periodo essa è del tutto simile nosograficamente, anatomicamente e biologicamente al processo che si

svolge attorno un focolaio chiuso di pestamento o di frattura.

L'esito frequente adunque della infiammazione microbica in suppurazione non può costituire una specialità processuale tale da fare sconoscere lo stesso processo sol perchè non va a quell'esito della suppurazione.

D'altra parte è oggi generalmente ammesso, ed io ne sono da tempo convinto per osservazioni proprie, che realmente vi sono suppurazioni chimiche. E, comunque esse abbiano qualche cosa di differente dalle altre, differenze dipendenti da secondarie circostanze, pure sono sempre suppurazioni.

Ancora un esempio. La pneumonite crupale da pneumococco, d'ordinario, non volge a suppurazione; ma quando lo diviene, è forse processualmente differente dall'altra, o si vuole negare la natura flogistica alla pneumonite nel periodo essudativo crupale? La flogosi nel suo tipo più spiccato che si riscontra nell'eresipela è, o non è, una infiammazione acuta? Eppure è certamente batterica, e non suppurativa.

Concludendo si possono avere:

1° Un'acuta infiammazione non microbica (fratture, contusioni, ecc.).

2° Una infiammazione microbica da piogeni veri o facoltativi senza suppurazione (flemmoni non suppurati, ferite riunite per prima, flogosi crupali, eresipela, ecc.).

3° Una vera suppurazione senza essere microbica. Per dimostrare maggiormente questa ultima proposizione riporterò più avanti argomenti irrefragabili.

*
* *

Meno spiccati e solenni, tuttavia non meno chiari, sono i fatti nelle croniche infiammazioni. Tutte le neoformazioni flogistiche croniche connettivali comuni e speciali (ossa,

cartilagini), le epiteliali, non possono riportarsi, ed intendersi col semplice accresciuto processo nutritivo funzionale e formativo. Una esostosi, una periostosi, la trasformazione fibrosa da cronico processo della mammella, del fegato, del rene con distruzione della sostanza glandolare: il forte induramento con ispessimento delle sinoviali, delle piccole sierose (vaginale) non sono e non possono essere considerate altrimenti che come il risultato di un processo cronico flogistico quale che sia la sua patogenesi, o meccanica o chimica o batterica. Il tessuto cicatriziale connettivale che si è prodotto là con atrofia e distruzione degli elementi speciali dell'organo non può considerarsi come prodotto d'una semplice riparazione o ristaurazione. È piuttosto una sostituzione flogistica di connettivo che si fa sempre, e dovunque accade distruzione degli elementi specifici del tessuto sede del processo.

Se infiammazione fosse soltanto quella provocata da germi, e solo quando è suppurativa, come intendere e qualificare tutti quei processi reattivi che insorgono dietro la azione perturbatrice ed offensiva di molti altri schizomiceti (bacillo tubercolare, leproso, del rinoscleroma, actinomices, ecc.) o di vermi (echinococco, trichina, filaria, ecc.) o di corpi stranieri di svariatissima specie?

Non è esatto adunque negare il carattere flogistico a tutti quei processi che costituiscono la forma neoplastica od organizzante; ed affermare che in casi somiglianti si tratta di semplice rigenerazione.

Nella rigenerazione gli elementi fisiologici se si esauriscono e periscono per il loro movimento nutritivo e funzionale fisiologico, vengono sostituiti da nuovi elementi simili venuti da moltiplicazione per cariocinesi degli altri vicini più giovani (epitelio di rivestimento, glandolare, connettivo giovane, fibra muscolare liscia) o da apposizione di nuovi strati di elementi venuti dalle stesse fonti periferiche dalle quali vennero i primi (formazioni periostali e pericondrali).

In ogni caso la rigenerazione implica necessariamente la riformazione degli stessi elementi deperiti lentamente e gradatamente nel processo nutritivo normale. Ed aggiungo che se questo processo di cariocinesi degli elementi di un tessuto è assai diffuso nel periodo di crescenza, specie nell'embrione, pure si fa alquanto raro nei primi anni della vita extra-uterina, ed è un attributo di pochi tessuti nei periodi ulteriori della vita. In questi l'ingrandimento degli organi si fa più per ingrossamento degli elementi prima formati che per formazione di nuovi (muscoli striati, cellule, e fibre nervose).

Tutti questi fini processi normali di neoformazione hanno nulla di comune con quei che sorgono acutamente attorno ad un punto leso, e che si svolgono tumultuariamente con fatti nuovi, ed i cui prodotti finali sono sempre connettivali o epiteliali. Ed infatti qui vi è sempre offesa, disintegrazione, o distruzione violenta degli elementi alla quale sussegue un processo di reazione e riparazione imperfetta o per meglio dire una vera sostituzione con un tessuto di patologica formazione e sempre della stessa specie connettivale o epiteliale.

Gli accenni di vera ristaurazione di fibre muscolari o nervose o di cellule glandolari in conseguenza d'una distruzione violenta flogistica, pure avvenendo, è opera tardiva, cioè dopo che la formazione flogistica connettivale o epiteliale è compiuta. In conclusione nella rigenerazione manca la necrosi, l'essudato e la formazione cicatriziale; tre fatti questi che sono caratteristici della flogosi.

*
* *

Come risulta dal fin qui detto, io non comprendo lo stimolo nel senso virchowiano, e cioè uno stimolo analogo a quello fisiologico, ma soltanto esaltato, e che i suoi effetti diretti sugli elementi anatomici non si risolvano in altro che

in una esagerazione della nutrizione, della funzione e del potere formativo degli elementi colpiti.

Per me lo stimolo è fisiologico, finchè si limita a promuovere negli elementi un aumento insolito del movimento nutritivo funzionale, e, talvolta, formativo senza implicare o apportare alterazioni permanenti di forma e struttura degli elementi; sicchè essi, appena rimosso lo stimolo, rientrano nella cerchia della loro normale costituzione e funzione. Ed allora esso stimolo diviene patologico quando riesce ad alterare permanentemente gli elementi od addirittura a necrosarli. L'alterazione adunque degli elementi è l'atto primo che si compie e collega l'agente flogogeno col processo che provocato ne segue.

S'intende da sè che la semplice divisione dei tessuti o la loro esportazione equivalgono pel nostro modo di vedere all'alterazione, disintegrazione o morte degli elementi. E per vero che si scavi uno spazio in mezzo ai tessuti, o vengano divisi bruscamente, o siano asportati, o necrosati significa lo stesso dal punto di vista patogenico delle conseguenze che quella lesione ed offesa degli elementi organici deve provocare.

Il fatto della distruzione ed i fenomeni reattivi che ne seguono attorno al punto o parte lesa si possono osservare e studiare bene negli esseri inferiori.

E di vero se si pratica una lacerazione o divisione su di un punto limitato del corpo di un plasmode, o vi si determina una cauterizzazione puntiforme col fuoco o col nitrato di argento, si veggono tosto insorgere movimenti insoliti dell'insieme del plasmode, poi afflusso di correnti protoplasmatiche sino a quando la separazione della parte morta non si compie e viene abbandonata in quel che il plasmode, riprendendo la sua forma e i suoi liberi movimenti, se ne allontana. Il distacco si opera per semplice rammollimento e liquefazione che si compie sulla superficie protoplasmatica in immediato contatto con la porzione morta.

Se la stessa offesa o lesione si apporta sull'estremo caudale di una larva di tritone, i fenomeni si riproducono lo stesso: cioè afflusso di correnti liquide, plasmatiche e di cellule migratrici del mesoderma; più tardi sopravviene una lenta ma evidente cariocinesi delle cellule fisse dello stesso mesoderma vicino, fino a che il distacco della parte morta non si compia e la perdita di sostanza non si chiuda, coprendosi di cellule ectodermiche venute per proliferazione di quelle dei margini.

Nel primo esempio del plasmode assolutamente nessuna influenza vasale o nervosa, e lo stesso nel secondo caso, in quanto che quella porzione della larva è priva di vasi e nervi.

Adunque fatti innegabili di perturbamenti nuovi organici e, diciamolo, flogistici comunque rudimentarii possono osservarsi negli esseri più elementari, come conseguenze di offese o, come dicesi, di stimoli abnormi ed eccessivi (?).

Nei tessuti vascolari e negli esseri superiori l'aggiunta dei disturbi nervosi e specie vascolari coll'emigrazione dei leucociti e del liquor sanguinis dai vasi non induce che una modificazione pura e semplice ai due fatti fondamentali, che sono cioè l'accorrere di liquidi plasmatici e con essi di cellule migratrici, e poi la moltiplicazione degli elementi fissi mesodermici o epiteliali che accade attorno il luogo della divisione o della morte.

*
* *

Semplicizzato così il concetto patogenico si comprende come per tutti gli agenti flogogeni, pur essendo tanto varii e dissimili, pur variando tanto il loro modo di operare e la misura dei mutamenti indotti, nulladimeno il risultato essenziale è sempre quello o dell'alterazione della continuità, o disintegrazione o morte degli elementi.

Fino a quando l'azione dei veri piogeni era niente definita ed intesa, il gioco era facile per specializzare il loro

modo di operare, per distinguerli da tutti gli altri agenti sino ad attribuire a loro speciali effetti, cioè la suppurazione. Ma dopo studiata ed intesa meglio la loro azione chimica, è cessato il valore e la ragione della specialità patogenica per condurre a specificità di effetti.

E questa modificazione del modo di intendere la specificità della suppurazione è andata ancora dippiù sempre riformandosi dal momento che la pretesa proprietà specifica di produrre suppurazione, attribuita dapprima a pochi piogeni, è andata estendendosi non pure a molti altri schizomiceti, ma anche ad ifomiceti e blastomiceti.

Ed ancora dippiù quando fu dimostrato che gli stessi piogeni operano non per una loro speciale azione viva, ma pei loro prodotti bio-chimici, che si contengono nel loro protoplasma e risultano dal disfacimento dei loro corpi; ed ancora una volta ora che va facendosi convincente la dottrina che anche i leucociti alterati e disfatti producono dei fermenti solubili (enzimi) con un potere peptonizzante cospicuo: fatti questi che per la questione nostra sono di somma importanza e specialmente per interpretare il carattere distruttivo e fondente del processo suppurativo. Di guisa che le ptomaine, le proteine ed enzimi non sono che principii chimici e di azione chimica. Ed allora da dove deriverebbe la loro specificità in produrre la suppurazione a differenza da quella di tutti gli altri agenti chimici?

Fu per molto tempo discussione sulla realtà o no del potere piogeno di alcune sostanze chimiche; ma oramai la quistione è stata così rigorosamente studiata e dimostrata che nessuno dei patologi dubita più del fatto. Tra le sostanze chimiche le più efficaci in questo senso sono: l'olio di terebentina, il mercurio, il calomelano, il petrolio, l'ammoniaca, il cloruro di zinco.

Tutte queste sostanze, ed altre ancora, se non costantemente, ed in eguali condizioni, pure riescono in determinate circostanze ed in determinati animali di una decisiva

influenza piogena. Varia bensì la qualità del pus ed il tempo che occorre perchè si formi; ma è sempre una suppurazione con tutti i suoi attributi anatomici e clinici.

Se la infiammazione suppurativa di questi comuni agenti chimici differisce in certo qual modo da quella dei piogeni, non è detto con ciò che le due forme processuali siano distinte anatomicamente e biologicamente.

E difatti la tendenza a progredire e quindi il potere infettante delle vicinanze e del generale dell'organismo (febbre); la proprietà virulenta del pus della suppurazione microbica non sono fatti sostanzialmente significativi tali da dare un carattere a sè ad un processo. Sol che si consideri il modo col quale si induce la suppurazione microbica e l'altra per sostanze chimiche, basta per avere la chiave di spiegazione di quelle accidentali, secondarie e del tutto apparenti differenze.

Nella prima si ha un'azione continua, progressiva, sempre rinnovantesi a misura che i piogeni si sviluppano e si moltiplicano, e mentre qui molti periscono isolatamente o insieme ai leucociti con produzione di proteine ed enzimi, là a lato altri si sviluppano dando luogo ad una certa continuità e tendenza a progredire che non può aversi coi prodotti chimici capitati in mezzo ai tessuti; insomma la fabbrica dei materiali chimici alteranti e suppurativi è sempre viva ed attiva nell'infezione locale microbica, mentre nell'altra l'azione si esaurisce dal momento che ha finito di operare.

In effetti se non si riesce ad indurre una suppurazione con una certa quantità di sostanza chimica, l'effetto si ottiene e lo si può rendere progressivo se la quantità iniettata aumenta, e se alla prima iniezione se ne fanno seguire altre successivamente; in altri termini se, sperimentalmente, si ripetono le condizioni, nelle quali i principii chimici microbici si producono, si hanno gli stessi effetti con quei chimici comuni.

E però queste circostanze speciali sperimentali, cioè di ripetute e continuate immissioni di sostanze chimiche flogogene in mezzo i tessuti, non è possibile o almeno non è facile, che si ripetano nell'organismo animale: così ne viene di conseguenza, ed è vero, che quasi tutte le suppurazioni cliniche sono microbiche.

Da quanto ho esposto possiamo concludere che:

1° L'agente flogogeno non è lo stimolo solamente accresciuto di forza, che si limita ad indurre iperattività solamente ma è agente offensivo e disintegrante; e lo stimolo così detto riesce ad effetti flogogeni sol quando produce alterazioni materiali, profonde e permanenti in guisa che l'elemento anatomico, non potendo resistere e rifarsi della offesa con che esso ritornerebbe al normale, deperisce e muore.

2° A questo nuovo fatto di alterazione elementare susseguono sotto l'imperio assoluto ed immancabile delle leggi di equilibrio e compenso organico atti immediati di perturbazione organica e poi di riparazione.

Questo concetto generale è applicabile a qualsiasi infiammazione, la quale, non essendo che un riassunto di tutti quei disturbi organici susseguiti agli effetti distruttivi, è sempre quella, pur variando nella intensità, nella forma, nel decorso, negli esiti e nei risultati finali per una serie di circostanze e condizioni incidentali che è più facile intendere che qui enumerare e descrivere.

*
* *

Ora viene la volta della disamina dei disturbi essenzialmente costituitivi del processo flogistico, qualunque siasi la forma acuta o cronica, suppurativa, organizzante, iperplastica o granulosa; intendo dire della natura dell'alterazione e distruzione degli elementi anatomici, dell'afflusso di correnti plasmatiche e sanguigne, della emigrazione ed infine della riparazione.

Scontinuazione, distruzione, necrosi. — La divisione diretta e lineare, o l'asportazione operate da comuni agenti o azioni meccaniche (ferite da taglio, da strappamento, rottura ecc.) sono le più semplici delle lesioni dei tessuti. L'alterazione organica necrotica la più elementare che noi possiamo concepire e riconoscere negli elementi anatomici ed alla quale segue la più semplice delle infiammazioni è quella seguita agli agenti fisici, il calore, il freddo; e non quando operano con forte intensità, per cui ne segue gangrena da congelazione, o da carbonizzazione, ma quando agiscono in un grado più mite e debole con effetti non così apprezzabili, ma riconoscibili per le loro conseguenze e manifestazioni; e che nel fatto concreto sono appunto le flogosi cutanee da freddo, i geloni, e le scottature del 1° e magari del 2° grado.

Con l'azione moderata del freddo si ha congelazione e quindi morte della parte più liquida e poco mobile dei succhi interstiziali e parenchimali-protoplasmatici, e quindi di alcuni elementi molto labili, poniamo l'endotelio vasale, la mielina, la sostanza muscolare, ma non dei tessuti fibrosi e tanto meno del sangue circolante nei capillari. Egualmente col calore di sopra i 60°, agendo per qualche tempo, finiscono col coagularsi le sostanze albuminoidi e specialmente quelle che sono meno resistenti e meno rinnovabili, lasciando inalterate molte altre che si trovano in migliori condizioni di resistenza e di rinnovamento. Nell'un caso e nell'altro si hanno così necrosi microscopiche disseminate qua e là in mezzo ai tessuti, poniamo la cute e il connettivo sottocutaneo, e come risultato apprezzabile si hanno quelle infiltrazioni flogistiche dei geloni e delle scottature.

Simile meccanismo semplice della determinazione di una flogosi si può vedere ripetuto con l'azione di molti acidi, alcali, veleni. E chi sa quanti prodotti di riduzione organica e quanti veleni organici e tossi-albumine non si producono nell'organismo, e non adeguatamente neutralizzati o

eliminati restano e si fissano in determinati punti per necrosare od alterare sparsamente alcuni elementi dei tessuti per cui ne seguono flogosi di variatissima forma e sede.

Oltre l'acido urico, l'azione dell'alcool per i suoi effetti sull'endotelio vasale, è un esempio del genere.

Non occorre dire altro degli agenti addirittura necrotizzanti grossolanamente (gangrena da congelazione e da calore, degli acidi, alcali, da pestamenti) o da insufficiente circolazione.

Tutti questi agenti similmente come il calore e il freddo, operando con grande energia danno gangrena, ed in una misura più mite danno come risultato apprezzabile flogosi perchè la necrosi elementare sfugge alla osservazione diretta.

*
* *

Azione microbica. — Entrato nel dominio della convinzione generale il fatto che la suppurazione era specifica e determinata solamente da agenti vivi, ci acquietammo in questo concetto, e ci parve sufficiente la spiegazione dell'eccitazione provocata da quei germi sui tessuti per portare alla suppurazione.

Intanto era evidente che quella era una maniera ipotetica di vedere, e come vedemmo già, assai vaga ed irrazionale. E per vero, come poteva supporsi che agenti tanto offensivi e virulenti doveano limitare la loro azione ad una semplice eccitazione dei poteri nutritivi, funzionali e formativi a simiglianza degli stimoli fisiologici?

D'altra parte, fatti e dimostrazioni sperimentali sono venuti dimostrando che i microbi operano efficacemente alterando e necrotizzando; e questo non per azione fisica o meccanica o qualsiasi viva, ma per prodotti speciali tossici contenuti nel loro protoplasma (proteine); e come nel protoplasma della cellula vegetale del papavero e della belladonna si contengono la morfina e l'atropina, così in quello di alcuni schizomiceti si contengono sostanze eminentemente

tossiche. Sicchè i germi vivi non sono piogeni come tali, o come elaboratori di speciali sostanze, o come modificatori delle sostanze organiche albuminoidi in mezzo alle quali vivono o si sviluppano (tossialbumine), ma come produttori di proteine che risultano dalla distruzione e disfacimento del loro protoplasma.

E difatti con una serie di lavori che sarebbe fuori luogo qui enumerare si è potuto dimostrare che non le tossialbumine sciolte nei liquidi organici, dove si sviluppano i piogeni, non i loro corpi vivi ed attivi, sono i veri agenti dell'infiammazione e suppurazione, sibbene il loro contenuto protoplasmatico. E parallele alla loro azione chimica sono tante altre sostanze chimiche che precedentemente ho ricordate. In ambedue i casi l'effetto è sempre quello cioè un'alterazione più o meno profonda estesa ed apprezzabile degli elementi anatomici.

S'intende che i primi elementi normali dei tessuti ad essere minacciati, offesi o necrosati sono gli endoteli vasali e dove vasi non esistono, gli endoteli linfatici e le cellule mobili, giovani dei connettivi.

Questo concetto fondamentale delle alterazioni iniziali dei tessuti e specie degli elementi dei capillari come conseguenza immediata e diretta di ogni agente flogistico e quindi come primo impulso al determinarsi della reazione fu da me nelle lezioni pubblicate nel 1869 chiaramente espresso, e con molti dati di fatto precisato e dimostrato. Ed in tutte le mie consecutive pubblicazioni ed in quelle dei miei allievi, si è sempre con nuovi fatti convalidato quel concetto, che messo innanzi più tardi dal Conheim (1872), è oggi generalmente accettato.

Trascrivo il periodo della mia prima pubblicazione:

« Credo che il leucocito non potrebbe arrestarsi fisso in un punto, nè impegnarsi, nè fuoriuscire dai vasi, se un' intima e primitiva alterazione della parete vasale non intervenisse. E questo fatto oltre all'essere il risultato di una diretta osser-

vazione, quale è la speciale maniera di dilatazione, ha una altra serie di prove. È pur troppo antica e comune l'osservazione della grande tenerezza delle pareti vasali del focolaio flogistico: e nelle infiammazioni di certi organi (pulmone, mucose, ecc.), ed in alcune forme di flogosi avviene non pure l'ordinario sfiancamento dei vasi necessario alla emigrazione del plasma e leucociti, e gradatamente, ma vera rottura dei vasi, donde emorragia vera, cioè fuoriuscita di tutti i componenti il sangue.

Donde intanto e quali le conseguenze di questa alterazione vasale? La sua ragione prima, come fu detto a pag. 31, sta nella cagione flogogena, sia essa interna e discrasica, sia esterna od accidentale. In ciascuna infiammazione (è necessario qui ripeterlo) è a supporsi un principio flogogeno, la cui virtù sia essenzialmente offensiva, e minacciante la vita dei tessuti. Nella continuazione e diffusione della flogosi eziandio è a riconoscersi sempre o il ripetersi della cagione, o (ciò che è più comune) la penetrazione ed infiltrazione nei tessuti ed elementi sani di quei prodotti di guasti organici, che furono il risultato diretto ed immediato della cagione flogogena, e che colla loro persistenza la rappresentano. Or se si riflette che lo stato paralitico, in cui si trovano le pareti vasali fin dal principio dell'irritamento, le rende grandemente vulnerabili e d'una bassa resistenza organica, e che il principio flogogeno è qualche cosa di concreto e materiale, si comprenderà di leggieri come gli elementi anatomici componenti le pareti vasali debbono o alterarsi, od infiacchirsi e parzialmente cedere per permettere l'emigrazione di leucociti e plasma (comuni flogosi) o distruggersi e consumarsi per permettere la fuoriuscita del sangue in totalità (flogosi gangrenose, emorragiche, flogosi acutissime) » (1).

---

1) *Sulla infiammazione*, Napoli 1890, estratto dal Movimento medico-chirurgico, diretto dal prof. M. DEL MONTE.

Questa maniera d' intendere il momento patogenico primo determinante del processo flogistico quale che sia la natura e la forma di esso e quale che sia la diversità degli agenti flogogeni, e che io fin d'allora spiegai, ci dà modo di intendere concretamente la patogenesi e nello stesso tempo ci dà la chiave per poter spiegare tutte le possibili modalità e diversità che possono rilevarsi nell'operare dei varî agenti.

L'afflusso di correnti plasmatiche e l'accorrere di granuli protoplasmatici e di elementi mobili mesodermici verso il punto leso o necrotico, è un fenomeno costante nella biologia vegetale ed animale.

Due poteri organici si sono fatti valere per intendere il fenomeno; e cioè il potere di reazione che sorge negli elementi rimasti sani per difendersi dall'offesa o minaccia di offesa, e l'altro della chemiotaxi. Nel primo caso gli elementi accorrono per andare ad impegnare una lotta con gli agenti offensivi mercè il loro potere di aggredirli, inglobarli ed annullarli (fagocitismo); e riusciti vincitori, provvedere alla restaurazione e riparazione delle perdite sofferte.

Io non intendo punto porre in dubbio questo fondamentale fenomeno organico della lotta che l'elemento vivo attaccato impegna con l'aggressore. Parrebbe un'eresia in piena scienza biologica generale. Ma inteso così, e non può essere altrimenti, esso, nel caso in ispecie, ha una ben limitata applicazione. Che cosa ha da vedere il risveglio di quel potere difensivo fagocitico degli elementi anatomici che da lontano accorrono dove è una lesione di continuo, una distruzione, una necrosi, e che insieme a correnti liquide, plasmatiche, sanguigne e parenchimali vanno a circondare, ad invadere ed occupare il territorio morto?

Se il centro della cornea è punto e specie se la punta dell'ago è apportatrice di un virus, a parte i disturbi e le immigrazioni di elementi mobili del parenchima corneale, le correnti plasmatiche e leucocitiche vengono bensì dai

lontani vasi congiuntivali. Sarebbe in vero un singolare potere quello degli elementi e dei liquidi per percepire a tanta distanza l'offesa apportata agli elementi del centro corneale.

Realmente nelle acute infiammazioni infettive non è facile studiare il fenomeno nella sua semplicità e nel senso della mia critica, perchè è impossibile precisare e limitare il punto della offesa e separarla da quel territorio da dove vengono gli elementi di difesa; in queste forme acute progressive il campo della lotta è così confuso e gli elementi invasori con i difensori, così mischiati insieme, che non è possibile discernerli separati. Ma nelle croniche infiammazioni si può meglio esaminare e vedere; e prendo ad esempio il processo tubercolare.

Al certo a nessuno verrà in mente negare la natura infiammatoria di esso pur non essendo suppurativa. Qui l'agente bacillare colpisce a morte gli elementi invasi che dapprima nel loro protoplasma, poi in tutto il loro corpo cellulare vengono a perder la vita, ed allora non resta a loro che subire tutte le fasi degenerative della sostanza organica morta.

Nel focolaio necrotico centrale sono capitati e compresi tutti gli elementi anatomici colpiti a morte direttamente dal bacillo o meglio dalle sue tossine. Non sono questi gli elementi che formano quella zona endoteliale e l'altra di cellule linfatiche che si aggruppano attorno alla precedente e che infiltrano tutti i tessuti interstiziali periferici ad essi. Non sono in altri termini gli stessi elementi colpiti che reagiscono ipernutrendosi, moltiplicandosi e sviluppando il loro potere formativo e fagocitico. Tutt'altro; essi invece muojono, sono destinati a morire, e se non muoiono, allora il processo abortisce là ed il fatto passa inosservato. Tutte le infezioni in generale possono abortire e restare inefficaci appunto per questo processo intimo di esaurimento ed annullamento del loro virus microbico di contro alla lotta vittoriosa dell' elemento organico. Ma quando questo finisce per perire, allora

il processo di reazione si svolge e si fa più apparente, apprezzabile e cospicuo a seconda la misura ed il grado della progressiva invasione e necrosi dell'agente offensivo.

Dico così perchè può bene accadere, ed invero accade più spesso che non si supponga, che l'offesa abbia luogo e la morte accada, ma che nello stesso tempo l'agente si esaurisca e muoia anche esso, e così viene a mancare ogni apprezzabile processo flogistico. Ed allora i prodotti morti degli elementi anatomici e degli stessi agenti vengono presi e travolti nelle correnti per essere eliminati, se pur non restano in sito come corpi inerti ed indifferenti.

In conclusione non è l'elemento che riceve l'offesa quello che reagisce rinforzandosi in tutti i suoi poteri, e sviluppando al suo massimo grado quello fagocitico; non sono difatti gli stessi elementi colpiti e morti quelli che reagiscono, ma sono invece gli elementi sani delle vicinanze che entrano in una nuova fase di attività, e che riescono o ad opporre una barriera meccanica (infiltrazione essudativa ed indurativa) alla progressione ed invasione dell'agente flogogeno, per la qual cosa questo si esaurisce là o viene addirittura annullato ed il processo così finisce; oppure anche essi subiscono le sorti del tessuto o elementi anatomici primitivamente colpiti ed il processo si fa, in cotal guisa, progressivo.

Si dice: gli elementi fagocitarii e le correnti plasmatiche compagne in tanto accorrono verso il luogo dell'offesa, perchè portati dal loro potere chemiotactico positivo.

Non si può sconoscere la importanza di quest'altro fenomeno biologico della chemiotaxi: funzione questa assai diffusa in biologia vegetale ed animale. Ma nel caso in specie della infiammazione non bisogna esagerarne l'importanza e la efficacia.

Se è vero che al lato della chemiotaxi positiva, ve ne ha altra negativa per la quale l'elemento anatomico cellulare

si allontana o caccia indietro la sostanza colla quale s'influenza negativamente, non è spiegabile perchè in tutte le gravi infiammazioni e specie suppurative prodotte da molteplici agenti la chemiotaxi debba essere sempre positiva.

E difatti è assai difficile il concepire che tra la serie di sostanze capitate o prodotte nei focolai flogistici acuti e parenchimali, e specie suppurativi non ve ne debba essere alcuna che avesse un potere o un'azione negativa sugli elementi e sui liquidi plasmatici. La verità è invece che questo potere organico della chemiotaxi nella determinazione, costituzione e sviluppo della infiammazione entra poco o niente. E se noi vi abbiamo talvolta fatto ricorso è stato pel bisogno di trovare una spiegazione di qualche fenomeno secondario, anzi che per illuminarci nella comprensione del processo flogistico nella sua sostanza ed essenza.

*
* *

Non è dunque l'atipica e tumultuosa iperattività degli elementi cellulari, non il loro potere fagocitico o chemiotattico sovra eccitato che possono darci il concetto della essudazione, della emigrazione e proliferazione cellulare, donde la riparazione; fenomeni tutti pertinenti essenzialmente e costitutivi di qualsiasi processo flogistico.

Ed ancora perchè in quella concezione di poteri sopra eccitati vi ha molto di vago e d'indefinito; ed io a questo proposito dovrei interrogare chiunque come sempre ho interrogato me stesso, se qualcuno alla stregua di quella dottrina sia riuscito mai a formarsi un concetto chiaro, concreto e convincente insieme del processo flogistico.

Mentre io mi lusingo di essere riuscito come ho dimostrato nei miei scritti e lezioni, a trovare un modo d'intendere il processo che mi sembra il più semplice, naturale, concreto e non turbato da teorie più o meno esatte e talvolta messe innanzi fuori proposito.

Il correr dietro a dottrine nuove, ma non in relazione con l'argomento, spesso l'entusiasmo esagerato per un nuovo fatto scoverto, ci ha portati lontani distraendoci dal vero che è a noi più vicino e comprensibile.

Noi abbiamo troppo trascurato le leggi fisiche ed ecceduto nella applicazione ed utilizzazione di quelle biologiche generali per lo intendimento di molti processi fisio-patologici. Del resto le leggi biologiche possono forse sottrarsi oppure procedere in contradizione di quelle fisiche? forse che queste si reputano troppo semplici e precise per potere assorgere a ragione sufficiente a spiegazione dei più complicati processi biologici?

Sta invece che per la comprensione integrale del complesso processo flogistico, oltre tutti quei fatti e fenomeni biochimici e relativi ai perturbamenti della innervazione e circolazione ed in genere di tutto ciò che costituisce il movimento nutritivo normale, non si possono e non si debbono trascurare tutti quegli altri dipendenti da perturbamenti delle leggi fisiche che governano normalmente la nutrizione. E di vero se la necrosi molecolare, qualunque siasi la cagione che la determina ed il modo come si compie, o la distruzione e lesione violenta degli elementi restano sempre a costituire il vero e primo movente patogenico della infiammazione, al quale susseguono immediatamente tutti quei perturbamenti nervosi e circolatorii degli elementi, non è men vero che in questo complesso di fatti siano altresì in giuoco quei perturbamenti di leggi fisiche delle correnti circolatorie e nutritive in genere. E poichè mi sono occupato abbastanza dei primi fatti, voglio dire in ispecial modo dei secondi.

*
* *

Scavato o procurato uno spazio per divisione od asportazione in una massa inorganica imbevuta da una falda di liquido sotto una certa pressione (terreno), od in una sostanza

organica viva con liquido circolante (legno vivo specie se in via di rapido crescimento, polpa di un frutto pendente, tessuti animali) il fatto immediato che per necessità fisica accade è l'afflusso del liquido (acqua, succhi, linfa vegetale, correnti nutritive e plasmatiche, sangue), verso quello spazio; e non tanto per rottura delle vie d'infiltrazione o circolazione, quanto per la positiva pressione sotto la quale stanno quei liquidi in rispetto allo spazio creato o risultato; ed in tanta maggiore copia e minor tempo per quanto maggiore è quell'esquilibrio di pressione.

Sotto questo punto di vista un territorio occupato da sostanza organica morta, come un corpo straniero permeabile, immesso in mezzo ai tessuti vivi rappresentano ed equivalgono ad uno spazio di nuova formazione. Similmente se si introduce un cumulo di terra disseccata o un corpo qualsiasi poroso nel mezzo di un terreno con un pelo di acqua sotto una certa pressione.

Lo intendimento di questo fatto dell'afflusso delle correnti nutritive nel territorio offeso o morto, e provocato dallo spazio nuovo creato, e dell'altro del destino dei liquidi versati, si può meglio studiare nel regno vegetale.

Se una gemma nel momento di germogliare colpita dal gelo muore, o se violentemente la si rimuove, le correnti linfatiche dei dintorni della gemma secca, o asportata, o altrimenti lesa, le quali erano destinate a produrre foglie, rami e frutti, in grazia alla pressione alla quale sottostanno nella zona cambiale, si verseranno fuori accumulandosi in loco.

La linfa quivi si organizza formando una vera neoplasia acuta che poi diviene stazionaria come le produzioni flogistiche, e non come le vere neoplasie. Quel tessuto neoformato non è legno e tanto meno foglia o frutta, ma sughero. Similmente accade nell'organismo animale; la linfa o l'essudato versatosi insieme ai leucociti danno una neoformazione ma sempre connettivale.

Adunque come il versamento di sangue della ferita o della rottura dei tessuti animali è fatto per la pressione vascolare, così la linfa, l'essudato ed i leucociti affluiscono in un primo tempo verso il punto leso, portati dalla corrente positiva parenchimale dei tessuti viventi.

Il fenomeno che è determinato evidentemente da leggi fisiche dà occasione ad un maggiore afflusso di correnti nutritive e di elementi mobili, e quindi ad un risveglio del loro potere fagocitico e formativo, e riesce così indirettamente al risultato finale, alla finalità della difesa e della lotta, cioè alla riparazione più o meno perfetta.

Del materiale venuto o versato nel punto leso, e costituito da plasma, linfa, e da elementi linfoidi venuti dai vasi e dal tessuto connettivo una parte è utilizzata alla riparazione e l'altra viene a scomparire per assorbimento.

Quelli degli elementi che per la loro costituzione, integrità e posizione possono approfittare delle nuove risorse nutritive create in posto, e mettersi al coverto di ulteriori offese si svilupperanno, ed organizzandosi prenderanno parte principale alla riparazione e rigenerazione del tessuto distrutto; e gli altri periscono, degenerano ed in un modo diverso vengono eliminati o riassorbiti.

Quegli stessi elementi che volgono alla organizzazione sono quelli che operano l'assorbimento del tessuto necrosato dall'agente patogenico prima, o morto altrimenti nel corso del processo.

Fin qui il processo è stato considerato nel suo inizio e nella sua forma più semplice, ed i fenomeni hanno potuto intendersi e spiegarsi con semplici leggi fisiche; ed aggiungo che in molti casi di infiammazione appena accennata ed appena apprezzabile, come quella della riunione per prima delle ferite perfettamente asettiche o sottocutanee, il processo si svolge in quel modo quasi iniziale, limitato a quei lievi perturbamenti, e là si arresta per dar luogo ad una rapida riparazione.

Qui si può dire che l'essudato e l'emigrazione sono più elementari, parenchimali od interstiziali che siano, anzichè di provenienza vasale, ed in ispecie se il tessuto è invascolare o i vasi sono lontani dal punto leso.

Ma se il processo va innanzi oppure si fa più intenso allora intervengono altri fatti.

L'agente patogeno od i suoi prodotti permanendo là e continuando ad agire cominciano ad estendere la loro azione alterante più o meno, o addirittura necrotizzante.

Fra i primi ad influenzarsi di questa azione offensiva sono gli elementi giovani, mobili, e specialmente gli endotelii dei capillari. Il loro protoplasma comincia a subire alterazioni biochimiche con che esso perde la sua coesione e resistenza, e muore. Così le pareti vasali ed i tessuti connettivi divengono più cedevoli e permeabili ai liquidi ed agli elementi mobili; e se le alterazioni procedono oltre e si fanno più profonde, le pareti vasali, non solo si possono scontinuare lasciando venir fuori i cruorociti, ma possono addirittura necrosarsi in totalità e venirne fuori il sangue in massa. Questi effetti necrotici delle forme gravi infettive della flogosi possono estendersi a tutti gli altri elementi e tessuti e la forma flogistica assume quella gangrenosa e settica.

Va da sè che in tutto questo processo di perturbamento fondamentale del movimento nutritivo e funzionale del tessuto vengono coinvolti tutti i suoi momenti e fattori; quindi la circolazione, la innervazione, la nutrizione e la funzione, ecc. ecc. sono tutte più o meno profondamente modificate. Perciò il processo è dei più complicati e variabili; e per intenderlo occorre avere concetto esatto di ciò che è essenziale e distinguersi da ciò che è variabile e contingenziale.

VIII.

Prof. Dott. GIOVANNI MINGAZZINI

Professore di Neuropatologia nella R. Università di Roma

OSSERVAZIONI CLINICHE ED ANATOMO-PATOLOGICHE

RELATIVE ALL'EMATOMIELIA.

OSSERVAZIONI CLINICHE ED ANATOMO-PATOLOGICHE RELATIVE ALL'EMATOMIELIA.

Se lo studio della fenomenologia delle emorragie del midollo spinale è lungi ancora dall'essere esaurito, quello anatomo-patologico si può dire che sia appena abbozzato, tanto scarso è il numero dei casi di ematomielia seguiti da uno studio esatto e completo dei centri nervosi. Gli è perciò che essendomisi offerta l'occasione di studiare il midollo spinale e l'encefalo di un paziente colpito da emorragia del midollo cervicale ho creduto opportuno di farne oggetto di uno studio speciale. Qui mi corre l'obbligo di ringraziare il collega ed amico prof. Pensuti, primario dell'ospedale di S. Spirito, che volle cedermi generosamente il pezzo anatomico del paziente morto nel suo riparto.

Riassumo in breve la storia clinica.

Gigli Germano, d'anni 52, forte bevitore, non soffrì mai altre malattie. Nel febbraio 1896 cominciò a soffrire di capogiri quando a marzo del 1896, avvinazzato, cadde a capofitto da una leggera altezza; cercò, ma non potè più alzarsi, e si accorse di avere paralizzate gambe e braccia, non perdè la coscienza. Rimase una lieve cefalea che cedette ben presto ad una sottrazione sanguigna emorroidaria. D'allora in poi la diplegia è rimasta quasi stazionaria e solo nell'ottobre 1896 comparve incontinenza fecale.

Esame obiettivo (10 novembre 1896). — La plica naso labiale di destra quasi scomparsa; la lingua quando è protrusa è deviata a sinistra.

I movimenti passivi degli arti superiori offrono una notevole resistenza sicchè non si riesce a produrli che in modo limitatissimo, la stessa limitazione osservasi nei movimenti attivi dei medesimi arti.

Gli arti inferiori nella posizione di riposo sono in preda ad una contrattura permanente, in modo che le coscie sono flesse sul bacino e le gambe sulle coscie. Limitatissimi tanto i movimenti attivi che passivi di questi arti; però l'infermo riesce ad estenderli quasi completamente. Impossibile ogni tentativo di deambulazione.

Non si può dare un giudizio sicuro sopra i riflessi rotulei causa l'ipertonia degli arti inferiori. Le pupille, puntiformi ed uguali, reagiscono debolmente alla luce.

L'infermo perde involontariamente le feci, ma riesce a trattenere le urine. La sensibilità dolorifica è bene conservata: sulle altre sensibilità non si può dare un giudizio attendibile.

Sordità avanzata bilaterale (da 6 anni) per malattia dell'apparato uditivo.

L'infermo non potea giacere in letto e rimaneva quasi sempre seduto, perchè tormentato da dolori diffusi a tutto il corpo. Egli esprimeva le sue sofferenze con queste frasi: « al di fuori sento tutto fuoco, al di dentro sento freddo. »

La pelle che ricopre il dorso della mano destra specie quella dell'indice è evidentemente cianotica ed edematosa; anche sulla mano sinistra si nota un lieve edema.

Il cuore è debole. Albumina nelle orine.

Psichicamente si nota una facile emotività ed una evidente debolezza mentale; negli ultimi tempi l'emotività era giunta a tal punto che piangeva sempre.

Sopravvennero quindi estesi decubiti e stato marantico, indi morte (24 gennaio 1897).

Reperto (prof. Marchiafava) 25, I, 1897.

Cranio. Nulla d'importante: solo in prossimità della sutura sagittale si scorgono delle atrofie del tavolato interno determinate dallo sviluppo delle granulazioni del Pacchioni. Dura madre normalmente tesa. Le arterie ripiene di sangue con qualche placca da ispessimento. I nervi di aspetto normale: la sostanza cerebrale normale.

In corrispondenza del segmento del midollo spinale, compreso fra l'uscita del 3° e del 4° paio dei nervi cervicali si trova una cisti apoplettica costituita da una cavità con pareti sottili attraversata da cordoni connettivali, onde rimane distrutta tutta la sostanza grigia, e della sostanza bianca non rimane che un tratto di cordone laterale. Pare l'esito di un rammollimento o di un'apoplessia. Nelle sezioni cervicali soprastanti alla lesione si riscontra una colorazione grigiastra in corrispondenza dei cordoni di Goll e della parte interna dei cordoni di Burdach. I cordoni anteriori e laterali appaiono normali. Nelle sezioni inferiori alla lesione si vede una degenerazione del fascio piramidolaterale, visibile nettamente, specie in quello di destra.

Esame istologico del midollo spinale e del bulbo. — Nel midollo lombare, la pia si presenta ispessita in tutta la sua

periferia, si vedono accumuli di pigmento fra le maglie del tessuto stesso e nel lume delle arterie piali, le cui pareti sono assai ispessite. Queste zolle di pigmento si trovano quasi sempre in corrispondenza del punto d'ingresso delle radici posteriori. Le radici anteriori nella loro porzione intramidollare sono rigonfie, varicose e circondate da spazî chiari; le radici posteriori nella loro porzione extramidollare si presentano in molte sezioni pallide e varicose, sopratutto quelle che si trovano a contatto diretto delle zolle pigmentate, caratteri che presentano eziandio nella porzione intramidollare attraverso la sostanza gelatinosa di Rolando. Le cellule delle corna anteriori sono leggermente diminuite di volume ed in preda alla più squisita degenerazione pigmentaria: infatti tutto il protoplasma o una parte del medesimo è occupato da un pigmento giallo-bruno minutissimo. I fasci piramido-laterali sono in buona parte degenerati: ne sono rimaste integre poche fibre, sparse in mezzo al resto del campo che, colorito coll'ematossilina, apparisce bianco.

Nel midollo dorsale si continuano le stesse alterazioni che colpiscono il segmento lombare: vi si aggiunge pure una grave degenerazione granulosa, a carico delle cellule della colonna di Clarke. Si vedono inoltre zolle di pigmento immerse fra le cellule delle corna anteriori, fra quelle della colonna di Clarke e in mezzo alle fibre del cordone posteriore.

In corrispondenza del midollo cervicale, e propriamente subito al disotto dell'uscita del 4° nervo cervicale (fig. 1) si vedono scomparsi in buona parte le cellule gangliari e l'intreccio nervoso (endo-cornuale) delle corna anteriori. Le corna laterali sono deformate in quanto che si presentano più sottili e più allungate in direzione trasversale: le cellule sono rigonfie, vesicolose, il nucleo ed il protoplasma formano una massa quasi omogenea, ovvero sono pieni di pigmento bruno. I fasci piramidali incrociati sono in preda

ad una degenerazione molto più diffusa che nei tagli più bassi. Anche nel fascio fondamentale del cordone laterale si nota un'evidente rarefazione, la quale colpisce a preferenza le fibre più centrali del fascio. Si segnalano inoltre entro la sostanza bianca dei cordoni posteriori, delle zone

Fig. 1. — Taglio trasverso del midollo spinale subito al di sotto della cisti (colorazione Palfucsina).

I vasi, che decorrono in corrispondenza dei setti internicolari sono assai ispessiti: *d*, zona di degenerazione circondata e tramezzata da tessuto connettivo assai ispessito. I fasci piramidali laterali, *fp*, sono quasi completamente degenerati; le cellule delle corna anteriori, *a* e *b* sono assai rimpiccolite o riassorbite; scomparsa quasi del tutto la rete endocornuale. Le radici posteriori sono completamente degenerate; *c*, punto in cui il tessuto era così friabile che si è lacerato sotto la lama del microtomo; *p*, pia madre assai ispessita

di figura irregolare situate in corrispondenza dell'apice del cordone posteriore destro, le quali colpiscono a prima vista per un colorito bianco rifrangente: tali zone sono costituite da un tessuto ialino in mezzo a cui risaltano residui di mielina e di fibre colorate con pigmento nero, o cristalli di ematoidina; l'apice dell'altro cordone posteriore diventa così friabile che sotto la lama del microtomo si è frantumato in minuti pezzi.

In corrispondenza dell'uscita del 4° paio dei nervi cervicali comparisce una cavità, che occupa la base delle corna posteriori e dei cordoni posteriori, non che tutta la commessura posteriore: la cavità per altro si estende molto più a destra, che a sinistra. A misura che si procede con le sezioni, la cavità si ingrandisce sempre più e mentre finisce per occupare più della metà centrale dei cordoni posteriori,

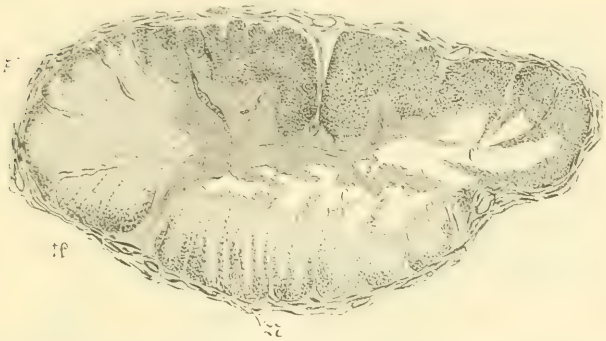

Fig. 2. — Taglio trasverso del midollo cervicale, in corrispondenza del punto, ove la cisti raggiungeva la massima estensione (colorazione Pal-fucsina).

C. cisti entro cui si avanzano tralci di tessuto connettivo residui di fibre nervose ecc.; essa occupa i corni posteriori e l'apice dei cordoni posteriori d'ambo i lati e si estende largamente nel cordone laterale di destra. La zona radicolare postero mediale, *zr.* è in gran parte conservata. Il fascio piramido laterale *fp*, e il fascio fondamentale del cordone laterale di sinistra sono totalmente degenerati. La pia madre, *p.* è assai ispessita.

invade un poco anche le basi delle corna laterali e delle corna anteriori, occupando però a preferenza la metà destra (fig. 2 e 3). I margini della cavità sono frastagliati e nel centro della medesima esistono residui di fibre nervose, corpuscoli amilacei, numerosi cristalli rombici di ematoilina, zolle pigmentate, residui di vasi recisi, quali in senso longitudinale, quali in senso trasversale. L'avventizia dei vasi che talvolta manda come delle propagini, è assai ispessita, il lume è otturato da numerosi granuli di pigmento e da globuli rossi; granuli di pigmento si vedono

pure fra l'avventizia e la muscolare. Il cilindrasse di molte fibre nervose ha un colorito bruno o bruno-giallastro. Il tessuto che circonda i margini della cavità è diffusamente sclerosato, vi si vedono numerose cellule rotonde, fasci di tessuto congiuntivo, e vasi numerosi.

Delle cellule delle corna anteriori sono conservate solo in qualche taglio le più mediali; le aree dei fasci pira-

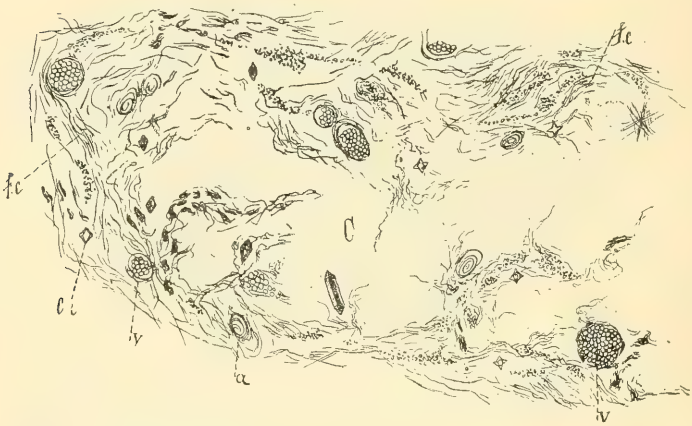

Fig. 3. — Veduta della cisti e delle sue pareti con forte ingrandimento (colorazione c. s.). *C*. cavità; *fc*. fasci di tessuto congiuntivo; *v*, vasi ripieni di globuli rossi; *Ce*. cristalli di emoglobina; *a*, corpuscoli amiloidi.

mido-laterali e dei fasci cerebellari diretti sono in preda a gravissima degenerazione.

La commessura anteriore è in gran parte degenerata, eccetto poche fibre che sono meglio conservate da un lato che dall'altro.

Sulla periferia dei cordoni posteriori e lungo la porzione dorsale dei medesimi addossati alle corna posteriori è conservato un numero ragguardevole di fibre; tutto il resto dei cordoni posteriori è in preda ad una completa degenerazione, il tessuto della quale è formato da tessuto sclerotico.

Le fibre radicolari posteriori nella loro porzione extra-midollare sono in massima parte conservate, eccettuatane qualche fibra in preda ad incipiente degenerazione: la porzione intramidollare delle radici posteriori è invece del tutto scomparsa; solo qua e là è rimasto integro qualche fascetto dorsomediale. La pia è ispessita in tutta la sua estensione.

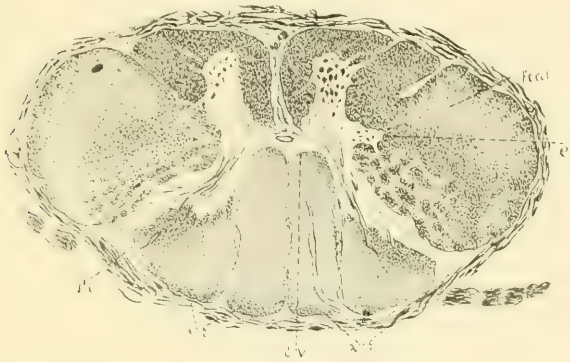

Fig. I. — Taglio trasverso del midollo spinale in corrispondenza dell'uscita del 2° paio dei nervi cervicali (colorazione Pal-fucsina).

Le cellule delle corna anteriori sono bene conservate massime da un lato; *c*, corna laterali, le cellule delle quali sono quasi completamente riassorbite; *pe*, campo di fibre integre addossato al corno posteriore (campo postero-esterno). La zona radicolare posteromediale *z r*, *b* bene conservata d'ambo i lati. Il campo ventrale (tratto cornu-commessurale) *cv*, che dal lato ove la cisti è più estesa *c* conservato solo in corrispondenza nella periferia ventrale, nell'altro lato invece si estende anche alla periferia laterale; il fascio fondamentale del cordone laterale, *fcai*, d'ambo i lati è notevolmente rarefatto.

Nei tagli praticati subito al disopra dell'estremità prossimali della cisti, (fig. 4) le cellule del corno anteriore appaiono di forma e di grandezza sensibilmente normale; però a destra, in alcuni tagli sono talvolta rimpiccolite o riassorbite. Le cellule del corno laterale sono invece diminuite di volume e raggrinzate, d'ambo i lati massime a destra (fig. 4 e 1 *bis*). Risalta inoltre da ambo i lati la rarefazione di un'area bene circoscritta, appartenente al resto (fascio fondamentale) del cordone anterolaterale, la quale ha la forma

di un uncino posto dentro nel fascio di Gowers; la base della medesima è posta al disopra del fascio piramidale incrociato, mentre l'apice si volge medialmente e penetra largamente entro il resto del cordone laterale.

Nei cordoni posteriori sono rimasti integri (fig. 1):

a) Un fascio triangolare che occupa la porzione laterale della metà dorsale del fascio: la sua base si adagia

Fig. 1 *bis*.

sul margine dorso-mediale del corno posteriore, mentre l'apice si avanza verso l'interno del fascio di Burdach;

b) Tutte le fibre occupanti la periferia dei cordoni di Goll e di Burdach (zona radicolare postero-mediale di Flechsig); inoltre un sottile fascetto di fibre che partendo dalla periferia si avanza lungo il setto che divide i due sopradetti cordoni, e termina circa a metà della lunghezza del cordone posteriore;

c) Un fascio (campo ventrale) situato sulla cupola del cordone posteriore, per altro la sua integrità è diversa

nei due lati: a sinistra è rimasta integra la porzione apicale del fascio di Goll e le fibre più periferiche e ventrali del fascio di Burdach, mentre a destra sono rimaste integre appena le fibre più dorsali del fascio di Goll, immediatamente addossate alla commessura posteriore.

Le radici posteriori tanto nella loro porzione extra — quanto intramidollare appaiono bene conservate d'ambo i lati: e così pure le fibre che traversano la substantia spongiosa e gelatinosa Rolandi.

A livello dell'incrociamento delle piramidi, cominciano ad assottigliarsi le zone di fibre nervose conservate sulla periferia dei fasci di Burdach e di Goll, mentre si rende più robusto il fascio addossato al margine dorso mediale del corno posteriore. Inoltre la sudescritta area di rarefazione dei cordoni laterali si va alquanto estendendo, in quanto che, mentre al dinanzi rimane sempre circoscritta all'interno del fascio di Gowers, indietro si insinua fra il fascio cerebellare diretto e il fascio piramido-laterale, ove per altro la rarefazione si va gradatamente estinguendo. Le radici posteriori sono bene conservate a destra; a sinistra appaiono alquanto più sottili nella loro porzione intramidollare.

Il campo ventrale dei cordoni posteriori apparisce da un lato quasi del tutto degenerato, mentre dal lato sinistro, cioè da quello in cui sono leggermente assottigliate le radici posteriori, lo è soltanto nella sua porzione mediale. A carico delle cellule delle corna laterali si riscontrano le medesime alterazioni già segnalate nei tagli precedenti.

A livello dell'incrociamento del lemnisco (fig. 5) il mantello midollare del nucleo del funiculus gracilis è quasi totalmente scomparso, le cellule sono in parte rimpiccolite, dell'intreccio posto nell'interno del nucleo non vi è quasi più traccia. Gli elementi cellulari del nucleo del funiculus cuneatus e propriamente tanto quelli sparsi al suo interno, quanto quelli posti sull'apice dei medesimi sono in massima

parte riassorbiti, ovvero raggrinzati e pallidamente coloriti con la fucsina; solo poche cellule sono bene conservate verso il pilastro ventrale del nucleo del funicolo cuneato. Del mantello midollare del nucleo rimangono soltanto poche fibre poste sulla periferia ventromediale del mantello stesso.

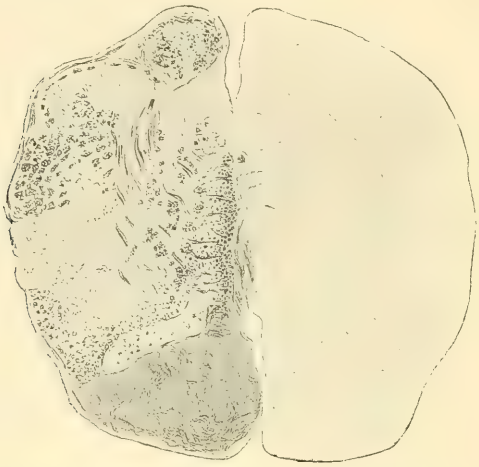

Fig. 5. — Taglio trasverso del bulbo in corrispondenza dell'estremità distale del nucleo del XII (colorazione c. s.). È stata disegnata una metà soltanto poichè le alterazioni erano simmetriche d'ambo i lati.

Nel nucleo del funicolo di Goll, le cui cellule sono in parte scomparse, in parte rimpiccolite, il mantello midollare del medesimo è in gran parte scomparso e cosí pure l'intreccio di fibre nervose poste entro il nucleo; nel nucleo del funicolo di Burdach, le cellule sono quasi del tutto riassorbite; altrettanto è accaduto del mantello midollare ad eccezione di una piccola porzione del pilastro ventromediale; le *fibrae arciformes externae posteriores*, conservate soltanto sulla superficie del nucleo del funicolo di Burdach; il fascio cerebellare diretto in massima parte degenerato; le *fibrae arciformes internae*, scomparse quasi in toto.

Delle fibrae arciformes externae posteriores sono scomparse completamente quelle che si aggirano intorno ai fasci di Goll: mentre le altre che circondano la radix ascendens trigemini e il mantello midollare del funiculus cuneatus sono in quantità più scarsa che d'ordinario.

Quasi scomparse le fibrae arciformes internae che originano dal nucleus funiculi cuneati, mentre quelle più dorsali) provenienti dal nucleus funiculi gracilis sono conservate, ma più pallide dell'ordinario. La formatio reticularis grisea situata all'interno del fascio cerebellare è in gran parte degenerata. Le piramidi sono alquanto rarefatte.

A misura che si approssima l'estremità distale dell'oliva inferior, si va rarefacendo sempre di più il mantello midollare del nucleus funiculi gracilis fino a scomparire del tutto; invece la porzione rimasta integra del mantello midollare del nucleus funiculi cuneati rimane sempre circoscritta alla zona più periferica e alla metà mediale del pilastro ventrale del mantello stesso; gli elementi cellulari di questo nucleo sono sempre in gran parte riassorbiti. Il pedunculus olivae e le sue diramazioni nonchè lo stratum zonale olivae sono quasi del tutto degenerati. Rarefatte le piramidi e lo stratum interolivare. Le cellule del nucleo dell'ipoglosso sono rimpiccolite; molte hanno perduto i loro prolungamenti, altre mancano di nucleo e tutto il corpo cellulare alle medesime si presenta come costituito da una massa uniforme. Sottilissime le fibre radicolari del XII.

Quando dalla fusione dei nuclei dei funicolari gracili e cuneati si forma l'abbozzo del cordone posteriore, si nota che, il mantello midollare e l'intreccio posto nell'interno di questo nucleo e quasi tutti gli elementi cellulari della medesima sono scomparsi, e rimane integro soltanto un gruppo di fasci e di elementi posti a ridosso della radix ascendens trigemini. La rarefazione del pedunculus olivae va diminuendo, e così pure quello dello stratum zonale.

Il corpo restiforme specialmente nella sua porzione mediale, è assai rarefatto: le fibrae retro-e intratrigeminales sono pallidissime, meglio conservate le praetrigeminales: corrispondentemente sono sottili e debolmente colorate le fibrae arciformes internae (cerebello-olivares) ed il pedunculus olivae. Delle fibrae arciformes externae anteriores

(peripiramidales) sono residuati pochi fascetti, che percorrono il margine mediale della piramide, invece sul margine laterale delle medesime non esiste più traccia alcuna di dette fibre: le fibrae circumolivares sono quasi tutte conservate e così pure molti fascetti dello stratum zonale olivae.

Epicrisi. — La sintomatologia del caso attuale sebbene non si distacchi molto da quella che suole verificarsi in siffatta malattia, pure si segnala per alcuni punti che non meritano di essere trascurati. Ricordo innanzi tutto che l'emorragia ha avuto luogo a livello della 4ª vertebra cervicale, che appunto, secondo le osservazioni di Thorburn, è la sede preferita dall'ematomielia, perchè più frequenti vi si formano le distrazioni e le lussazioni.

Nei casi di emorragia del midollo cervicale i sintomi motori si compendiano in una paralisi completa di tutti gli arti. Tale si notava pure nel mio caso, ove tutti e quattro gli arti erano in preda a paresi spastica, il che è facile ad intendere, ove si ponga mente alla degenerazione completa dei fasci piramidali incrociati, estesa dalla cisti fino al midollo lombare.

Il caso presente dimostra pure che non sempre, come alcuni pretendono, l'anestesia cutanea si estende fino al luogo della lesione chè anzi può perfino mancare. Difatti la sensibilità dolorifica almeno era sufficientemente apprezzata su tutta la superficie del corpo; anche Kocher (1) fa notare che uno dei caratteri per i quali si segnalano i casi di ematomielia, consiste nella compartecipazione relativamente debole della sensibilità. Presso che tutti i clinici sono invece concordi nell'affermare che nell'ematomielia insorgono dolori che corrispondono ora alla sede dell'emorragia, ora sono intesi nel dorso, vicino alla colonna vertebrale, ora nelle

(1) Kocher, *Die Verletzungen der Wirbelsaüle, etc.* (Mittheilungen aus dem Gebiet der Medizin und Chirurgie).

gambe, od eccentricamente col carattere di senso di cintura. Anche il mio paziente si lamentava di dolori diffusi a tutto il corpo, sicchè non trovava sollievo in altro che nel rimanere seduto. Nè mancavano altri gravi disturbi parestesici, i quali si segnalavano per un carattere antitetico: l'infermo esprimeva infatti le sue sofferenze con queste frasi: « al difuori sento tutto fuoco, al di dentro sento freddo ». Mi limito soltanto a segnalare siffatti disturbi della sensibilità senza accingermi a risolvere la questione dell'origine di siffatte sofferenze, se cioè fossero dovute più allo strozzamento delle radici posteriori, che alla leptomeningite cronica cervicale.

Quanto all'edema e alla cianosi della mano destra, tali disturbi trofici e circolatori non possono riferirsi che alla mancanza degli influssi trofici prodotti dalla scomparsa, prevalente a destra, delle cellule delle corna anteriori in corrispondenza e al di sopra della cisti: del resto è frequente il trovare nelle lesioni delle corna anteriori l'estremità paralizzata in preda ad edema (mano succulenta).

Maggiore interesse presentano le alterazioni anatomiche dirette o indirette prodotte dall'emorragia. Innanzi tutto, non posso passare sotto silenzio le zone asistematiche e circoscritte di degenerazione che si trovavano nei piani posti subito al disotto della cisti. Il loro studio può, a mio parere, riuscire utile per l'interpretazione delle cavità cavicolari che più di un osservatore ha segnalato nelle sezioni sottoposte alle cisti del midollo. Così ad esempio Leyden (1) trovò una cavità canalicolare che a partire da un grande focolaio ematomielico penetrava nell'apice dei cordoni posteriori e si estendeva a mo' di chiodo, lungo il midollo spinale: in essa si contenevano elementi spappolati a mo' di polenta, residui di fibre nervose, cellule granulose e pigmentate, cristalli rombici di ematoidina. Anche nel

---

1. LEYDEN. *Ein Fall von Hämathomyelie* (Zeitschr. f. Klin. Med. Bd. XXIII).

caso di Sharkey (1) sopra e sotto la sede dell'emorragia eravi una cavità che si estendeva per parecchi segmenti. La causa di queste cavità canalicolari sarebbe da riferirsi secondo V. Gieson, al fatto che sopra e sotto del focolaio si formerebbero emorragie che colpiscono la sostanza del midollo; così insorgerebbero colonne necrotiche le quali poi rompendosi, darebbero luogo ad una necrosi perforante. Leyden invece fa dipendere la produzione di queste cavità tubulari dallo stato del tessuto del midollo spinale. Egli fa notare che l'emorragia avendo luogo specialmente nella sostanza grigia, trova maggiore resistenza ad estendersi in senso trasversale che in quello longitudinale, perchè la direzione dei fasci corrisponde all'estensione in lunghezza, e di più la sostanza midollare è tenuta stretta dalla pia. Così si spiegherebbe perchè le emorragie si espandono longitudinalmente nel tessuto quando è sano; mentre quando la sostanza del midollo spinale era già rammollita, a causa di un processo flogistico, o di una concussione traumatica, la resistenza è minima, così che la forma e l'estensione dell'emorragia è determinata dall'estensione del rammollimento.

Il concetto del Leyden trova nel mio reperto un'ulteriore conferma. Si è veduto infatti come per parecchie sezioni (fig. 2) al di sotto della cisti, ora alla base del corno posteriore di un lato, ora in mezzo alle fibre del cordone posteriore dell'altro lato vi fossero delle aree circondate da tessuto connettivo e costituite da un tessuto quasi jalino, in mezzo a cui risaltavano residui di fibre nervose, granuli di pigmento e anche di cristalli di ematoidina. Questo tessuto aveva pertanto gli stessi caratteri che presentano i focolai di degenerazioni circostanti a tessuti necrotici. Se inoltre si esamina la sede di dette aree, risalta subito una particolarità cioè che esse sono situate in vicinanza della

(1) SHARKEY, *A case of primary hemorrhage in the spinal cord.* (Lancet, may 23, 1891, pag. 1137).

zona occupata dalla cisti. Ora nel mio caso detto focolaio degenerativo non può concepirsi che come determinato dalla compressione e dai disturbi circolatorî prodottisi in seguito alla formazione delle cisti. Ed ognun vede che, qualora siffatti momenti etiologici fossero stati anche più gravi, si sarebbero prodotti al posto delle zone degenerate dei veri focolai necrotici, i quali avrebbero presentato un aspetto canalicolare corrispondente alla forma circolare dell'area di degenerazione. Mi sembra quindi che le cavità tubolari le quali si trovano al disotto delle emorragie del midollo si debbano interpretare come effetto della necrosi del tessuto prodotta dalla compressione esercitata dalle cisti.

Al disopra della cisti si notava la degenerazione quasi completa del fascio di Goll e di una parte considerevole del fascio di Burdach; rimanevano così integre, come già fu segnalato nella descrizione, delle aree ben circoscritte dei cordoni posteriori, la cui natura e la cui genesi è opportuno qui discutere. Una di queste aree era costituita da un complesso di fibre addossato all'apice del cordone posteriore, campo che da tempo ha ricevuto il predicato di « ventrale ». Ora due sono le opinioni in proposito al significato del campo ventrale. Alcuni credono che raccolga fibre provenienti dalla sostanza grigia, cioè contenga le così dette fibre corte commessurali, le quali sarebbero, per conseguenza, di origine endogena. Molteplici sono gli argomenti, sui quali è fondata questa ipotesi. Ricorderò le osservazioni di V. Gehuchten, secondo il quale le fibre endogene del cordone posteriore, provenienti dalle cellule delle corna posteriori, sono sparse sì per tutto il cordone posteriore, ma formano un fascio più compatto in corrispondenza della commessura posteriore. Ehrlich e Brieger (1) in un animale vissuto sei settimane dopo l'esperimento di Stenson (temporanea

(1) Ehrlich und Brieger, *Ueber die Ausschaltung des Lendenmarkgraus* Zeitschr. f. Klin. Med., 13, VII, 1884.

allacciatura dell'aorta), trovarono, oltre alla lesione della sostanza grigia, una sclerosi limitata alla cupola dei cordoni posteriori. Allo stesso risultato giunsero più tardi (1) Singer e Münzer, i quali ripetendo le medesime ricerche col metodo Marchi, rinvennero una diffusa degenerazione di fibre di fino calibro, però più intensa nella parte del cordone posteriore addossata alla commessura posteriore; e conchiusero trattarsi di fibre che, originate dalla sostanza grigia situata nella regione della commessura posteriore, trapasserebbero nei cordoni posteriori. Per la natura endogena del campo ventrale parla pure l'essere esso di molto esteso nel midollo lombare, dove si trova uno sviluppo relativo ed assoluto, assai considerevole, della sostanza grigia, mentre l'opposto si riscontra nel midollo dorsale. Con siffatti risultati sono in accordo i reperti della tabes, dappoichè secondo Redlich, anche nei vecchi casi di questa malattia, in cui sono degenerate tutte le fibre provenienti dalle radici, il campo ventrale rimane intatto: egli aggiunge che la disposizione delle fibre di questa area è identica a quella che degenerava nelle esperienze dei succitati osservatori.

Contro tale ipotesi si è sollevato Köllicker (2), il quale fa osservare che le cellule dei cordoni posteriori, che dovrebbero qui venire prese in considerazione, sono assai rade e sparse, così che mal si concepirebbe come la zona in questione possa essere formata da fibre originate soltanto da questi elementi. Nè di diversa opinione è il Lenhossek, (3) il quale, avendo potuto seguire nell'uomo i prolungamenti cilindrassi delle cellule delle corna posteriori, non ha potuto mai accompagnarli fino alla parte ventrale del cordone

---

(1) Singer und Münzer, *Beitr. zur Anatomie des Centralnervensystems, etc.* (Deutschr. f. K. Akad. d., Wissensch., 1890).

(2) Köllicker, *Handbuch der Gewebelehre des Menschen.* 6 Aufl. Bd. II, I. H. Leipzig, 1893.

(3) Lenhossek, *Der feinerer Bau des Nervensystems*, etc. 2 Aufl. Berlin, 1895.

posteriore. Ramon y Cayal (1) infine racconta che non ha potuto mai seguire i prolungamenti cilindrassi delle cellule della sostanza di Rolando nel cordone posteriore, ma solo nella parte esterna del fascio di Burdach, ed in una parte della zona marginale di Lissauer. Münzer (2) inoltre ha obiettato a Redlich, che talvolta anche il campo ventrale può presentarsi leso nella tabe; e ha fatto riflettere che le sue ricerche (di Münzer) essendo fatte soltanto su animali inferiori (conigli), è ardito applicarle all'uomo. Infatti nelle nuove ricerche praticate insieme con Wiener, (3) vide, dopo l'allacciatura dell'aorta addominale, fibre degenerate nel cordone posteriore, che originavano in gran parte dalle cellule del corno posteriore; notò pure che nei casi in cui degenerava un corno posteriore, la degenerazione si limitava al cordone posteriore omolaterale e propriamente alla parte dorso mediale del cordone posteriore.

Un'opinione che tende a conciliare le due precedenti è quella sostenuta da Dejerine e Spiller (4), i quali in un caso di compressione delle radici della cauda equina, trovarono degenerato anche il campo ventrale, onde credono che in esso siano contenute, oltre a fibre endogene, anche fibre esogene. Più tardi Dejerine (5) ebbe a sostenere le stesse vedute a proposito di una lesione esclusivamente radicolare, che interessava due paia di radici (8ª cervicale e 1ª dorsale). Lo stesso Redlich (6) si è pronunciato recentemente in questo

---

(1) Ramon y Cayal, *L'anatomie fine de la moêlle épinière.* (Atlas der patholog. Anat. 4, H. Berlin, 1895).

(2) Münzer, *Zur Lehre von der Tabes dorsalis.* (Prager med. Woch., 1894).

(3) Münzer u.-Wiener, *Beitr. z. Anat. und Physiol. des Centralnervensystems.* (Archiv. f. exper. Path. und Pharmakol. Bd. XXXV).

(4) Dejerine et Spiller, *Contribution à l'étude de la texture des cordons postérieurs de la moêlle épinière.* (Soc. de Biol. 1895, p. 622).

(5) Dejerine et Thomas, *Contribution à l'étude du trajet intra-médullaire des racines postérieures.* (Soc. de Biologie, 27 juin 1896).

(6) Redlich, *Die Pathologie der tabischen Hinterstrangerkrankung.* Iena, Fischer, 1897, p. 48.

senso, dappoichè mentre crede probabile che nel campo ventrale si raccolgano fibre endogene originanti dalla sostanza grigia non può negare che, in corrispondenza dei segmenti superiori del midollo, vi si mescolino, massime nella sua porzione ventromediale, fibre esogene le quali decorrano in direzione tanto ascendente, quanto discendente.

Considerando ora il modo di comportarsi della degenerazione del campo ventrale nel mio caso, ricordo come nelle sezioni praticate al di sopra della cisti, questo campo fosse di ambo i lati in buona parte degenerato, e propriamente a sinistra erano conservate le fibre dorso laterali, a destra solo le più dorsali, inoltre la degenerazione si manteneva presso a poco uniforme in tutti i tagli. Ciò dimostra innanzi tutto che il campo ventrale non può risultare di sole fibre esogene, provenienti cioè dalla radice posteriore del respettivo nervo (cervicale); perchè altrimenti l'area integra del campo avrebbe dovuto un poco estendersi o almeno rendersi più compatta a misura che si avvicinava al bulbo. Si rifletta poi che dal lato (destro) corrispondente a quello in cui la cisti aveva maggiormente invaso il corno e il cordone posteriore, la degenerazione del campo ventrale occupava anche la periferia laterale, quantunque a partire dal di sopra delle cisti, le radici posteriori fossero integre d'ambo i lati: ciò non si può interpretare altrimenti che ammettendo che a sinistra fossero risparmiate alcune fibre radicolari posteriori, le quali così non furono totalmente interrotte nel loro cammino ascendente.

Siffatte considerazioni mi autorizzano a sostenere che i tre quarti almeno del campo ventrale sono di origine esogena, appartengono cioè alle fibre radicolari posteriori. Se poi l'integrità della periferia dorsale del campo ventrale dipenda da quella delle radici posteriori dei primi due nervi cervicali, ovvero delle fibre provenienti dalla sostanza grigia delle corna posteriori, è difficile giudicarlo.

Ad ogni modo le mie conclusioni non possono accordarsi che con quelle di Redlich e di Dejerine-Spiller; soltanto mentre quest'ultimi tendono ad ammettere nella porzione laterale del campo ventrale fibre quasi del tutto endogene e in quella mediale fibre miste, dalle mie osservazioni risulta che le fibre endogene sono contenute probabilmente nella periferia dorsale.

Un altro punto del mio reperto sul quale mi preme di insistere si è la parziale degenerazione del fascio fondamentale del cordone laterale. È noto che, a un dipresso verso il quinto mese di vita uterina, cioè quando ancora non è terminata la mielinizzazione delle radici anteriori, si trovano mielinizzate nel fascio fondamentale del cordone antero laterale (1) solo le fibre sparse in vicinanza del corno anteriore. In un secondo periodo, quando cioè è compiuto il rivestimento midollare di dette radici, il fascio fondamentale del cordone antero-laterale si arricchisce di un numero ragguardevole di fibre midollate, le quali però ne rispettano la sezione esterna, che si mielinizza per ultima. Bechterew crede quindi che i due primi sistemi (il centrale e il medio) siano in rapporto diretto con le radici anteriori; mentre l'ultimo, quello periferico, risulterebbe di fibre che riunirebbero solo l'una all'altra cellule di diversi piani delle corna grigie anteriori. Recenti osservazioni hanno dato un carattere di precisione e di obiettività maggiore ai concetti del Bechterew, essendo oggi quasi universalmente riconosciuto che a formar parte di tali sistemi di fibre concorrono certamente i cilindrassi delle cellule delle corna anteriori, delle corna posteriori e della regione intermediaria. La presenza di questi diversi sistemi di fibre entro il fascio fondamentale del cordone antero-laterale è documentata

---

1 Bechterew, *Die Leitungsbahnen im Gehirn u. Rückenmark.* Leipzig. Bezold, 1894, p. 29.

anche dallo studio delle degenerazioni. Tagliando infatti il midollo spinale, si osserva una degenerazione ascendente e discendente del fascio fondamentale del cordone antero-laterale, la prima delle quali colpisce principalmente la zona media e periferica del fascio; mentre la zona centrale (addossata al corno anteriore) contiene fibre che degenerano a preferenza in senso ascendente. Oltre ai sistemi precedenti però, se ne trova nel fascio fondamentale del cordone antero-laterale anche un altro, che incrociandosi nella commessura anteriore, origina in parte dalle cellule del corno posteriore, in parte dai prolungamenti delle radici posteriori dell'opposto lato. La dimostrazione di questa che Köllicker chiama « via sensibile indiretta, o via sensibile di secondo ordine » ne fu data da Auerbach, il quale in seguito ad una lesione del corno posteriore e di una parte del cordone laterale di un lato, vide svolgersi una degenerazione ascendente del fascio fondamentale del cordone antero-laterale dell'opposto lato; egli potè pure seguire la degenerazione di numerose fibre attraverso la commissura anteriore. Anche Oddi e Rossi (1) trovarono, dopo il taglio delle radici posteriori una diffusa degenerazione ascendente del fascio fondamentale del cordone laterale del lato opposto. Kölliker (2) nota che dal modo di procedere della degenerazione, si deduce che detta via contiene molte fibre corte, senza però che si possa negare la presenza di vie lunghe (sensitive) di secondo ordine. Ora nello studio delle sezioni del mio caso, ho fatto osservare che la degenerazione del fascio fondamentale del cordone laterale, al di sopra della cisti, si estendeva fino all'inizio del bulbo. Essa interessava (fig. 4) la parte media e periferica del fascio e rispettava quasi del tutto la porzione centrale. Se nel caso mio si fossero conservati, al di sopra delle cisti, integri i gruppi cellulari

(1) Oddi e Rossi, *Sul decorso delle vie afferenti al midollo spinale.* Firenze, 1891.
(2) Kölliker, loc. cit.

delle corna anteriori, allora sarebbe stato facile il conchiudere che la degenerazione dell'area in questione non poteva ripetere altra causa che la lesione delle radici posteriori avvenuta lungo l'altezza delle cisti. Per altro ho richiamato l'attenzione sul fatto che dalla cisti in su, fino all'altezza del nucleo dell'ipoglosso, le cellule delle corna laterali erano in buona parte rimpiccolite. Qui non è opportuno discutere intorno al meccanismo patogenetico, il quale aveva prodotto siffatta alterazione a carico di questo gruppo cellulare; certo gli è che dal momento che anche da questi elementi originano prolungamenti cilindrassi destinati al fascio fondamentale del cordone laterale, non è possibile discriminare se la degenerazione del fascio in parola si debba riferire nel mio caso alla alterazione delle radici posteriori, o alla scomparsa delle cellule delle corna laterali, o a tutte e due. Tuttavia altre considerazioni mi mettono in grado di pronunciarmi in modo più netto. Qui ricordo come la degenerazione di una zona (sclerosi supplementare) avente una forma che si avvicina a quella osservata nel caso mio, fosse già segnalata da Marie prima, da Brissaud (1) e da Raymond poi nella sclerosi laterale amiotrofica, in cui la scomparsa delle cellule delle corna anteriori si verifica sempre. L'opinione sostenuta con molto ardore da questi osservatori si è che la degenerazione del fascio si debba addebitare ad una alterazione dei prolungamenti cilindrassi delle cellule del cordone, destinate (Brissaud) all'esecuzione dei movimenti complessi. Ora se si paragona non tanto la forma quanto l'estensione dell'area di degenerazione nella sclerosi laterale amiotrofica (2) con quella osservata nel mio reperto, spicca subito una differenza fra la figura del mio reperto e quella della sclerosi laterale amiotrofica. Difatti in questa malattia la

(1) Raymond, *Clinique des maladies du syst. nerveux.* Prem. série. Paris, Doin, 1896, p. 400 et 401. — (Figg. 79-81).

(2) Brissaud, *Leçons sur les maladies nerveuses* (1893-94). Paris, 1895, p. 25.

degenerazione si estende anche al fascio fondamentale del cordone anteriore, il quale rimanea completamente immune nel mio caso, ove invece la degenerazione colpiva quasi esclusivamente il fascio fondamentale del cordone laterale. Siffatta differenza di estensione e di sede nei due reperti è mirabilmente adatta a dimostrare sempre più il duplice ordine almeno di fasci, che costituisce il resto del cordone anterolaterale. Invero nella sclerosi laterale amiotrofica sono colpiti dal processo morboso tanto i gruppi cellulari delle corna anteriori, quanto quelli delle corna laterali, mentre nel mio caso quelli del corno anteriore erano quasi completamente immuni, ma vi si aggiungeva la degenerazione delle radici posteriori. Ecco perchè l'estensione dell'area degenerata nel fascio fondamentale del cordone laterale era nel mio caso maggiore che nella sclerosi amiotrofica, ma non si diffondeva come in questa, al fascio fondamentale del cordone anteriore.

Un altro punto che si presenta alla nostra discussione è quello che si riferisce al significato di altre due aree del cordone posteriore rimaste integre al di sopra della cisti; alludo cioè all'area del fascio di Burdach, addossata all'apice del corno posteriore ed alla striscia di fibre addossata alla periferia del fascio di Goll e di Burdach. Delle due aree, la prima corrisponde all'ingrosso, per forma e posizione, a quel campo che Strümpell ha chiamato « postero esterno »; l'altra è identica alla zona radicolare specificata da Flechsig con l'appellativo di « postero mediale ».

Quanto all'area del fascio di Burdach addossata all'apice del corno posteriore, si è veduto come l'estensione della medesima andasse, a partire dall'estremità prossimale della cisti in sù, aumentando a misura che si procedeva prossimalmente. Questo modo di comportarsi non si può attribuire che al successivo addossarsi l'una all'altra delle fibre radicolari posteriori del 2° e del 1° paio dei nervi cervicali. Con ciò sono lungi dal negare che anche fibre endogene e fibre

radicolari discendenti possano contribuire alla formazione di questa area, ipotesi alla quale fa buon viso anche Redlich (loc. cit.). Ciò che però discende logico dal mio reperto si è che alla costituzione dell'area in parola, devono certamente concorrere le fibre radicolari posteriori del 2° e del 1° paio dei nervi cervicali. Su ciò insisto tanto più, in quanto Redlich sostiene che, anche quando quasi tutte le fibre radicolari della porzione cervicale inferiore sono degenerate, il campo postero-esterno è sempre conservato: onde esso non potrebbe contenere le fibre posteriori radicolari corrispondenti alle respettive sezioni del midollo spinale. Affermazione siffatta può essere vera per quanto concerne le fibre della porzione distale del midollo cervicale, ma non può applicarsi come si è veduto, alle radici posteriori prossimali del segmento stesso. E poichè alla conservazione delle due prime paia dei nervi cervicali corrispondeva l'integrità di una parte delle fibre del pilastro ventrale e di alcuni elementi cellulari del nucleo di Burdach, la pertinenza di siffatte formazioni alle due dette paia non mi pare possa essere posta in dubbio. Qui è opportuno ricordare come Dejerine e Thomas (loc. cit.), nel sovracitato caso, in cui erano lesi l'ultimo paio delle radici posteriori cervicali e il 1° paio delle dorsali, rinvennero prevalentemente degenerata la zona del cordone di Burdach, situato fra il nucleo di Goll e di Burdach e la porzione dorsale del mantello del nucleo di Burdach. È lecito di qui concludere che le radici posteriori del midollo dorsale e cervicale trapassino nel nucleo di Burdach, e propriamente che quelle del 1° paio dorsale e dell'8° paio cervicale si esauriscono nel pilastro dorsale, mentre quelle del 1° e del 2° paio cervicale occupano il pilastro ventrale del mantello midollare del nucleo di Burdach. Sarà compito di ulteriori osservazioni stabilire con esattezza le singole aree del mantello del nucleo di Burdach corrispondenti alle varie radici posteriori del midollo cervicale e forse anche del dorsale.

Quanto alla zona radicolare postero-mediale, la sua conservazione in corrispondenza del segmento posto sopra la cisti non si sarebbe potuta interpretare che come dipendente dalla continuazione delle radici posteriori del 1° e 2° paio dei nervi cervicali, ove essa fosse stata completamente degenerata a livello della cisti. Ma poichè detta zona era in gran parte conservata anche là dove la cisti presentava la massima estensione, così è ragionevole concludere che la zona radicolare postero-mediale la si debba considerare come formata, in parte almeno, delle radici posteriori provenienti dalle radici posteriori poste al di sotto della cisti: e poichè essa zona andava rarefacendosi a misura che si procedeva prossimalmente, è logico inferirne che contenga fibre radicolari posteriori ascendenti quali lunghe, quali corte.

Prima di terminare il presente lavoro, mi preme di richiamare l'attenzione sopra la parziale scomparsa delle *fibrae arcuatae externae posteriores*. Kölliker (1) ammette che esse originino in parte dai cordoni laterali (nella regione posta fra il nucleo di questi cordoni e il punto di uscita delle radici dell'*accessorius*) e in parte dai cordoni gracili e cuneati. Io invece (2) sostenni che esse originano probabilmente soltanto dai nuclei del *funiculus gracilis*. Il reperto presente parla in modo decisivo per l'opinione del Kölliker, dappoichè, ove le fibre arciformi posteriori derivassero esclusivamente dal nucleo del *funiculus gracilis*, nel caso presente avrebbero dovuto scomparire del tutto; invece erano precisamente riassorbite quelle che circondano quest'ultimo nucleo il quale era più leso dell'altro, laddove quelle che circondavano il *nucleus funiculi cuneati* e il cordone laterale, erano meglio conservate.

---

(1) Kölliker, loc. cit., pag. 212.

(2) Mingazzini, *Sulle origini e connessioni delle fibrine arciformes e del raphe nella porzione distale della oblongata*, ecc. (Intern. Monat. schr. f. Anat. u. Phys., Bd. IX, t. 10).

Ho insistito lungamente sulle degenerazioni prodotte dalle cisti non solo per l'importanza che siffatte ricerche presentano dal punto anatomico, ma eziandio perchè ben pochi degli osservatori si occupano di dare ragguagli intorno alle degenerazioni ascendenti e discedenti consecutive alla distruzione del tessuto prodotta dall'emorragia. Riggh (1) nel suo caso, in cui vi era un enorme stravaso del canale centrale del midollo dorsale si limita a dire di aver trovato un'estesa degenerazione che dal primo segmento cervicale giungeva fino al segmento lombare. Nel caso di Leyden (2) vi era una degenerazione ascendente dei cordoni di Goll. Leyden vide sotto il focolaio di rammollimento traccie evidenti di degenerazione discendente, in forma di isole più chiare, sulla periferia dei cordoni posteriori del midollo lombare. Egli trovò pure una degenerazione marginale, documentata dalla colorazione più chiara del tessuto e che, originando dalla periferia, penetrava nella sostanza del midollo spinale; Leyden la fa dipendere dall'ispessimento e dalla infiltrazione cellulare della pia. Io non dubito che la degenerazione marginale si potesse nel caso di Leyden attribuirla alla lenta flogosi della pia, ma nel caso presente non mi parrebbe corretto attribuire all'infiltrazione diffusa della pia la degenerazione che, in corrispondenza del margine colpiva soltanto il fascio cerebellare diretto, perchè nei punti in cui la pia era maggiormente ispessita, come ad esempio sui cordoni posteriori, la degenerazione dei fasci periferici era relativamente assai limitata o mancava del tutto.

---

(1) Riggh, *Paraplegia and spinal hämorrhagie.* (Journal of nervous and mental diseases, 1896, pag. 554.)

(2) Leyden, loc. cit.

IX.

Prof. Dott. ENRICO BURCI
Aiuto alla Cattedra di Patologia generale
e Libero Docente di Patologia speciale Chirurgica dimostrativa
nella R. Università di Pisa

CONTRIBUTO
ALLO STUDIO DELL'ACTINOMICOSI UMANA.

CONTRIBUTO
ALLO STUDIO DELL' ACTINOMICOSI UMANA *

Dopo la scoperta dell' infezione actinomicotica del bove, la priorità della quale, attribuita al Bollinger (1) che ne scrisse nel 1877, fu dal Rivolta (2) rivendicata a se stesso nel 1882, in numero assai cospicuo sono andati raccogliendosi casi di actinomicosi anche nell'uomo. Fu Israel (3) che primo riconobbe nell'uomo questa affezione; più tardi sono state ritrovate masse actinomicotiche nelle cripte delle amigdale, nelle concrezioni dei condotti lacrimali ed in quelle auricolari, in flogosi granulomatose e prevalentemente in suppurazioni croniche di sede diversa, più spesso però in diretto od in indiretto rapporto coll'apparecchio digerente e specialmente colle prime vie di esso.

Forse anche meno rara apparirà in seguito questa infezione nella specie umana se non sarà trascurata, con mezzi opportuni la ricerca micologica nella massima parte di quelle infezioni croniche suppurative o granulomatose, che per le loro apparenze possono simulare una lesione tubercolare.

Se l'intima conoscenza dell'agente specifico dell'actinomicosi, se le questioni tassinomiche agitate a proposito di esso hanno avuto un potente impulso dai più moderni studi, specialmente da quelli interessantissimi del Gasperini (4) accettati oggi dai più valenti micologisti, non ancora ben chiaro

---

* Dal Laboratorio dell'Istituto di Patologia generale della R. Università di Pisa diretto dal prof. Guarneri.

rimane il capitolo di patologia relativo a tale infezione, sia in quanto riferiscesi alle manifestazioni cliniche ed anatomo-patologiche, come anche riguardo alla etiologia di questa infezione ed alle importanti questioni sulla unicità o no dell'agente infettivo e sulle sue attività e proprietà patogene.

Di fronte ad un argomento di tanta importanza mi è sembrato che non fosse privo di interesse il comunicare un caso di actinomicosi umana da me studiato in questo anno ed i resultati delle ricerche batteriologiche praticate col materiale patologico da esso raccolto. Intendo che questa mia comunicazione valgami anche a prendere data per uno studio sistematico anatomo-patologico e sperimentale, che, in collaborazione col collega Gasperini, sto compiendo sulla morfologia delle alterazioni prodotte dall'actinomyces.

Abbiamo raccolto per questo studio un materiale molto abbondante, che proviene in parte dalla ricca collezione del Gasperini, in parte da animali inoculati sia colle culture di actinomyces ottenuto dal mio caso, sia con altri campioni provenienti da fonti diverse. Abbiamo così raccolto per gli opportuni esami lesioni actinomicotiche svariate come forme anatomo-patologiche, prodotte da diversi campioni di actinomyces, interessanti quasi tutti gli organi e visceri della economia animale, appartenenti ad animali diversi: topo, cavia, coniglio, pecora, bove, asino, cane, gatto, e fra gli uccelli all'anitra ed al piccione.

Di queste nostre ricerche riferiremo i resultati quando avremo ultimato gli studi necessari.

***

Nel febbraio ultimo decorso veniva ricoverato nella mia sezione chirurgica dello spedale di Pisa, Falorni Natale di anni 20, calzolaio, di Riparbella.

L'interrogatorio del malato non metteva in evidenza nessun fatto precedente di una qualche importanza. Il malato non ricordava di aver tenuto in bocca e tanto meno di essersi leso con uno di quegli elementi sospettati

come veicoli dell'agente patogeno dell'actinomicosi, rimaneva quindi oscuro come la infezione si fosse determinata.

Esisteva da qualche tempo carie del secondo molare superiore di destra. Essendo causa di forti dolori, il Falorni ricorse al medico per farlo estrarre; nell'estrazione il dente si ruppe e le radici troncate rimasero nell'alveolo. La gengiva lentamente si tumefece, tanto che la tumefazione si rese evidente anche all'esterno, interessando col tempo anche i tessuti della guancia al disotto dello zigoma destro. Il malato non avvertì che dalla gengiva si riversasse in bocca del pus fino ad un mese prima della sua ammissione nell'ospedale. L'ascesso (perchè trattavasi realmente di un ascesso sviluppatosi nel silenzio di ogni sintoma generale) fu dal medico aperto dal lato della superficie esterna della guancia, ove la pelle trovavasi notevolmente assottigliata. La ferita assai rapidamente cicatrizzò ma per riaprirsi dopo breve tempo, ed al suo nuovo richiudersi, più volte verificatosi, successe sempre nuova ulcerazione. Ammesso nell'ospedale, trovai chiusa la ferita, ma la cicatrice era tesa, assottigliata per una raccolta fluttuante, formatasi nuovamente al disotto di essa. Furono estratte le radici del secondo molare e quindi incisa, raschiata e tamponata la cavità dell'ascesso, lasciando che la guarigione avvenisse per seconda intenzione.

Il pus aveva un colorito giallo-verdastro con piccoli granulini bianco-giallicci di diverso volume, che non oltrepassavano però il diametro di un millimetro.

Dopo diverse medicature l'ammalato guarì, così che lasciò l'ospedale un mese dopo la sua ammissione. Prescrissi l'uso assai largo dell'ioduro di potassio. Rivedutolo dopo oltre cinque mesi ho trovato all'esterno una cicatrice bianca, retratta, avvallata ed all'interno una corta briglia cicatriziale che dal punto corrispondente alla cicatrice della guancia andava alla faccia esterna della porzione alveolare del mascellare superiore di destra in corrispondenza dell'alveolo del secondo molare.

I caratteri del pus, o meglio la presenza di quei granellini mi fecero venire il sospetto che potesse trattarsi di una forma actinomicotica, sospetto avvalorato dal fatto che nei denti cariati è stato ritrovato più volte l'actinomyces. Israel (5) ed altri ve lo hanno rinvenuto allo stato di purezza o quasi. L'esame microscopico confermò la diagnosi di natura basata sui caratteri macroscopici del pus.

E questo un caso che pei suoi caratteri clinici non differiva da tante altre forme di alveolo-periostite suppurativa determinate da altri microrganismi, e quindi non era per lo meno facile la diagnosi di natura.

Sono stati fatti da Ponfich (6) in poi vari quadri clinici dell'actinomicosi nell'uomo; in ogni modo chiaro risulta che volendo tenere conto dei caratteri dei singoli casi finora osservati molti altri tipi nosologici potrebbero farsi. La variabilità dei sintomi in rapporto colla mutabile attività patogena dell'actinomyces e colla varietà di sede delle localizzazioni rende la diagnosi sempre notevolmente difficile e delicata.

Nel caso mio avrebbero forse potuto servire a stabilire in precedenza la diagnosi alcuni caratteri presi nel loro insieme quali: la sede del processo suppurativo, il decorso relativamente lento senza quasi alcuna manifestazione generale, la facilità colla quale, dato esito al pus, la raccolta purulenta riproducevasi, infine (se il medico, che aveva prestato in antecedenza le sue cure, vi avesse posto attenzione) la qualità del pus che veniva eliminato sia dal lato della bocca sia per l'apertura praticata sulla parete esterna dell'ascesso.

Ho detto che avrebbero potuto servire per la diagnosi alcuni caratteri presi nel loro insieme perchè, astrazione fatta dalle qualità del pus, gli altri isolatamente non avrebbero potuto servire allo scopo. Così la sede nel mascellare superiore e nella guancia non è fra le localizzazioni buccali una delle più frequenti; ed anche l'andamento può essere diverso da quello che ebbe la infezione nel caso mio, essendo stato osservato talora per quanto raro un decorso acuto (Kapper) (7).

Bostroem (8) ed altri dànno una importanza speciale al dolore. Tanto in questo caso come in un altro, che potei osservare per un certo tempo e che fu poi curato nella clinica chirurgica di Pisa, mancò assolutamente questo sintoma. Non ho rilevato alcuna manifestazione dolorosa di una qualche importanza neppure in altri due casi di actinomicosi umana da me recentemente osservati e dei quali non mi è dato ancora di poter riferire, perchè non ho ultimato

le ricerche sperimentali intraprese col materiale di coltura, che da essi ho ottenuto.

Col pus raccolto in una provetta sterilizzata feci colture piatte e per strisciamento in agar glicerinato e preparati colorati con soluzione di Ziehl e con soluzione idro-alcoolica di bleu di metilene ed anche senza alcuna colorazione e senza l'uso di alcun reattivo chimico.

Esaminando il pus trovai oltre ai soliti elementi, che lo ravvicinavano pei caratteri morfologici a quello di un ascesso tubercolare, delle colonie regolarmente circolari che apparivano dell'aspetto di piccoli cespugli costituiti da sottili filamenti micelici, ialini, molto rifrangenti, fittamente intricati, a decorso anfigeno, senza alcuna forma clavata. I filamenti raggiungevano colle loro ramificazioni la periferia. L'esame microscopico accurato non lasciò dubbio che potesse trattarsi di false ramificazioni; erano vere ramificazioni le quali presentavansi talora sotto forma di piccole gemmazioni. Questi particolari morfologici potevano osservarsi anche meglio fuori dei veri cespugli. Qua e là in mezzo alle cellule di pus trovavansi filamenti isolati, che presentavano nel loro decorso delle ramificazioni abbastanza ravvicinate. Le ramificazioni primitive ne presentavano altre secondarie. Oltre a queste forme spesso qua e là nel preparato se ne trovavano altre più piccole di aspetto bacillare e toruloide. Relativamente ai miei preparati posso dire che per ciò che riguarda la parte micologica corrispondevano con molta approssimazione con quanto si osserva nelle figure 272-275 dell'*Atlante* di Doyen e Roussel (9).

Le culture furono poste nella stufa a 35°. Già dopo 24 ore cominciai ad osservare la comparsa di piccolissime colonie le quali assumevano al principio un colorito giallo-cereo per prendere dopo 7-8 giorni un aspetto polverulento bianco. Esaminando a microscopio queste colonie le trovai costituite da intreccio fine, delicato di filamenti ialini rifrangenti con decorso anfigeno tipico e con ramificazioni bene distinguibili

alla periferia. Raccolti questi primi dati microbiologici che mi autorizzavano a porre la mia diagnosi etiologica, volli fare nonostante alcune prove culturali sui diversi sustrati parallelamente con altre due culture di actinomyces favoritemi dal Gasperini, e senza entrare qui in dettagli inutili, ripetendo la descrizione di caratteri ben noti di questo parassita, posso concludere che quello da me coltivato presentava tutte le caratteristiche microscopiche e culturali dello *Actinomyces albus*.

Le culture su agar glicerinato svilupparono estesamente sulla superficie del sustrato sotto forma di un induito lucente assai sottile, diffuso, a superficie leggermente ineguale, con colorito bianco tendente un poco al giallastro, che fecesi poi bianco per una polvere sottile bianca asciutta, che comparve dopo 3-4 giorni sulla superficie della cultura.

Col tempo alcune di queste culture ed altre ottenute con passaggi dalle prime, forse a seconda delle condizioni del sustrato specie dello stato di secchezza, si sono mantenute biancastre cambiando l'aspetto da polverulento a cretaceo, con leggiere ineguaglianze di superficie; altre hanno perso l'aspetto polverulento, si sono fatte rilevate, rugose, di un colorito giallo assai intenso, lucenti in alcuni punti più rilevati, opache nel rimanente; altre invece hanno assunto un colorito giallo-canarino lucente, hanno preso uno sviluppo rigoglioso, sollevandosi sulla superficie del sustrato, ed assumendo un aspetto rugoso. Ho osservato questo specialmente quando sul primo ebbi sulla superficie del sustrato sviluppo di poche colonie isolate.

Anche quelle culture che si erano ricoperte alla superficie di uno strato bianco polverulento hanno presentato, pure appartenendo ad uno stesso stipite, differenze per il tempo impiegato ad assumere codesto aspetto, caratteristico della sporificazione o della produzione di filamenti aerei fertili.

Assai più notevoli ho osservato i cambiamenti nelle culture di actinomyces ottenute dai tessuti degli animali, nei

quali mi riuscì di riprodurre colla inoculazione una infezione actinica. E su questo proposito mi preme anzi di rilevare senz'altro come, a seconda di certe condizioni, mi sia parso che si ottenesse talvolta la forma tipica polverulenta bianca dell'actinomyces, tal'altra la forma umida giallastra. Ho cercato quali erano codeste condizioni ed ho osservato, che quando l'actinomyces proveniva da animali, nei quali la infezione aveva avuto un decorso lento ed ove il fungo aveva dovuto sostenere certamente una lotta per conservare la propria vitalità, si aveva la immediata e preponderante formazione di filamenti aerei fertili, quando invece la specie proveniva da condizioni di sviluppo negli organi che si avvicinavano a quelle normali allo stato saprofitico (come ad esempio nelle infezioni acutissime), non essendo stato necessario pel parassita uno sforzo di adattamento, le proporzioni fra la parte fertile e la parte vegetativa si mantenevano in condizioni normali con preponderanza della seconda sulla prima. Questo fatto, come sopra ho accennato si verifica nelle culture appunto quando lo sviluppo saprofitico è più favorito per la scarsezza delle colonie e per le qualità più adattate del sustrato. Questa mia osservazione concorda coi concetti esposti da Gasperini (10) sulla biologia e sul polimorfismo degli ifomiceti.

*
* *

I primi ad ottenere resultati positivi colla inoculazione di cultura di actinomyces furono Wolff e Israel (11-12). Frequentemente i tentativi di inoculazione fallirono così che è scarso finora il materiale actinomicotico sperimentalmente ottenuto, in specie colla inoculazione di culture provenienti da actinomicosi umana. Io sono riuscito, ma non senza artifizi. Se difficili sono le prove culturali, difficilissime riescono quelle sperimentali negli animali. Le inoculazioni anche di grande quantità di cultura mi rimasero sul primo senza resultato, tanto che temevo di non riuscire.

Ricorsi allora ad artifizi suggeriti dal Gasperini nei suoi lavori e con ottimo resultato.

Coltivai da principio il microrganismo alla superficie dell'agar dove aveva precedentemente vegetato lo *Staphilococcus pyogenes aureus* od il *Bacillus fluorescens liquefaciens putridus,* avendo preventivamente sterilizzato il sustrato col metodo di Tyndall. Le culture furono poste a 37°, temperatura questa la più adattata per la forma patogena. Appena ebbi ottenuto culture rigogliose feci inoculazioni in cavie giovanissime (di 30-40 giorni) scegliendo per la iniezione la via endovenosa.

Dai noduli pseudotubercolari che ottenni in queste prime cavie feci nuove culture che mantenni a 37° e che in forti masse iniettai nel peritoneo di altre cavie giovani. Dai tessuti actinomicotici di questi animali feci nuove culture, che mi si dimostrarono virulente anche per animali adulti, ed ottenni così un actinomyces virulentissimo, che servì egregiamente per le mie ricerche sperimentali. Negli animali inoculati ho osservato talora lenti processi flogistici con fusione purulenta centrale formatasi in modo più o meno rapido, ascessi, sierositi diverse con essudato ora sieroemorragico, ora fibrinoso, ora fibrino-purulento, processi pseudotubercolari di quasi tutti i visceri e forme di setticoemia rapidamente mortale.

Colle prime inoculazioni, quando ancora l'attività patogena non aveva raggiunto il massimo, ottenni forme patologiche pseudotubercolari spiccatissime pei noduli e per le sedi di elezione, mentre in seguito ho osservato forme diffuse e spesso una setticoemia rapidamente mortale.

Come animali da esperimento mi hanno servito la cavia, il coniglio, il cane, il gatto. Il collega Gasperini ha ottenuto resultati positivi in varî altri animali, e, come più sopra ho accennato, il materiale abbondante da me raccolto e quello abbondantissimo del collega servirà per lo studio anatomo-patologico da noi intrapreso. Le inoculazioni sono

risultate positive sia colla iniezione di culture nel sangue, che nel peritoneo, nella pleura, sotto la dura madre, come pure sotto i tegumenti ed anche coll'innesto di tessuto actinomicotico.

In questo secondo caso lo sviluppo è stato assai lento. In due cavie inoculai un frammento di peritoneo con noduli actinomicotici tolto da altra cavia; una morì dopo 15 giorni e trovaronsi varî noduli con aderenze peritoneali nel punto di inoculazione; uccisi l'altra dopo un mese e trovai un focolaio infiammatorio della grossezza di una nocciola nel punto d'innesto e nel centro una piccola raccolta di un pus giallastro denso con qualche granulo caratteristico. La prova culturale dette resultato positivo per quanto la lesione datasse da molto tempo e la inoculazione di queste culture negli animali dette pure resultato affermativo.

Dai tessuti actinomicotici ho praticato sempre le culture di controllo con resultato positivo e sono riuscite pure costantemente le culture praticate col sangue degli animali inoculati. Scarse furono le colonie ottenute dal sangue, ma rigoglioso lo sviluppo, senza che la superficie loro si ricoprisse dello strato bianco polverulento.

Parrebbe a tutta prima che questo fatto stesse in disaccordo con quanto ho più sopra accennato circa le modalità di sviluppo saprofitico successivo a seconda delle condizioni di lotta che il parassita deve avere incontrato nell'animale per mantenere la sua vitalità, ma la discordanza in questo caso è puramente apparente. È vero che la distruzione degli elementi parassitari nel sangue deve avvenire in modo assai considerevole per processi fagocitari, tanto è vero che scarse colonie sviluppano anche trasportando discreta quantità di esso sui sustrati, ma le forme sopravvissute nel sangue non sono spore o forme che esprimono le ultime risorse del parassita, che lotta per la propria conservazione, ed esse mantengono quindi le attitudini vegetanti che avevano

prima. È infatti provato che il sangue sterilizzato serve come un buon sustrato di cultura per l'actinomyces, tolto quindi dal sangue questo parassita non trovasi nella necessità di provvedere collo sviluppo attivo e rigoglioso di elementi fertili alla propria conservazione, di qui nelle culture l'aspetto più sopra notato.

Nelle cavie, nei conigli esaminando i tessuti ove si è localizzato l'actinomyces ritrovansi le forme a cespuglio del parassita, nel cane invece si trovano anche le forme clavate; fatto importante questo che concorda con quanto per il primo ha osservato il Gasperini circa il passaggio della forma filamentosa alla forma clavata attraverso l'animale. Anche Wolff e Israel (11) prima del Gasperini, credettero di avere ottenuto tale ritorno. Essi però avevano osservato questo fatto nei conigli. Ora, stando a ripetute osservazioni di altri ed anche per quello che a me resulta, in questi animali non sembrerebbe possibile ritrovare altro che la forma filamentosa.

*
* *

Sfogliando la letteratura è facile convincersi che finora non fu descritta nell'uomo una lesione actinomicotica, e sopratutto subitamente diagnosticata per tale, in rapporto col parassita privo della sua tipica forma clavata. Una osservazione che si avvicina molto alla mia è quella di Legrain (12), ma il parassita non fu nè diagnosticato nè riconosciuto per actinomyces, ma riferito bensì alla cladotrix di Macé, come pure alle cladotrix asteroide di Eppinger (13) un parassita simile al mio trovato in un ascesso cerebrale. Doyen (14) ha pure osservato in alcuni casi qualcosa di simile al parassita da me descritto, ma lo riportò alla forma delle streptotrix e soltanto oggi lo ha riconosciuto per actinomyces.

Questa mia osservazione acquista poi importanza anche pel fatto più sopra notato, che iniettando nel cane la forma

filamentosa sono riuscito ad ottenere la forma clavata. Questo resultato dei miei esperimenti, oltre a non permettere dubbio alcuno sulla natura actinomicotica del parassita, mi sembra dimostri una volta di più la unicità fra le forme filamentose che trovansi nell'atmosfera, vegetanti sui comuni sustrati allo stato saprofitico e quelle parassitiche difficilmente coltivabili che si riscontrano, specialmente nel bove, allo stato clavato.

Come corollario pratico si può dedurre da quanto ho esposto, che per fare la diagnosi di actinomyces non deve supporsi che sia necessario trovare fra gli elementi del tessuto actinomicotico le forme clavate; in luogo di esse possono trovarsi collo stesso valore, colla stessa importanza diagnostica dei cespuglietti filamentosi o frammenti di filamenti con vere ramificazioni e con qualche gemmazione. È pure consigliabile di non trascurare di praticare le culture ed i tentativi di inoculazione ricorrendo per questi agli artifizi da me adottati. E le culture quando si abbia a che fare (come nel caso qui riferito ed in altri due da me recentissimamente osservati) colla forma filamentosa dell'actinomyces riusciranno con tutta probabilità, essendo oramai cosa provata che mentre l'actinomyces, il quale presenta le modificazioni a clava dovute all'ispessimento della parte micelica, non è o è malamente coltivabile, lo sono invece i cespugli giovani senza clave e le forme bacillari e toruloidi, che si trovano comunemente negli ascessi.

BIBLIOGRAFIA.

1. Bollinger, *Ueber eine neue Pilzkrankheit beim Rinde.* Cent. für die med. Wissenschaften, 1877, n. 27.
2. Rivolta, *Ueber die Priorität der Beschreibung der Formen der Actinomykose und ihrer eigenthümlichen Elemente bei den Rindern.* Virchow's Archiv, 1882, T. 88.
3. Israel, *Neue Beobachtungen auf dem Gebiete der Mykosen des Menschen.* Virchow's Archiv, 1878, T. 74.

4. GASPERINI, *Sopra una nuova specie appartenente al genere Streptothrix (Cohn)*. Proc. verb. della Soc. Tosc. di Sc. Nat., adunanza del 10 maggio 1891.

ID. *Ulteriori ricerche sul genere Streptothrix come contributo allo studio dell'Actinomyces (Harz)*. Proc. verb. della Soc. Tosc. di Sc. Nat., adunanza del 13 marzo 1892.

ID. *Ricerche morfologiche e biologiche sul genere Actinomyces (Harz) come contributo allo studio delle relative micosi*. Ann. dell'Istituto d'igiene sperimentale della R. Università di Roma, T. II, f. IV.

ID. *Ulteriori ricerche sul genere Actinomyces (Harz)*. Proc. verb. della Soc. di Sc. Nat., adunanza del 4 marzo 1894.

ID. *Sul potere patogeno dell'Actinomyces albus e sui rapporti fra actinomicosi e tubercolosi*. Proc. verb. della Soc. Tosc. di Sc. Nat., adunanza del 7 luglio 1895.

ID. *Nuove ricerche sull'Actinomicosi sperimentale*. Proc. verb. della Soc. Tosc. di Sc. Nat., adunanza del 5 luglio 1896.

5. ISRAEL, *Klinische Beiträge zur Kenntniss der Actinomykose des Menschen*. Berlin, 1885.

6. PONFICH, *Die Actinomykose, eine neue Infectionskrankheit*. Berlin, 1882.

7. KAPPER, *Ein Fall von acuter Actinomykose*. Wien. med. Presse, 1887, n. 3.

8. BOSTROEM, *Untersuchungen über die Actinomykose des Menschen*. Ziegler's Beiträge, T. IX, f. I.

9. DOYEN et ROUSSEL, *Atlas de Microbiologie*. Paris, 1897.

10. GASPERINI, *La biologia e più specialmente il polimorfismo di varie specie di Ifomiceti*. Proc. verb. della Soc. Tosc. di Sc. Nat. adunanza del 9 gennaio 1887.

11. WOLFF und ISRAEL, *Ueber Erzeugung von Impfactinomykose mittelst Culturen des Strahlenpilzes*. Berl. klin. Woch, 1890, n. 13.

12. LEGRAIN, *Sur un cas d'actinomykose de la face*. Ann. de dermatologie, serie 3ª, T. II, 1891.

13. EPPINGER, *Ueber eine neue pathogene Cladothrix und eine durch sie hervorgerufene Pseudotuberculosis*. Ziegler's Beiträge, T. IX, f. II.

14. DOYEN *et* RUSSEL, l. c.

X.

Dott. ROBERTO BINAGHI
Chirurgo nell'Ospedale Civile di Cagliari

SULL'ERNIA EPIGASTRICA.

SULL'ERNIA EPIGASTRICA

Ogni ernia, che ha sede nella regione epigastrica e precisamente nella porzione della linea alba, compresa fra la appendice ensiforme dello sterno e la cicatrice ombelicale, prende il nome di *ernia epigastrica*.

Molti autori, specialmente tedeschi, preferiscono dare a queste ernie il nome meno restrittivo di *ernie della linea alba*. Ma evidentemente non è esatto. Come si sa, la linea alba, questa tela fibrosa resistentissima, tesa in direzione verticale nella parte anteriore e mediana dell'addome, riunisce l'estremità inferiore dello sterno, di cui sembra essere una continuazione, alla sinfisi pubica. Sono quindi ernie della linea alba anche quelle comprese fra l'ombelico e il pube.

L'ernia epigastrica propriamente detta ha invece una sede e una sintomatologia affatto speciali, e merita quindi una classifica a parte.

Siccome il concetto moderno della cura radicale di qualunque ernia implica necessariamente quello della *ricostituzione* solida delle parti, che hanno dato passaggio ai visceri fuorusciti, e siccome nel caso speciale dell'ernia epigastrica le parti anatomiche vicine a questa regione costituiscono appunto gli elementi essenziali di tale *ricostituzione*, credo opportuno ricordare alcune nozioni anatomiche, per meglio comprendere la patogenesi di questa affezione e più che tutto il criterio, che informa i processi operativi recenti proposti per la sua guarigione.

Anatomia della regione. — I limiti della regione ove ha sede l'ernia epigastrica sono: in alto l'appendice xifoide dello sterno, in basso l'ombelico, ai lati i margini interni dei muscoli *grandi retti* dell'addome. La distanza, che separa i due muscoli, segna quindi la larghezza di questa regione.

Come si sa, i due retti non decorrono paralleli; ciascuno assume rispettivamente una leggiera obliquità dall'esterno all'interno e dall'alto al basso, per cui la distanza fra loro in alto è da 2 a 3 centimetri e mezzo, in basso sono accollati l'uno all'altro. Da questa disposizione risulta la formazione di uno spazio in forma di triangolo isoscele, a base superiore, la cui area risponde esattamente alla linea alba, che in questo punto non si può certo considerare come un rafe aponevrotico.

Un sistema importantissimo di aponevrosi rinforza la parete muscolare e la mantiene in rapporti fissi, fornendo ad essa una guaina. Il margine esterno di questa guaina è costituito, da ciascun lato, dalla fusione delle aponevrosi dei tre grandi muscoli postero-laterali dell'addome: grande obliquo, piccolo obliquo e trasverso. Al margine interno, questa triplice aponevrosi incrociandosi da una parte all'altra, dall'uno all'altro muscolo, forma la lama fibrosa che costituisce la linea alba propriamente detta, specie di colonna fibrosa, che — come ben dice il Cruveilhier — si può considerare come la continuazione della colonna ossea sternale.

Per quel che riguarda direttamente l'argomento in parola, occorre studiare separatamente: 1° i due foglietti, anteriore e posteriore, della guaina dei retti; 2° le inserzioni superiori o costo-sternali di questi muscoli; 3° l'intessitura speciale delle fibre aponevrotiche, della linea alba, nella porzione sopraombelicale.

La *guaina dei retti*, studiata nella regione epigastrica, è — secondo l'opinione concorde degli anatomici — costituita da due foglietti, uno anteriore, l'altro posteriore; il

primo passa al davanti, il secondo al di dietro del muscolo. Il Velpeau la considerava giustamente come un *vero canale dei retti;* e diffatti per la disposizione sua speciale non ha l'ufficio di un'aponevrosi di contenzione e di inviluppo, come è delle aponevrosi in generale, ma è la risultante di uno sdoppiamento delle aponevrosi d'inserzione del triplice piano muscolare dell'addome, sdoppiamento nel quale si è insinuato — per così dire — il muscolo retto. Il foglietto anteriore aderisce fortemente al corpo carnoso del muscolo, tanto che spesso occorre una dissezione laboriosissima per distaccarlo, e checchè ne dicano gli autori, ritengo per parte mia che è molto difficile, per non dire impossibile, riuscire nello scollamento col solo aiuto del dito, introdotto fra il corpo muscolare e la sua guaina. Le aderenze col foglietto posteriore sono invece molto deboli, sì che lo scollamento ne è facilissimo. Qualche autore anzi nega completamente l'esistenza di queste aderenze. Così il Tillaux scrive: « Le feuillet antérieur adhère solidement au muscle; le po-« stérieur ne lui adhère nullement. » La ragione di questo fatto risiede unicamente nella struttura speciale che presentano i due retti in questa regione.

Come si sa, il corpo muscolare di ciascun retto è suddiviso in una serie di muscoli secondari da un certo numero *d'intersezioni* o *iscrizioni aponevrotiche*, dette anche *muscoli tendinei*, ordinariamente in numero di tre. Cruveilhier e Bichat ne ammettono da 3 a 5, ma evidentemente questo ultimo numero si riferisce a casi speciali e a disposizioni piuttosto rare. Quando se ne trovano tre, l'una — dice Cruveilhier — è a livello dell'ombelico e le altre due al disopra; se sono quattro, la quarta è costantemente al disotto; se sono cinque finalmente, tre sono al disopra e due al disotto dell'ombelico. A ogni modo, per quel che c'interessa, si può dire che nella regione epigastrica le intersezioni sono in numero di tre. L'inferiore è situata a livello dell'ombelico, rettilinea, diretta quasi sempre orizzontalmente e larga quanto

è largo il muscolo. La superiore è quasi immediatamente al disotto del bordo costale; e a circa 4 dita trasverse in basso, si trova la media, la quale perciò è più vicina alla inferiore che alla superiore. Le due sopraombelicali, seguendo la direzione del margine costale, hanno una leggiera direzione obliqua.

Queste intersezioni non interessano mai tutto lo spessore del muscolo: costituite da elementi fibrosi appartenenti tanto al muscolo quanto al foglietto anteriore della sua guaina, si capisce facilmente come le connessioni siano molto intime con quest'ultimo e pochissime o quasi nulle col posteriore.

Il significato di queste iscrizioni tendinee deve ricercarsi nei risultati degli studi di anatomia comparata e della storia dello sviluppo del sistema muscolare dei mammiferi.

Il Testut e il Romiti e con loro la maggior parte degli anatomici moderni, vedono nelle iscrizioni tendinee dei retti *gli omologhi delle coste*, analoghe precisamente alle inserzioni aponevrotiche, che si riscontrano al collo sullo sterno-ioideo e sullo sterno-tiroideo; le considerano in una parola come il residuo della *metameria primitiva* dei muscoli.

L'importanza dello studio di queste intersezioni aponevrotiche dei retti risulta chiaramente quando si pensi che, durante l'operazione per la cura radicale delle ernie di questa regione, è di grande vantaggio il dare ai punti di sutura del piano muscolare un valido punto di sostegno, perchè ostacolino la facile dissociazione dei singoli fasci di fibre.

Per quanto riguarda il secondo dato anatomico, l'inserzione superiore cioè dei retti, tutti gli autori s'accordano nell'affermare che il muscolo nella sua estremità superiore si divide in tre linguette o digitazioni muscolari ineguali, che s'inseriscono per tre diversi punti e ad altezze diverse sulla cassa toracica.

La prima o interna s'inserisce sul legamento costo-xifoideo e sul margine inferiore della cartilagine della 7ª costa. La seconda o media s'inserisce sulla faccia anteriore della 6ª

cartilagine costale. La terza finalmente o esterna, che è la più larga, tanto che costituisce da sola i due terzi di tutta la larghezza del muscolo, si fissa sul margine inferiore della 5ª cartilagine costale.

Le considerazioni speciali che, dal punto di vista chirurgico, si possono dedurre da questi ultimi dati anatomici, si vedranno in seguito, quando parlerò della cura operatoria delle ernie dell'epigastrio.

La *linea alba*, questa membrana resistente quasi inestensibile, è costituita da fibre aponevrotiche, che si dirigono sulla linea mediana per incrociarsi con quelle del lato opposto ad angolo più o meno acuto. Da questo incrocio risulta la formazione di piccoli orifizi di forma losangica o elittica, irregolarmente disegnati, i quali danno passaggio a vasi e nervi. Più numerosi nella regione sopraombelicale, questi orifizi sono anche allo stato normale occupati da piccoli lobuli di grasso, i quali possono poco a poco, col divenire più grossi, allargare tali orifizi, favorendo così il passaggio a una massa grassosa più e più considerevole e dando così luogo alla formazione dei così detti *lipomi della linea alba*, i quali — come si vedrà tra breve — acquistano un'importanza di primo ordine nella patogenesi della vera ernia epigastrica.

Quale l'origine di questo grasso? Il Tillaux a questo riguardo si esprime in questi termini: « I diversi piani che « compongono la parete addominale sono divisi fra loro da « uno strato più o meno abbondante di tessuto cellulare; se « ne trova per conseguenza fra l'aponevrosi del grande « obliquo e il muscolo piccolo obliquo; fra questo e il mu- « scolo trasverso. Il più importante è quello che separa il « peritoneo dalla *fascia transversalis*, cioè lo strato sotto- « peritoneale.

Il Testut descrive invece diversamente questi strati, considerevoli sotto un nuovo punto di vista. I muscoli larghi dell'addome — egli dice — grande obliquo, piccolo obliquo

e trasverso, sono dei muscoli estesi per una larga superficie; le loro fibre muscolari si gettano sui tendini, che le dirigono alle loro inserzioni e servono a fissarle. Si ha torto a chiamare aponevrosi dell'addome quelle che in realtà non sono che tendini. Le vere aponevrosi dei muscoli larghi sono tutt'altra cosa. Esse si riscontrano sotto forma di una prima lamina cellulosa distesa sulla faccia esterna del grande obliquo; d'una seconda situata fra il grande e il piccolo obliquo; d'una terza fra il piccolo obliquo e il trasverso, e d'una quarta infine che tappezza la faccia profonda del trasverso; è questa la fascia trasversale.

Per quanto poco concordi i pareri degli anatomici a questo riguardo, è certo che nella linea alba la disposizione degli strati è molto più semplice. Immediatamente al di sotto del foglietto posteriore della guaina dei retti si trova il tessuto cellulare sottoperitoneale, *fascia sottoperitoneale*, e il peritoneo. Nella linea mediana anzi si può dire che la struttura è ancora più semplice; la pelle e il peritoneo non sono separati che dagli strati cellulo-adiposi, che li rivestono, e dalla lamina fibrosa propria della linea alba.

La *fascia sottoperitoneale* è una lamina cellulare più o meno spessa, contenente un grasso giallastro, che serve di sostegno ai vasi e ai nervi. Sottilissima nella porzione sopraombelicale, va gradatamente condensandosi e acquistando una tessitura più robusta, a misura che dall'ombelico scende verso il pube. Abbandona allora il peritoneo, nel momento in cui questo si ripiega per rimontare sulla vescica, formando una specie di calotta a quest'organo, calotta limitata dal cul di sacco perivescicale. È di fatti in questo strato che si trova il gruppo delle vene vescicali anteriori, che talora sono varicose e cadono sotto il bisturi del chirurgo nella cistotomia ipogastrica (Tillaux).

L'importanza di questo strato nella patogenesi di alcune ernie sta tutta nella presenza dei lobuli di grasso che esso contiene, i quali, insinuandosi attraverso gli spazi

romboidali della linea alba superiormente e attraverso gli anelli inferiormente trascinando seco il peritoneo, danno luogo alla formazione dell'ernia epigastrica e dell'ernia inguinale degli adulti.

Lo studio, per quanto breve, dei vasi e dei nervi di questa regione è necessario non tanto dal punto di vista anatomico, per quanto può riguardare l'esecuzione dei diversi tempi del trattamento operatorio dell'ernia, quanto dal punto di vista clinico e precisamente per quel che concerne l'illustrazione della sintomatologia così varia e così caratteristica dell'ernia epigastrica.

L'*arteria epigastrica* è il vaso più importante della parete addominale anteriore. Giunta nella regione sopraombelicale, dopo un tragitto obliquo e ascendente fornisce dei rami interni ed esterni, che attraversando obliquamente il muscolo retto, raggiungono il foglietto anteriore della sua guaina: gli *esterni* perforano l'aponevrosi lungo la linea alba, gl'*interni* lungo il margine esterno della guaina, distribuendosi in ultimo alla pelle. Tutti questi rami si anastomizzano con la mammaria interna e con le arterie lombari.

La prima, nata dalla succlavia, scende in basso verticalmente, e prolungandosi nello spessore del retto, si anastomizza coi rami terminali dell'epigastrica, per inosculazione capillare, stabilendo così una via di continuità vasale fra l'arto superiore e l'inferiore, e concorrendo così a ristabilire la circolazione nell'arto inferiore, dopo la legatura delle iliache o dell'aorta.

Le *arterie lombari*, nate direttamente dall'aorta addominale, dopo aver dato dei rami ai muscoli della parete, giunte nello spessore dei retti, si anastomizzano colle arterie già dette.

Le vene sono rappresentate dai rami satelliti delle arterie; hanno la stessa disposizione e gli stessi rapporti anatomici.

Esistono due ordini di linfatici, i superficiali e i profondi. I superficiali vanno nei gangli ascellari, i profondi, dal reticolo confluente che formano nello strato cellulare sotto-peritoneale, si versano nella catena ganglionare retro-sternale e nei linfatici della parete anteriore del fegato e del diaframma, e di qui raggiungono i linfatici mammari interni, coi quali si scaricano, a destra, nella grande vena linfatica, a sinistra nel canale toracico.

I nervi, tutti misti, provengono da due distinte origini: superiormente dalle cinque ultime paia intercostali, inferiormente da due rami del plesso lombare, *grande addomino-genitale* e *genito-crurale*.

Tutti questi nervi, situati da prima profondamente decorrono fra i diversi piani muscolari della parete addominale, indi giunti in direzione dei retti, danno un *primo ramo perforante anteriore*, che attraversa dall'indietro in avanti il margine esterno del muscolo per distribuirsi alla pelle della regione, e un *secondo ramo perforante anteriore*, che dalla faccia profonda del retto, nel suo margine interno attraversa la sua guaina, per distribuirsi al muscolo.

L'ultimo intercostale, alla sua origine, ha delle connessioni col plesso lombare.

ETIOLOGIA.

L'ernia epigastrica può essere *congenita* e *acquisita*.

Accennerò soltanto di volo alla prima, per non entrare in troppi dettagli, che mi allontanerebbero dal tema prefissomi. D'altra parte non intendo rifare tutta la storia dell'ernia epigastrica, quando essa è stata esposta in modo completo dal Bonnet nella sua tesi del 1887.

L'origine dell'ernia congenita, così chiamata perchè esiste all'epoca della nascita, rimonta al periodo embrionario. È piuttosto un vizio di formazione che una vera ernia.

Di fatti è costituita non da visceri che sono fuorusciti dall'addome, ma da organi che non vi sono rientrati; manca cioè la parete addominale, per cui tale vizio originario merita più giustamente il nome di *sventramento*.

Tale ernia non è ricoperta da pelle, ma da una membrana sottile e trasparente, interposta fra le due pareti incompletamente sviluppate.

Per spiegare la patogenesi di quest'ernia, bisogna ricordare lo sviluppo embriologico delle pareti addominali. Come si sa, la cavità centrale è formata dalla riunione, sulla linea mediana, del foglietto esterno blastodermico e della lamina muscolo-cutanea, sdoppiamento del foglietto interno. Dal foglietto esterno deriva l'epidermide cutanea, dalla lamina muscolo-cutanea il foglietto sieroso del peritoneo parietale. Più tardi fra questi due strati s'insinua il prolungamento della massa protovertebrale, detto *prolungamento somato-pleurale* di Schenk, dal quale si formano i muscoli e lo strato fibroso del peritoneo viscerale. Ora, è precisamente l'arresto di sviluppo di questo prolungamento, che dà origine a quest'ernia. Ne risulta che la sottile membrana che ricopre i visceri è costituita dal foglietto esterno del blastoderma e dalla lamina muscolo-cutanea del foglietto medio. Si può quindi dire che tale ernia è priva di sacco. Varia il contenuto di essa, a seconda delle dimensioni dell'orifizio; ora è una sola ansa intestinale, ora un lungo tratto d'intestino, ora lo stomaco, ora il fegato. Alla nascita questi visceri non sono riducibili, e l'affezione è incurabile.

Quando poi lo sventramento acquista proporzioni considerevoli, tanto da potersi osservare l'assenza completa di tutta la parete addominale anteriore e laterale, l'affezione è assolutamente incompatibile colla vita.

Che l'ernia congenita dipenda esclusivamente da perturbamenti nell'evoluzione embrionale, che possono colpire anche altri tratti dei foglietti blastodermici, lo prova il

fatto che spesso ad essa si associano altre deformità: imperforazione dell'ano, spina bifida, obliterazione dell'intestino crasso, piede torto ecc.

Le teorie emesse in diversi tempi e da diversi autori per spiegare le cause di tali deviazioni nello sviluppo dell'embrione, non sono rigorosamente soddisfacenti: nè la teoria *nervosa* di Guérin, nè quella *meccanica* di Cruveilhier, nè quella *infiammatoria* di Simpson.

Guérin pensa a una retrazione intrauterina dei muscoli delle pareti addominali, per affezione nervosa dello embrione.

Cruveilhier invoca le compressioni esterne o le attitudini viziose dell'embrione, che esagerandone la pressione endoaddominale, tenderebbero a spingere al di fuori il contenuto del ventre.

Simpson infine ricorre a una peritonite adesiva dell'embrione, che fisserebbe i visceri alle membrane somatiche e ne impedirebbe l'ulteriore rientramento.

Tutti gli autori, tranne Vidal e Malgaigne, sono unanimi nel riconoscere che l'ernia epigastrica degli adulti è più frequente — come tutte le ernie in generale — nell'uomo che nella donna. Vidal di fatti l'avrebbe riscontrata nove volte nella donna e quattro nell'uomo, e Malgaigne avrebbe notato la stessa frequenza nei due sessi. Berger invece, che presenta la statistica più numerosa, su un totale di 116 casi l'ha osservata soltanto 11 volte nella donna. E il Lucas-Championnière, riferendo nel XII Congresso Internazionale di Mosca di quest'anno l'ultima sua statistica sulla cura radicale dell'ernie, enumera altri nove casi di ernie epigastriche, oltre le cinque già pubblicate, in cui ha riscontrato 1 sola volta l'ernia nella donna. Per rapporto alle altre affezioni, il Bohland su un totale di 3420 malati dell'ambulatorio trovò 33 casi, cioè l'1 % circa, di ernie epigastriche, più frequenti del pari negli uomini e tra i 17 e i 54 anni.

Quella stessa influenza ereditaria, che secondo la maggior parte degli autori, incontestabilmente si esercita sulla formazione delle ernie in generale, può anche invocarsi per l'ernia epigastrica. Due casi citati da Le Page sono molto istruttivi a questo riguardo. Nel 1° caso si trattava di un bambino di 4 mesi, affetto da ernia epigastrica, il cui padre aveva un'ernia inguinale doppia e un'ernia epigastrica, e per di più la nonna e lo zio avevano entrambi egualmente un'ernia inguinale doppia. Il 2° caso riguardava un individuo affetto da ernia epigastrica, di cui il padre, la madre e il fratello erano affetti da ernia inguinale.

Questo fatto non è però sempre costante.

Lo Chailloux infatti non l'ha accertato che molto raramente, 3 volte soltanto su più di 40 casi.

Ad ogni modo, qualunque sia la frequenza, il fattore dell'ereditarietà è innegabile. Come lo è del pari quello della coesistenza d'un'ernia epigastrica e d'un' altra ernia. Il Berger sui 116 casi già citati l'ha osservato 84 volte.

Sta in fatto che si nasce colla disposizione alle ernie. Le molteplici cause, che ordinariamente valgono a determinare un'ernia negli individui predisposti, non hanno influenza alcuna su gli altri.

Meno palese e molto più incerta è invece — come vorrebbe ammettere il Witzel — l'influenza di altre affezioni, come il cancro dello stomaco, l'ulcera rotonda, la stenosi del piloro, ecc.; poichè è molto probabile che in questi casi il dimagramento notevole, cui vanno soggetti gl'individui, per effetto di tali malattie, è la sola causa di questa coincidenza, ed è forse la condizione favorevole perchè l'ernia, fino allora ignorata, possa essersi fatta palese. Allo stesso modo devono spiegarsi i quattro casi di ernia epigastrica, citati dal Bohland, che egli trovò associati a tisi polmonare, a carcinoma dello stomaco, ad anchilostomiasi e a peritonite cronica.

Fra le cause occasionali pare che la professione spieghi una reale influenza sulla produzione di quest'ernia, e precisamente le professioni che esigono sforzi violenti e ripetuti. Da ciò, secondo il giudizio dei più, la maggior frequenza nell'uomo che nella donna, la quale — per la natura delle sue condizioni sociali — è meno esposta dell'uomo alle fatiche e agli sforzi.

A questo gruppo di cause si possono ascrivere anche tutte quelle affezioni delle vie respiratorie e digerenti, che provocano frequentemente sforzi di tosse e di vomiti, elevando così bruscamente e violentemente la pressione intraddominale: bronchite, asma, enfisema, pertosse, tubercolosi, enteriti, gastriti ecc.

Anche il trauma ha la sua importanza etiologica. Sono interessanti a questo riguardo tre casi riferiti da Roth e due da Berger. Nel 1° caso di Roth si trattava di un ufficiale di 23 anni, il quale un giorno saltando da un luogo elevato, immediatamente dopo la caduta, risentì un violento dolore all'epigastrio, che s'irradiava sino ai lombi. S'era prodotta un'ernia epigastrica, che non fu riconosciuta se non dopo molti anni, durante i quali i dolori non si erano per nulla mitigati.

Il 2° caso si riferisce a una donna di 32 anni, saltatrice di circo, nella quale si produsse l'ernia in seguito a caduta da un'altezza rilevante. Lo stesso avvenne a un operaio, che in un'esplosione fu colpito da un pezzo metallico sull'epigastrio. Nei due casi invece di Berger l'ernia si produsse in seguito a una ferita di coltello.

Un fattore importante è senza dubbio la gravidanza. Di fatti quest'ernia, come quella dell'ombelico, si vede sviluppare d'ordinario dopo ripetute gravidanze, e perciò anche tardivamente, per lo più fra i 35 e i 50 anni. Si comprende facilmente che la parete addominale già indebolita dalle gravidanze precedenti e distesa nuovamente dall'utero gravido, che respinge in alto la massa intestinale, deve favorire la formazione d'un'ernia epigastrica.

Anche tutti quei fatti patologici, che aumentano la tensione addominale esagerano la pressione dei visceri della cavità sulle pareti del ventre, sono — secondo alcuni autori — altrettante cause determinanti l'ernia epigastrica. Pure, ammettendoli, è certo però che hanno un valore etiologico mediocre e molti chirurghi di fatti non sono riusciti a constatarli.

PATOGENESI.

Nella sua importante opera sulla cura radicale delle ernie, il Lucas-Championnière aveva scritto che « l'operazione della cura radicale aveva permesso, molto meglio degli studi d'anatomia patologica fatti sul cadavere, di dare delle vedute ben nette sulla patogenesi di quest'affezione.

Ora tutto il meccanismo della formazione dell'ernia epigastrica si basa essenzialmente su due fattori anatomici: la struttura speciale della linea alba e la presenza del grasso sottoperitoneale.

Come già si disse, dall'incrocio dei fasci aponevrotici dei tendini dei muscoli larghi dell'addome risultano degli orifizi a losanga o a elissi, variamente e molteplicemente disseminati sulla faccia profonda della porzione della linea alba, compresa fra l'ombelico e l'appendice ensiforme dello sterno. Sono questi orifizi quelli che costituiscono la porta d'uscita dell'ernia epigastrica.

Anche allo stato normale ciascuno di questi orifizi è occupato da un piccolo lobulo di grasso dipendente dal tessuto sottoperitoneale, col quale si continua e per l'intermezzo del quale esso aderisce alla fascia sottoperitoneale e allo stesso peritoneo. Nel vivo il grasso in genere, ma specialmente il grasso sottoperitoneale — come è facile constatare nel corso di un'operazione — essendo a una temperatura elevata, alla temperatura elevata, cioè del sangue

e dei tessuti viventi (38° circa) è quasi fluido, scorrevole, in condizione quindi d'insinuarsi anche nelle fessure le più strette.

Oggidì, mercè i lavori dello Scarpa, del Pelletan, del Cloquet, del Velpeau, del Tillaux e del Lucas-Championnière e di altri, è ben noto il meccanismo di formazione dell'ernia epigastrica.

Il lobulo adiposo sottoperitoneale, sottomesso ad una delle tante cause comuni a tutte le ernie in generale e specialmente a quelle dell'ernia in discorso, distende lentamente l'orifizio in cui si è incuneato, ne smussa gli angoli e poco a poco lo trasforma in un'apertura ovale, attraverso la quale continua a insinuarsi ancora più profondamente, trascinando con sè una massa di grasso sempre più grande. Allora anche il peritoneo viene trascinato dallo strato cellulare al quale aderisce la massa adiposa, e giunto a livello dell'orifizio si deprime a dito di guanto e seguendo gli elementi cellulo-grassosi che lo precedono, penetra nel tragitto che quelli hanno creato.

Si ha così la costituzione del così detto *lipoma-preerniario della linea alba*, il quale però non è un lipoma nel vero senso della parola. Dissecandolo infatti diligentemente fino al colletto dell'orifizio, d'onde si è fatto strada, si nota che esso è riunito alla cavità addominale da una specie di peduncolo che attraversa il piccolo anello. Esso è insomma aderente al peritoneo, e questo peduncolo non è altro che un piccolissimo cul di sacco peritoneale che ha seguito la massa adiposa nel suo tragitto.

Dopo un tempo più o meno lungo, variabile a seconda di diverse circostanze e a seconda della persistenza delle stesse cause che lo hanno prodotto o dell'aggiunta di altre più decisive, il lipoma preerniario aumenta di volume e il diverticolo peritoneale finisce col costituire un vero sacco, nel quale s'insinua o l'intestino o l'epiploon, ma più frequentemente l'epiploon.

Ed ecco costituita la vera ernia epigastrica. Qualche volta però la patogenesi è diversa, e ciò specialmente per le ernie traumatiche o ernie *di forza*, come le chiama Malgaigne, in cui il trauma agisce repentinamente e con violenza e l'ernia appare immediatamente o poco dopo avvenuto il trauma. Per questi casi non troppo frequenti l'ernia epigastrica si rassomiglia, per il suo modo di formazione, all'ernia inguinale e crurale, le vere ernie di forza.

Avviene in fatti che un individuo, sotto l'influenza di uno sforzo violento o di un traumatismo grave, avverte la sensazione d'uno scricchiolio all'epigastrio e vede d'un tratto comparire l'ernia. Bisogna in questo caso, per spiegare il fatto, pensare a uno squarcio brusco delle fibre aponevrotiche della linea alba, attraverso il quale, sotto l'aumento della pressione dei visceri si forma l'ernia. Ad ogni modo anche questa brusca lacerazione è sempre da mettersi in rapporto con una debolezza congenita delle pareti addominali.

Alcuni autori, dimenticando forse quanto poco prima fu esposto, hanno descritto come veri e propri lipomi dell'epigastrio alcuni casi che in realtà non erano — secondo me — che lipomi preerniari di questa regione.

E siccome la sintomatologia da essi presentata, che — come dirò in seguito — è caratteristica tanto del lipoma preerniario che della vera ernia dell'epigastrio, poteva farli ritenere appartenenti a un gruppo speciale di lipomi, che si allontanano in modo spiccatissimo dai caratteri del comune lipoma (che è quello di essere indolente spontaneamente e alla pressione), furono battezzati per *lipomi dolorosi*.

Tali sono i due casi del Boiffin. Nel primo si trattava di una donna di 31 anni, che sei anni prima cadendo in un fosso aveva risentito un dolore violentissimo dietro lo sterno; tre settimane dopo vide apparire nella regione epigastrica un tumore del volume di un uovo di piccione. Da quella

epoca ebbe sempre a soffrire nausee, dolori allo stomaco, coliche e anche vomiti accompagnati da dispnea, che sopravvenivano con maggiore intensità dopo fatiche e strapazzi. All'esame si riscontrava un tumore molle, liscio, ottuso alla percussione, irriducibile, fluttuante, del volume d'un mandarino, ricoperto da pelle normale e libera, posto ad egual distanza dall'appendice xifoide e dall'ombelico, un po' a destra della linea mediana. Nelle manovre per sollevare il tumore, esso sembrava aderente all'aponevrosi per un peduncolo, che impediva di separarlo dagli strati profondi.

Mentre lo si teneva sollevato, invitato l'ammalato a tossire, si percepiva chiaramente un movimento d'impulsione in tutta la massa. Il tumore era doloroso spontaneamente e alla pressione; dolore vivissimo che aveva costretto l'ammalato a consultare il medico.

La diagnosi essendo difficile, il Boiffin procedette all'operazione, come se si trattasse d'un'ernia irriducibile. Egli dice d'aver trovato il tumore incapsulato e indipendente dallo strato adiposo sottostante.

Anche nel secondo caso si trattava di una donna, di 59 anni, che da molto tempo portava nella regione epigastrica un tumore del volume di un pisello, il quale col crescere aveva determinato dei dolori vivissimi, a modo tale che l'ammalata non poteva sopportare neppure lo sfregamento della camicia su di esso; il tumore era anche spontaneamente doloroso. Erano comparsi inoltre dei disturbi nervosi molto gravi e un dimagramento progressivo assai notevole, fatti questi che non si potevano attribuire a uno stato nevropatico dell'individuo, perchè i suoi antecedenti non presentavano nulla che lo potesse far supporre.

Il tumore risiedeva nella linea mediana, a pochi centimetri al di sopra dell'ombelico; era mobile e lobulato.

Evidentemente, ripeto, il Boiffin si era trovato dinanzi a due casi di lipoma erniario e forse nell'operazione esportando

il tumore ha anche esportato il piccolo cul di sacco peritoneale, che con esso probabilmente non aveva contratto ancora aderenze o per lo meno aderenze molto deboli.

ANATOMIA PATOLOGICA.

L'anatomia patologica di questa regione data, si può dire, solo da pochi anni, da quando cioè la cura radicale di essa ha fornito nozioni precise sul suo contenuto e sulle particolarità presentate dai diversi elementi, che possono in essa riscontrarsi.

L'ernia epigastrica è ordinariamente unica, ma può essere anche multipla. Il Berger ne ha osservato 2, 3 e anche 4. Il Gussenbauer cita un caso di ernia doppia, in cui esse erano l'una accollata all'altra, e separate soltanto dalla linea mediana. Il Cooper riferisce il caso tipico di un bambino nato con 3 ernie epigastriche, in cui precisamente si osservava l'arresto di sviluppo dei muscoli addominali. Il Lucas-Championnière operò un individuo di 51 anni che portava due ernie epigastriche, la prima situata 3 centimetri al di sopra dell'ombelico, un po' a destra della linea mediana e che datava da 12 anni, la seconda in vicinanza della linea mediana, immediatamente al di sotto dell'appendice ensiforme dello sterno e che datava appena da un anno.

Come risulta anche dalla citazione di questi pochi casi, l'ernia epigastrica non sempre risiede esattamente nella linea mediana, il che dipende precisamente dal fatto che gli spazi losangici della linea alba si trovano un po' lateralmente alla linea mediana.

La pelle ordinariamente non presenta nulla di speciale. Depressa, in condizioni normali, sotto l'appendice xifoide in un punto indicato col nome di *scrobicolo del cuore* o *fossetta epigastrica*, può variare di forma per la presenza dell'ernia e pel suo volume. Liscia, non aderente nei casi di

ernia recente, col tempo, e se è stata sottoposta all'azione d'un cinto, può pigmentarsi più o meno intensamente e divenire sede talvolta di eritemi, escoriazioni e perfino ulcerazioni.

Il sacco è formato dal peritoneo parietale.

Varia il suo spessore e la sua grandezza a seconda della età dell'ernia. È sempre infiltrato di grasso, talvolta lo si trova come insinuato in mezzo a una massa più o meno abbondante di adipe, che lo ricopre interamente e lo maschera, sicchè ne è difficile il riconoscimento e difficile l'isolamento. Il suo colletto spesso sottile, aderisce molto intimamente all'orifizio, specialmente quando l'ernia è antica.

Invece di un solo diverticolo peritoneale se ne possono trovare parecchi, come è il caso riferito dall'Hutchinson; e che uno o più di questi diverticoli, privi di viscere erniato, col tempo si obliteri, formando così delle piccole cisti, incluse nel grasso erniario. Il Duplay le ha chiamate *cisti sacculari*.

Sul contenuto del sacco le controversie dei primi osservatori sono oggi risolte. Il Terrier, in base al diverso contenuto, ha classificato le ernie in 4 categorie:

1° Ernie di semplice grasso senza partecipazione del peritoneo ed ernie di grasso con diverticolo peritoneale infundibuliforme.

2° Ernie grassose contenenti un sacco con un'ernia epiploica.

3° Ernie epiploiche semplici senza lipoma erniario.

4° Ernie intestino-epiploiche e intestinali, molto più rare.

Contro l'opinione di Garengeot, Pipelet, Chopart e altri, che ritenevano trovarsi in quest'ernia *sempre* una parte dello stomaco e perciò dette *ernie gastriche* o *gastroceli*, si sollevò il Leveillé negando assolutamente che per la sua situazione anatomica quest'organo potesse far ernia all'epigastrio. Si può oggi però mettere fuori dubbio che il fatto

esista, quantunque molto raramente. E la rarità deve spiegarsi per le dimensioni ordinariamente piccole dell'ernia, che non permettono allo stomaco di penetrarvi, contrariamente a quanto si verifica nell'ernia ombelicale, la quale come si sa può presentare un volume assai considerevole. Lucas Championnière ha operato due casi nei quali ha trovato il ligamento sospensorio del fegato. È stato osservato anche il cordone fibroso della vena ombelicale. Il contenuto più abituale è costituito invece dal grasso e dall'epiploon, sia solo, sia associato. Dopo viene l' intestino, di cui si può trovare tanto il tenue, quanto il ceco, l' ileo, il colon trasverso. L'orifizio erniario perde a poco a poco la primitiva forma losangica, in seguito alle pressioni esercitate su di esso dal peduncolo dell'ernia, e in generale tende a divenire circolare e ad assumere talvolta delle dimensioni assai considerevoli. Il Wutzer ha osservato due casi descritti da Walter, sul primo dei quali l'apertura erniaria era permeabile alla punta di due dita e nel secondo era larga 4 centimetri.

SINTOMATOLOGIA.

I disturbi funzionali dell'ernia epigastrica sono di natura riflessa; è perciò che ordinariamente l' ammalato li riferisce a una affezione dello stomaco, e il medico stesso qualche volta, tratto in errore dal giudizio dell'ammalato, dopo aver inutilmente ricorso a tutto l'arsenale dei rimedi antidispeptici non riesce a constatarne la presenza che per puro azzardo, ricercando sulla regione epigastrica i segni di una lesione gastrica, che aveva presupposto di una gravità tutt'altro che trascurabile.

Jalade-Lafond riferisce a questo riguardo delle osservazioni molto interessanti. Una signora, che aveva sofferto da lungo tempo disturbi digestivi, stitichezza, cefalalgia ostinata e di tratto in tratto vomiti e diarrea, fu sottoposta dal suo medico a un vitto molto scarso, giacchè egli credeva si

trattasse di una *infiammazione cronica della mucosa intestinale*. In seguito a ciò l'ammalata dimagrì, ma la malattia rimase inalterata. Trousseau trovò un'ernia della linea alba, che dall'appendice ensiforme si estendeva sin verso l'ombelico. Nella tensione dei retti essa veniva un po' strozzata alla sua base dai bordi dei muscoli. L'ernia si era prodotta in un parto all'età di 23 anni ed era rimasta inosservata per 8 anni. Dopo l'applicazione di un cinto, le sofferenze tutte scomparvero.

Un'altra giovane signora soffriva da lungo tempo di cefalalgia, stanchezza generale e dolori a ogni minimo movimento, disordini digestivi e specialmente frequenti diarree; essa era pallida, emaciata, le mestruazioni erano irregolari e soffriva di leucorrea. Nella speranza di un esito favorevole fu fatta maritare! La causa di tutti i mali era un'ernia epigastrica, la quale sporgeva nel tossire. Casi analoghi sono stati osservati da Michon, Ricord (in un uomo la cui affezione fu imputata a una supposta spermatorrea) e altri.

Oggidì questi errori sono molto più rari, poichè in presenza di disturbi digestivi e crisi dolorose ribelli a ogni trattamento, è ovvio nel medico pensare a un'ernia dell'epigastrio e esaminare con attenzione la linea alba.

Studiamo ora la sintomatologia più saliente e più frequente di quest'ernia.

Fra i sintomi subbiettivi il dolore è quello che occupa il primo posto. I suoi caratteri sono variabilissimi; ora è un semplice senso di peso o di stiramento all'epigastrio, ora sono veri crampi dolorosissimi; ora è intermittente, ora remittente. Spesso di fatti si manifesta soltanto qualche tempo dopo il pasto, altre volte invece persiste anche nell'intervallo tra un pasto e l'altro, acquistando in questo momento una maggiore intensità. La sede del dolore è d'ordinario localizzata alla regione epigastrica, ma non è sempre limitato a questo punto. Spesso s'irradiano dei dolori verso i lombi e lungo le pareti toraciche e addominali, qualche volta prolungandosi sino alla vescica e al retto.

Per questi caratteri qualche autore ha giustamente rassomigliato tali crisi dolorose a quelle così caratteristiche dell'atassia locomotrice. Tutte quelle cause poi che contribuiscono ad aumentare la pressione intraddominale, come gli sforzi, i movimenti, la tosse, esagerano questi dolori. Accanto al dolore sta il vomito. Anche questo sintomo presenta molte gradazioni nella sua intensità. O manca del tutto e si possono osservare soltanto delle eruttazioni, nausee o anche, quando esiste, in principio non si produce che a lunghi intervalli, in seguito sopravviene più regolarmente, per lo più una mezz'ora dopo il pasto o immediatamente dopo. Solo in qualche rarissimo caso esso può acquistare una frequenza tale da compromettere seriamente la salute e la vita.

Il dottor Agostinelli nel 1888 riferiva appunto un caso, in cui il vomito frequentissimo tanto di giorno che di notte, aveva ridotto l'individuo in condizioni gravissime: viso terreo, corpo madido di sudore freddo, respirazione lenta e irregolare, polso debole, lento.

Unitamente ai disturbi da parte dello stomaco entrano in scena talvolta anche quelli da parte dell'intestino. Le coliche dolorosissime non sono rare, accompagnate o da scariche diarroiche abbondanti o da stitichezza invincibile. Si capisce facilmente che questa duplice serie di alterazioni funzionali dell'apparato digerente si riflette in modo quasi costante sull'appetito. L'ammalato ha ripugnanza per i cibi, o se anche li appetisce, o li vomita subito o li digerisce male, donde una nutrizione più che insufficiente. Il dimagramento sopraggiunge rapidamente, le forze diminuiscono e l'ammalato impossibilitato al lavoro, si esaurisce lentamente, diviene ipocondriaco e non tarda a cadere in uno stato di cachessia profonda.

Tutta questa coorte di mali non è però frequente; in generale anzi il destino degli individui affetti da ernia epigastrica, ad onta delle reali sofferenze da parte dello stomaco

e dei dolori più o meno intensi allo stomaco, ai lombi e alla base del torace, non è così fatale; essi possono continuare nelle loro occupazioni, in un'alternativa di benessere e di malessere che, se li rende sofferenti, non li porta però a estremi così gravi.

Certo è però che d'ordinario i disturbi di un'ernia epigastrica sono di gran lunga superiori a quelli prodotti dalle altre ernie, meno forse di quelli di un'ernia ombelicale, colla quale la prima ha molta somiglianza.

Le diverse interpretazioni date dagli autori antichi per spiegare queste crisi dolorose e questi disturbi digestivi nell'ernia epigastrica sono state oggi in gran parte trovate erronee, mercè lo studio diligente dell'anatomia della regione. La presenza dello stomaco nell'ernia o piuttosto il suo stiramento attraverso l'orificio della porta erniaria spiegava un tempo tutta la sintomatologia.

A parte la rarità estrema di questo caso, che in base alle comunicazioni di alcuni osservatori degni di fede oggi si ammette, la spiegazione però non regge di fronte ai casi in cui invece dello stomaco o di porzione di esso, nell'ernia non si trova che o intestino o epiploon, e questo ultimo più frequentemente. Si può ammettere che per l'inserzione dell'epiploon alla grande curvatura dello stomaco e per le aderenze che esso contrae col sacco, si possono esercitare degli stiramenti sullo stomaco e ostacolarne la peristalsi durante la digestione, mantenendo così a lungo andare uno stato irritativo sufficiente a dare origine a disturbi dispeptici. Ma anche nelle altre varietà di ernia troviamo le stesse condizioni anatomo-patologiche; anche nelle altre ernie si tratta sempre o di un enterocele o di un entero-epiplocele; eppure la sintomatologia non è nè così grave, nè così caratteristica.

Evidentemente l'interpretazione citata più sopra non risponde alla grande maggioranza dei casi; e tantomeno poi risponde in quei casi, tutt'altro che rari, nei quali l'ernia

non è costituita nè da intestino, nè da epiploon, e tanto meno dallo stomaco, e per giunta neppure dal peritoneo, ma da un semplice tumore di grasso, come avviene appunto nel periodo iniziale, e i disturbi dolorosi e dispeptici sono ugualmente, se non più, intensi come nelle ernie propriamente dette.

Un altro fattore importantissimo deve quindi entrare nella patogenia di questi sintomi. Al Gussenbauer si deve la prima idea d'una interpretazione razionale e vera della fisiologia patologica dell'ernia epigastrica. Egli giustamente aveva pensato all'irritazione del plesso nerveovascolare del peduncolo erniario per compressione d'azione muscolare.

La causa infatti di tutti i sintomi nervosi non può essere ricercata in un'alterazione del peritoneo o del tubo digerente, ma dev'essere attribuita alla presenza del lipoma sottoperitoneale, la cui importanza fu già stabilita come si disse, per quanto concerne la patogenesi di quest'ernia e più che tutto pei suoi rapporti coll'anello fibroso, formato a spese del tessuto aponeurotico della linea alba.

Ricordando ora i dati anatomici accennati in principio di questo lavoro, si può ricostruire tutta la fisio-patologia dell'ernia.

I numerosi filetti nervosi delle ultime cinque paia intercostali e quelli dei due rami del plesso lombare, grande addomino-genitale e genito-crurale, che si distribuiscono ai muscoli retti e alla loro guaina, vengono in vario modo compressi, stirati, irritati, nelle diverse modificazioni, che assume la forma dell'orifizio erniario, per il fatto della contrazione muscolare.

Si spiegano quindi tanto il dolore all'epigastrio, quanto le irradiazioni dolorifiche ai reni, alle pareti addominali e toraciche.

Le crisi gastro-intestinali si spiegano con un meccanismo più complicato. Fatti di questo genere, analogamente a quanto avviene nell'atassia locomotrice, sono evidentemente

sotto la dipendenza del gran simpatico, di cui i plessi addominali eccitati danno luogo ad un fenomeno riflesso, il cui punto di partenza è dato dalla compressione del fascio angio-nervoso del peduncolo dell'ernia.

Secondo lo Chailloux, alla facile tendenza al vomito, che si osserva in certi casi di ernia epigastrica, si può dare una spiegazione speciale. Dalla fisiologia si sa che nell'atto del vomito il diaframma è l'organo che spiega l'azione principale della respirazione; ora alla costituzione del plesso nervoso, cui dà origine ciascuno dei frenici nella metà corrispondente del diaframma, prendono parte anche alcuni rami provenienti dagli ultimi nervi intercostali. Sulle maglie di questi plessi si trovano dei gangli propri, dotati di un certo automatismo funzionale. È ovvio ammettere che la compressione esercitata dall'ernia sui rami perforanti degli intercostali si trasmetta anche ai frenici per l'intermediario appunto di questi plessi, il che basterebbe a spiegare la frequenza e l'ostinatezza dei vomiti in questi casi speciali di ernia dell'epigastrio.

L'esame accurato dei segni obbiettivi di rado può offrire difficoltà per il diagnostico. L'ernia presenta ordinariamente un piccolo volume; raramente raggiunge quello di una testa di feto, altre volte invece è così insignificante che non si può scoprire se non con una ricerca accuratissima. La porta erniaria si trova ora nella linea mediana, ora un po' lateralmente, spesso più a sinistra che a destra. La forma è comunemente ovoidale col grande asse diretto verticalmente o orizzontalmente, corrispondente alla forma del foro d'uscita dell'ernia.

L'Horner cita dei casi di ernia epigastrica irriducibile scambiati con ascessi delle pareti addominali, migrati dal mediastino anteriore, o ascessi epatici facenti sporgenza all'epigastrio.

Un esame diligente non può far cadere in simili errori.

Il Lennhoff in un articolo comparso nel *Berliner Klin. Wochenschrift* del 1894 parla di un nuovo sintomo delle ernie della linea alba, simile al fremito delle cisti da echinococco: *ein dem Hydatidenschwirren ähnliches Spritzphänomen*. Questo speciale fenomeno, secondo l'autore, può essere abbastanza costantemente osservato, specialmente nella posizione dorsale, e dipende dal passaggio dell'intestino attraverso la porta erniaria, quando appunto il liquido intestinale è spinto contro il sacco erniario. In un caso anzi il fremito era così chiaro che fu fatta diagnosi di cisti da echinococco.

Senza voler negare o mettere in dubbio l'osservazione del Lennhoff, è questo un sintomo che non ho visto riferito da altri autori, nè a me accorse di poterlo constatare. Ad ogni modo anch'esso può avere la sua importanza.

La consistenza dell'ernia varia secondo il suo contenuto.

È frequente, ad esempio, sentire le diverse lobulazioni del tumore nei casi di lipoma erniario; negli altri casi, cioè di epiplocele o entero-epiplocele, la percussione darà degli apprezzamenti precisi, e si giudicherà con quelli stessi criteri, con cui si valutano i caratteri generali delle altre ernie.

Nei casi eccezionalmente rari, in cui nell'ernia trovasi una porzione dello stomaco, più che la percussione è utile l'ascoltazione. A questo proposito il Wutzer osservò due casi molto dimostrativi.

Una ragazza dopo essere caduta in un pozzo, ebbe a soffrire dolori gastrici ed osservò all'epigastrio un tumore, che cresceva gradatamente, tanto che dopo un anno si estendeva dall'appendice ensiforme all'ombelico. L'appetito e la digestione erano conservati; essa invece soffriva di disturbi nella deglutizione e nel respiro. La risonanza del tumore alla percussione era ottusa nella stazione eretta, chiara in posizione di decubito; il così detto *tozzo gastrico*. Applicando l'orecchio sul tumore, mentre l'inferma beveva, sentivasi il liquido penetrare con gorgoglio.

In un'altra giovanetta, dopo una caduta da un' altezza di sei metri, si sviluppò un tumore all'epigastrio, che crebbe mano mano sino a estendersi dall' appendice ensiforme a circa 2 centimetri al disopra dell'ombelico. Il suo diametro longitudinale misurava 15 centimetri, il trasverso 22. Alla percussione dava risonanza ottusa a stomaco pieno, risonanza chiara a stomaco vuoto. All'ascoltazione, durante la ingestione di liquidi, si sentiva nettamente un rumore di gorgoglio.

Il contenuto dell' ernia aderisce più o meno completamente al sacco, specialmente nel caso di ernia dell'epiploon, sì che essa è spesso irriducibile o riducibile in parte, d'ordinario alla parte centrale.

Le complicazioni sono fortunatamente poco frequenti. Lo strozzamento, ad esempio, è rarissimo. Quando si produce però è grave e porta in breve tempo alla gangrena dell' intestino. Bisogna però distinguere il vero dal falso strozzamento o almeno dalla minaccia di strozzamento. Si dànno infatti dei casi, specialmente nei fanciulli e nei giovanetti, nei quali si osservano dei sintomi gravi simulanti uno strozzamento: dolori vivissimi, vomiti ostinati e frequenti, costipazione invincibile. La riduzione dell' intestino e il riposo fanno cessare immediatamente gli accidenti. Si ammette che tali crisi a inizio brusco e acuto siano dovute a compressione e *pizzicamento* (*pincement*) d' una porzione d'intestino anche piccola attraverso una fessura sopraombelicale. Sono facili in simili contingenze gli errori diagnostici.

CURA.

Fu il Maunoir il primo che nel 1801 tentò con successo la cura radicale dell'ernia epigastrica. Dopo di lui però la maggior parte dei chirurghi respinse con terrore l' intervento cruento, per la paura di ferire il peritoneo e per le

conseguenze che ne sarebbero fatalmente derivate. Eravamo, si capisce, nel periodo prelisteriano e i chirurghi dell'epoca avevano troppe ragioni per astenersi dal toccare l'*arca santa del peritoneo* — come ben dice il Dauriac — quando, per mancanza di proprietà, vedevano comparire per le più semplici ferite le complicazioni le più disastrose.

Si ritornò quindi all'antico: all'applicazione del cinto.

Oggi però che conosciamo bene e la patogenesi e l'anatomia patologica di quest'ernia, possiamo domandarci: ha essa una tendenza naturale alla guarigione? può il cinto favorire questa tendenza? Tutti gli autori sono concordi nel ritenere che l'ernia epigastrica, al contrario dell'ernia ombelicale, non può guarire spontaneamente, e l'applicazione d'un cinto non può che aumentare il divaricamento delle fibre dell'orifizio erniario. Di fatti perchè un cinto sia efficace bisogna che esso abbia un punto d'appoggio fisso sopra un piano resistente, e nella regione epigastrica non si saprebbe trovare questo punto d'appoggio fisso. E si può ventilare l'idea dell'applicazione d'un bendaggio soltanto nelle ernie riducibili. Tuttavia si danno casi, nei quali il trattamento palliativo è per necessità indicato, se non allo scopo di curare, almeno di mitigare la sintomatologia più grave dell'ernia. Nei casi cioè in cui ogni trattamento operatorio è assolutamente controindicato o per condizioni generali o locali di una certa gravità; negli albuminurici, nei diabetici e cachettici, e in quelli individui, le cui pareti addominali troppo deboli e troppo passive si presterebbero molto facilmente a una rapida e più grave recidiva.

Tutt'al più negli ammalati, che abbiano una viva ripugnanza a farsi operare, si può consigliare una cintura addominale con brettelle e sottocoscie.

Ma non è, si capisce, che un mezzo di transizione.

Essi potranno vivere più o meno bene, più o meno male, a seconda di svariatissime circostanze, fino al momento in cui, distendendosi oltremodo l'orifizio, l'ernia non potrà

essere più contenuta. La linea alba e le sue aponevrosi poco a poco si distendono e si sfiancano a spese del loro spessore; i retti divaricati e dissociati si nutrono male, non funzionano o funzionano male, e al momento dell'operazione non si potrà loro domandare un appoggio; mutati i rapporti della regione, aumentano le difficoltà dell'atto operativo.

Il caso più frequente però è quello di trovare un'ernia anche piccola con sintomi dolorosi e disturbi dispeptici intensi, e l'ammalato reclamare con insistenza l'operazione, che possa liberarlo dalle sue sofferenze.

Vi è infine un' indicazione che comanda l' intervento ad ogni costo: l' incapacità al lavoro. Agli operai specialmente l'esistenza d'un'ernia epigastrica rende ogni lavoro impossibile. Essi stessi reclamano l'operazione. In presenza quindi d'un'ernia incontenibile o irriducibile o in ogni trattamento palliativo che se non aggrava, certo non attenua la sintomatologia dell'ernia, il chirurgo non deve esitare. Farà la cura radicale e avrà tutti i vantaggi a operare presto nell'interesse dell'ammalato. Presenta la cura radicale dei danni? Le esitazioni dei chirurghi del periodo prelisteriano oggi non hanno più ragione d'essere. La chirurgia erniaria è entrata in una via nuova, e si deve specialmente a Terrier e a Lucas-Championnière il merito d'avere provocato un movimento favorevole verso l'operazione precoce, movimento che tende ad accentuarsi ogni giorno di più. « Cette très « petite lésion — dice il Lucas-Championnière — est une de « celles que l'on soulage le mieux. Ses douleurs et ses acci- « dents sont très pénibles. Les resultats de l'opération sont « d'une solidité parfaite et amènent la disparition de toute « douleur. »

PROCESSI OPERATIVI PER LA CURA RADICALE.

Il concetto generale, che domina in tutti i processi moderni per la cura radicale dell'ernia epigastrica importa la incisione larga dei tegumenti, l'apertura del sacco e la restaurazione della parete per ovviare alla recidiva.

È specialmente da quest'ultimo punto che differiscono i metodi.

Si può dire in generale — e in questo senso parlano anche gli autori più recenti — che gli stessi processi operatorî per la cura radicale dell'ernia dell'ombelico valgono anche per quella dell'epigastrio.

In un mio lavoro sull'ernia ombelicale, comparso nel 1895, ho fatto una rivista critica dei diversi concetti, cui si sono inspirati i chirurghi moderni nell'esecuzione dei piani operatorî; non faccio qui che riassumere i metodi principali, riservandomi a fare, nell'esposizione del caso clinico, alcune osservazioni circa le modifiche da introdurre nel processo Dauriac, che se risponde — secondo me — meglio di tutti gli altri alle indicazioni di una cura radicale nell'ernia dell'ombelico, non ha applicazione che per un ristretto numero di ernie dell'epigastrio.

Processo di Lucas-Championnière. — L'incisione cutanea è fatta seguendo l'asse del tumore e dev'essere abbastanza lunga, ordinariamente 5-6 centm., per facilitare le manovre operatorie. Dissecata la pelle e isolato il tumore erniario sino a riconoscere le fibre aponevrotiche della linea alba, s'incide l'orifizio erniario, ed allora se si tratta di un semplice lipoma lo si isola dalle parti vicine, cercando di riconoscere diligentemente la presenza o no di un prolungamento peritoneale, e se non c'è si stirerà in fuori il lipoma a modo di legarlo ed esciderlo più profondamente che è possibile.

Se l'infundibulo peritoneale esiste, lo si tratterà come un vero sacco.

In presenza invece di un epiplocele o di un entero-epiplocele, s'isola il sacco sino alla linea alba, si apre largamente l'orifizio erniario e s'incide il sacco: se l'intestino è libero lo si respinge in cavità, diversamente lo si isola.

L'epiploon è sempre resecato, sia libero o no, e la resezione si fa il più alto possibile. Si procede indi alla dissezione

del sacco, momento questo spesso il più delicato di tutta l'operazione; isolato e resecato, lo si affonda.

Per chiudere la parete addominale, in modo da costituire una cicatrice resistente, si suturano le parti fibrose con una serie di punti perduti, 4 o 5 per lo più. La sutura cutanea si fa a tutto spessore con 5 o 6 punti di seta.

L'autore insiste specialmente sull'incisione dell'orifizio erniario, che tutti i chirurghi non fanno. Essa permette di distruggere più facilmente tutte le aderenze, di attirare una porzione più lunga del peritoneo, di rendere così impossibile la formazione di un nuovo infundibulo, di mettere a contatto un tratto di tessuti più largo e d'ottenere così una cicatrice più resistente.

La prima cura radicale di ernia epigastrica, fatta con questo processo da Lucas-Championnière, data dal 1887. Da quel tempo sino a questi ultimi mesi (XII Congresso Internazionale, a Mosca), egli ha operato — come già dissi — 14 ernie epigastriche.

Fra le controindicazioni alla cura radicale, l'autore enumera: l'albuminuria, il diabete, la cachessia, la vecchiaia, la debolezza delle pareti addominali e le malattie croniche dell'apparecchio respiratorio; in quest'ultimo caso le scosse forti e frequenti di tosse possono compromettere l'esito immediato o lontano dell'operazione.

Una complicazione, fortunatamente rara, notata dall'autore, è la congestione polmonale sopraggiunta dopo l'operazione. Essendo i vecchi più predisposti a tali congestioni, egli esita a proporre loro un intervento cruento per una malattia, che essi portano già da lunghi anni senza troppo soffrire, intervento che può loro riuscire fatale.

Il Caccioppoli nel 1892 riferì due casi di ernia epigastrica, operati agli Incurabili (Napoli). La particolarità eseguita dall'A. sta nell'aver praticato la sutura a filzetta del sacco, prima di aprirlo e dopo la riduzione del contenuto dell'ernia.

Questa sutura preventiva, secondo l'autore, garantisce meglio l'operazione; come pure l'aver chiuso il colletto con doppia sutura, per sostituire allo spazio che residua dalla legatura unica o multipla del colletto un rilievo del foglietto sieroso parietale rivolto verso l'interno, rende meno facile la recidiva.

L'autore però non ha inciso l'anello fibroso erniario; non ha potuto quindi, resecando il sacco al di là del colletto, distruggere ogni infundibulo, al che invece si devono inspirare tutti i processi operativi per la cura delle ernie in generale.

Processo di Gersuny. — Dopo suturato l'orifizio erniario, l'autore va alla ricerca della guaina dei retti e la incide per tutta la lunghezza del suo bordo interno. Si attirano i muscoli a livello della linea mediana e si attraversano a tutto spessore con dei fili di sutura, a una certa distanza dal loro bordo interno, procurando di farli passare attraverso le intersezioni fibrose dei muscoli, per dar maggior resistenza alla sutura; sutura in ultimo dei piani superficiali.

Con Gersuny s'iniziano le modificazioni operatorie per la ricostruzione anatomica della parete addominale. Egli per il primo si è valso dei retti, per opporre un piano muscolare dinanzi alla porta erniaria.

Processo di Quénu. — Presenta una grande analogia con quello di Gersuny, perchè anch'esso è basato sul ravvicinamento dei retti. Dopo isolato il sacco e resecato l'epiploon o ridotto l'intestino ed estirpato il sacco stesso l'A fa un'incisione leggermente elittica nella guaina dei retti. Aperta la guaina, si hanno due labbra aponevrotiche — uno interno e l'altro esterno, fra le quali si trova il muscolo — formate a spese del foglietto anteriore della guaina. Indi fa le suture dei diversi strati: 1° strato siero-fibroso, costituito dal peritoneo e dal foglietto posteriore della guaina dei retti; 2° strato fibroso costituito dalle due labbra interne della guaina; 3° strato muscolare, costituito dal

ravvicinamento dei margini interni dei muscoli; 4° strato fibroso, costituito dalle due labbra esterne della guaina; 5° strato superficiale o cellulo-cutaneo.

Processo di Condamin. — 1° sutura a sopragitto del peritoneo; 2° sutura del piano aponevrotico, interessante possibilmente i due foglietti della guaina dei retti, ma specialmente il foglietto posteriore; 3° sutura metallica della pelle.

Processo di Le Dentu. — 1° sutura peritoneo-muscolare-aponevrotica a sopragitto, fatta con catgut n. 4, a 2 centm. di distanza dai margini dell'incisione, in modo da ottenere un addossamento intimo e molto esteso; 2° sutura cutanea, dopo resezione di un lembo semielissoide allungato da ciascun lato della ferita superficiale, fatta a punti separati con seta.

Processo di Jules Boekel. — Sutura a diversi piani, il 1° comprendendo il peritoneo, con punti separati di catgut, il 2° comprendendo il foglietto posteriore della guaina dei retti, il 3° il foglietto anteriore e il muscolo stesso, il 4° la pelle.

Processo di Dauriac. — 1° tempo: incisione elittica della pelle e del cellulare sottocutaneo, alla base del tumore erniario, che lo circoscrive e lo isola; 2° altra incisione elittica laparotomica sulla linea alba e sul foglietto posteriore della guaina dei retti che apre il ventre; 3° trattamento dell'ernia, isolamento del sacco, apertura di esso, riduzione dell'intestino, resezione dell'epiploon, estirpazione del sacco; 4° sutura del piano profondo della parete addominale, interessante il peritoneo ed il foglietto posteriore della guaina dei retti; 5° isolamento col dito di questi muscoli dalla loro faccia profonda, senza isolarli dal foglietto anteriore, e due punti di sutura in pieno muscolo, al limite superiore e inferiore dell'incisione addominale, come nel processo Quénu; 6° incisione laterale, ai due lati, sul corpo carnoso muscolare, a livello dell'unione del terzo interno coi due terzi esterni

del muscolo, formando così due lembi muscolari, uno interno, l'altro esterno; 7° un po' al di sotto del punto di sutura, che avvicina i due retti nell'angolo superiore, incisione trasversale del lembo muscolare interno; 8° sutura dei due lembi interni incrociati; 9° punto di sutura nella parte centrale dell'incrocio, attraverso il lembo muscolare esterno di sinistra, i due lembi incrociati e il lembo muscolare esterno di destra; 10° sutura della pelle.

L'anno scorso il Noble descrisse l'operazione di una grossa ernia della linea alba, nella quale la porta erniaria si estendeva dal processo ensiforme all'ombelico. L'autore ottenne una duratura chiusura di questa grossa breccia, procedendo a questo modo. Dopo aperto il sacco e riposti i visceri, suturò il peritoneo; indi incise d'ambo i lati, dal foglietto anteriore della guaina dei retti e dall'aponevrosi dell'obliquo esterno e dell'interno, un lembo semilunare, la cui base rimaneva aderente alla porzione mediana. I lembi furono addossati l'uno all'altro e così coprirono, a guisa di due battenti di porta, la primitiva mancanza. Su di essi furono indi suturati i retti, comprendendo a tutto spessore lo strato muscolare.

Osservazione. — Usai Raimondo di Efisio, d'anni 29, muratore, da Guspini, viene accolto nel Riparto Medico dell'Ospedale Civile di Cagliari il 1° gennaio 1896, per disturbi di stomaco. Il Sanitario del Riparto, accertata la vera natura del male, manda l'Usai nel Riparto Chirurgico, il 3 dello stesso mese.

L'ammalato riferisce di non aver sofferto malattie gravi, tranne le febbri malariche, delle quali guarì nell'Ospedale d'Iglesias in circa 15 giorni, coll'uso dei sali di chinino. Un anno fa soffrì di dolori articolari. Nel 1890 ricoverò nell'Ospedale di Tunisi, per essere curato di piaghe alla regione anteriore delle gambe.

La presente affezione data da 15 anni. Verso quell'epoca, saltando da un muricciolo dell'altezza di circa due metri, l'Usai cadde bocconi, battendo il ventre sul terreno. Immediatamente non risentì alcun disturbo; ma dopo circa un mese s'accorse della presenza di un tumoretto, nella regione epigastrica, della grandezza di una fava, il quale andò man mano crescendo, sino a raggiungere il volume presente, che è di circa un ovo di pollo.

I disturbi, che accompagnarono la comparsa del tumore, furono da prima miti, ma crebbero col progredire di esso: senso di stiramento doloroso all'epigastrio, dolori irradiantisi alla base del torace e ai lombi, nausee, qualche vomito, specialmente dopo il pasto, disturbi intestinali costituiti da stipsi alternata a scariche frequenti, ma non dolorose.

Quello che sopra tutto preoccupava l'ammalato era il notare l'accrescimento di tutti questi disturbi durante il lavoro, specialmente quando doveva sollevare pesi, fare dei lunghi tratti di cammino a piedi o in veicolo, per le necessità del suo mestiere. Dopo un riposo anche breve, i disturbi si mitigavano e scomparivano, e poteva allora riprendere il lavoro, salvo a desistere non appena si faceva più intenso il dolore all'epigastrio.

L'Usai riferiva la causa delle sue sofferenze al tumore dell'epigastrio e accennava lo stomaco, come sede del male.

È figlio di genitori sani, ha moglie e figli, che godono ottima salute. Individuo di robusta costituzione, di regolare conformazione scheletrica, muscoloso, ma piuttosto magro. Pelle di colorito bruno, mucose visibili colorate, temperatura normale. Sani tutti gli organi, regolari le funzioni.

Tre dita trasverse al di sopra dell'ombelico e un dito al di sotto dell'appendice xifoide, si osserva un tumore, di forma piuttosto ovoidale, limitato alla base da un cercine duro, di consistenza aponevrotica, che nella contrazione brusca dei muscoli della parete addominale tende a restringersi, strozzando il tumore, il quale invece, a pareti rilassate, è depressibile alla palpazione, ma non completamente riducibile. Negli sforzi di tosse si rende più visibile e più consistente.

Per la presenza del tumore e per la sua rilevanza sul piano del corpo, la regione sottogiacente, occupata dalla cicatrice ombelicale, appare come un po' depressa e infossata.

Palpato attentamente il tumore, si nota in esso una specie di lobulizzazione pastosa.

Diagnosi. — Ernia epiploica dell'epigastrio. Operazione l'11 gennaio 1896. Incisione della cute — isolamento del sacco da grossi lobuli di adipe infiltrato, fuoruscenti da smagliature della linea alba — incisione larga della linea alba, isolamento del colletto del sacco, apertura di esso, stiramento in fuori dell'epiploon erniato, doppia legatura alla base, resezione e affondamento del peduncolo, estirpazione profonda del sacco — sutura del peritoneo e dell'aponevrosi — incisione longitudinale della guaina dei retti, lungo il bordo interno, da una parte e dall'altra — scollamento parziale del corpo carnoso muscolare dal foglietto posteriore dei retti — sutura di questo foglietto — sutura del bordo libero del muscolo di sinistra alla base del muscolo di destra, interessando anche il foglietto anteriore della guaina, e viceversa, ribattendoli così l'uno sull'altro, in modo da avere due strati muscolo-aponevrotici sovrapposti — sutura della cute.

Decorso regolarissimo; guarigione p. p. in 10ª giornata — risultato operatorio ottimo — cicatrice resistente — scomparsa di tutti i disturbi.

Nel praticare la cura radicale di quest'ernia, io mi ero proposto di seguire fedelmente il processo Dauriac, nella sua ultima modificazione fatta dello stesso autore (*Gazette des hôpitaux*, n. 72 del 21 giugno 1894 p. 675), così detto *incrocio parziale dei retti*, che mi aveva dato un ottimo successo nella cura di un onfalocele, pubblicato nel 1895, il cui risultato operatorio remoto, dopo circa *due anni e mezzo*, dal 30 maggio 1895 si mantiene tuttora soddisfacentissimo.

Nel corso dell'operazione però mi sono trovato di fronte a ostacoli non previsti; fui quindi impossibilitato a praticarlo. Dopo aver infatti incisa la guaina dei retti e scollati col dito i muscoli dal foglietto posteriore, mi sono accorto che non era possibile — data la topografia della regione — far scivolare all'interno il corpo carnoso del muscolo, per inciderlo longitudinalmente e trasversalmente in alto, allo scopo di formare le quattro bandellette, che devono costituire l'*X* dell'incrocio. I due muscoli erano fortemente fissi in alto. La ragione era tutta anatomica. Trovandosi l'ernia più vicina all'appendice ensiforme che all'ombelico, i due retti non si prestavano, per la vicinanza delle loro inserzioni superiori costo-sternali, alla mobilità.

Come ho detto in principio, parlando dell'anatomia della regione, per quanto esistano delle controversie circa l'esatta sede e modo d'inserirsi dell'estremità superiore di questi muscoli, si sa che l'inserzione interna, molto spessa ma poco larga, si fissa al legamento costo-xifoideo e in basso e al davanti della cartilagine della 7ª costa, in vicinanza dello sterno. Questa inserzione spesso si fissa all'appendice xifoide per mezzo di fibre aponevrotiche, che si continuano col periostio dello sterno. Ora dovrebbe precisamente questa porzione del muscolo essere quella a prestarsi a una certa mobilità, perchè si possa fare l'incrocio. È certo che se l'ernia fosse stata più vicina all'ombelico, l'esecuzione del processo sarebbe stata facile.

Dinanzi a questi ostacoli, non rimaneva che adottare il processo classico di Lucas-Championnière o quello di Gersuny-Quénu. Volevo però, per quanto era possibile, opporre dinanzi alla porta erniaria uno strato muscolo-aponevrotico più spesso e resistente di quello che non potesse presentare il semplice ravvicinamento dei bordi interni dei due muscoli. E poichè ero già, per così dire, a mezza via, avevo cioè scollati per un certo tratto i muscoli dal foglietto posteriore della guaina, mi fu facile, stirando quanto più potevo i muscoli aderenti al loro foglietto anteriore, ribatterli uno sull'altro, suturando il bordo libero dell'uno alla base dell'altro e viceversa, praticando cioè una sutura, che si potrebbe denominare *sutura per ribattitura*. Avevo così uno strato muscolo-aponevrotico assai robusto (in questa porzione i retti sono assai spessi), il quale — a guisa di *plastron* — sbarrava più che sufficientemente l'antica porta erniaria.

In tutto poi si avevano 4 piani di sutura: 1° siero-aponevrotico, che comprendeva il peritoneo e la linea alba; 2° aponevrotico, che interessava i due foglietti posteriori della guaina dei retti; 3° muscolo aponevrotico, che comprendeva i due retti e i foglietti anteriori della guaina addossati; 4° cellulo-cutaneo, comprendente il cellulare sottocutaneo e la pelle.

*
* *

Circa un mese dopo l'operazione praticata da me, nella Riforma Medica del febbraio 1896, nel resoconto settimanale della Clinica chirurgica propedeutica di Napoli, diretta dal D'Antona, veniva pubblicato un caso di cura radicale di epiplocele ombelicale, nel quale fu praticato lo stesso processo da me eseguito: incisione cutanea longitudinale per circa 6 cm.; s'isola il sacco, si apre, si isola l'epiploon, si reseca, si estirpa il sacco quanto più in basso si

può, indi si incide la parete erniaria in modo da formare due lembi laterali, che vengono suturati a modo di battenti, cioè il margine libero di uno alla base dell'altro e viceversa, con due piani di sutura al catgut-sutura della cute.

*
* *

Il risultato immediato della mia operazione fu, come dissi, ottimo. E tale si mantiene anche oggi, quasi due anni dopo la cura praticata. Ho indugiato sino ad ora a render noto il caso, perchè ho voluto accertarmi precisamente del risultato postumo.

La cicatrice è perfetta; sotto di essa si può apprezzare, invitando l'ammalato, coricato, a raddrizzarsi bruscamente, la contrazione energica dei muscoli retti. Una parete dura e spessa, sotto la forma di una placca rettangolare, costituisce una specie di corazza, che occupa l'antica sede dell'ernia.

Cagliari, 31 ottobre 1897.

BIBLIOGRAFIA.

LEVEILLÉ, *Nouvelle doctrine chirurgicale*. Paris, 1812.
HORNER. Archiv. gén. de méd., 1834.
WALTER. Monatschrift, 1851.
TERRIER. Revue de chirurgie, 1886.
LE PAGE, *Des resultats éloignés de la cure radicale des hernies épigastriques*, 1888.
AGOSTINELLI. Raccoglitore medico, 1888.
LUCAS-CHAMPIONNIÈRE, *De la cure radicale des hernies*, 1892.
CACCIOPPOLI. Il Progresso medico, 1892.
BERGER, *Traité de chirurgie*.
GERSUNY. Centralblatt f. chirurg., N. 43, 1893.
QUÉNU. Gazette médic. de Paris, 1893.
LENNHOFF. Berliner klin. Wochenschrift, N. 31, 1894.
CHAILLOUX, *Étude sur la hernie épigastrique*, 1894.
BINAGHI, *Contributo alla cura radicale dell'ernia ombelicale*. Clinica chirurgica, 1895.
BOECKEL, *Cure radicale de la hernie ombilicale*, 1895.
DAURIAC, *Traitement chirurgical des hernies de l'ombilic*, 1896.
G. H. NOBLE. Amer. med-surg. bull., N. 25, 1896.

XI.

Dott. ANGELO MAUGERI ROMEO

Libero docente di Medicina Operatoria nella R. Università di Catania
Chirurgo primario dell'Ospedale Vittorio Emanuele

LA EPICISTOTOMIA

QUALE OPERAZIONE PRELIMINARE PER LA RESTAURAZIONE DELL'URETRA DELLA DONNA.

LA EPICISTOTOMIA

QUALE OPERAZIONE PRELIMINARE PER LA RESTAURAZIONE DELL'URETRA DELLA DONNA

La distruzione totale, o quasi, dell'uretra femminile, accompagnata dalla incontinenza di orina è una malattia talmente seria e così incomoda per le povere pazienti da autorizzare il chirurgo a sperimentare tutti quei mezzi dai quali egli possa sperare un risultato favorevole, siano essi più o meno difficili per l'operatore e più o meno noiosi per l'ammalata.

La mancanza totale o parziale dell'uretra nella donna, come si sa dall'anatomia patologica, può essere congenita per difettoso sviluppo del sistema uro-genitale; oppure acquisita cioè consecutiva ad affezioni avvenute in lei dopo la nascita. Tanto nell'un caso che nell'altro il chirurgo ha il dovere di liberare l'inferma da quello stato insopportabile, che l'obbliga spesso a segregarsi del tutto dalla società ed a trascinare un'esistenza infelicissima (Schröder).

Quei mezzi che hanno per mira di chiudere completamente la vagina e la vulva *(episiorrafia)* e di mutare il corso delle orine con la creazione di un'uretra artificiale soprapubica (Poncet) sono insufficienti, giacchè sostituiscono ad una malattia disgustosa un'altra malattia più disgustosa di quella che si cerca curare. La formazione di un'uretra temporanea, accanto a quella distrutta, finchè non siasi restaurata quest'ultima, operazione proposta dallo

Emmet ed eseguita dal Lawson-Tait (Hegar u. Kaltenbach) avrebbe l'inconveniente di diminuire molto il campo operativo e di impedire un'antisepsi abbastanza rigorosa.

Bisogna quindi ricostituire l'uretra in modo che essa si avvicini molto allo stato normale, tanto dal punto di vista della forma che della funzione.

Io tre anni fa dovetti curare un caso di questo genere, di cui mi piace riferire la storia in questa fausta occasione, perchè tanto il caso clinico, quanto i diversi atti operativi che si sono dovuti eseguire per ottenere un risultato favorevole mi sembrano di qualche importanza e degni di venire a conoscenza dei signori colleghi, specialmente di coloro che si occupano con predilezione di chirurgia ginecologica.

G. N. di anni 18, da Lentini, giovane di costituzione robusta: però affetta da diatesi urica sin dalla infanzia.

All'età di tre anni, per un calcolo in vescica piuttosto voluminoso, fu operata di litotripsia, in seguito alla quale operazione, sia per ruvide e mal condotte manovre del chirurgo, sia per qualche frammento di calcolo che, incuneatosi nell'uretra abbia distrutto, necrosandola, una porzione di questo canale, le rimase grave incontinenza di orina che sopportò per parecchi anni.

Il 18 maggio 1893 entrò all'ospedale, ove rimase circa due mesi e mezzo, (sino al 29 luglio) e quivi fu operata da abile chirurgo. Però la notte dopo la operazione fu colta da grave emorragia, nell'arrestar la quale venne probabilmente alterata la sutura; perlochè il coalito dei margini non potè aver luogo e la incontinenza ritornò come per lo innanzi.

Presentatasi a me nella prima quindicina di aprile 1894, riscontrai quanto segue:

Giovane di costituzione abbastanza robusta, di statura piuttosto avvantaggiata, con scheletro bene sviluppato e con tutti gli organi ed apparecchi normali, eccetto un disturbo nel ricambio materiale che si esplica colla sopradetta diatesi urica.

Tutta la vulva, la faccia interna delle cosce ed il perineo sino presso l'orificio anale erano affetti da una dermatite eczematosa che si manifestava simultaneamente nelle varie sue forme, perchè di antica data, essendo prodotta dall'incessante scolo dell'orina su queste parti. Le alterazioni della cute su questi punti erano talmente pronunziate da simulare lesioni sifilitiche di vario grado, se gli altri segni diagnostici e la moralità della ragazza non avessero assolutamente escluso una tale malattia.

Esaminato il canale dell'uretra esso era quasi completamente distrutto nei suoi due terzi anteriori; mentre nel terzo posteriore, la parete della uretra, e parte della parete inferiore, era rappresentato da una specie di doccia dilatata e sfondata che andava a terminare sul collo della vescica. Esisteva una marcata sclerosi cicatriziale nei tessuti vicini all'uretra. L'orina colava ad intervalli dal collo vescicale, specialmente quando la paziente stava all'impiedi, producendo col decomporsi un odore nauseante, e nei punti coi quali veniva a contatto, quella dermatite di cui si è fatto cenno più sopra.

Pria di accingermi alla operazione, credei necessario liberare la paziente da quelle lesioni cutanee dei genitali esterni che col forte prurito la disturbavano tanto e che avrebbero potuto compromettere il risultato dell'atto operativo, rendendosi focolaio d'infezione. Vi riuscii in gran parte per mezzo di semicupi, ora con soluzione di bicarbonato di soda ed ora con quella di acido borico; e per mezzo di pomate modificatrici al calomelano ed all'ossido di zinco.

In seguito cercai ricostruire l'uretra, utilizzando nella sua parte posteriore i tessuti della porzione rimasta, e per la sola parte anteriore, completamente distrutta, adoperando due lembi scolpiti sulla parete superiore della vagina.

Dopo avere preparato la paziente come si usa nell'operazione della fistola vesico-vaginale, la mattina del 26 aprile dessa venne anestesizzata e poscia messa nella posizione dorso-sacrale. Svuotata completamente la vescica e lavatala con soluzione borica, si disinfettò la vagina con prolungate irrigazioni e lavande di sublimato all'uno per cinquemila; vennero quindi cruentati i bordi della porzione posteriore dell'uretra, prolungando le incisioni sino sul collo della vescica in modo da formare una specie di triangolo coll'apice sul collo vescicale e la base verso il vestibolo della vagina. La emorragia piuttosto notevole, specialmente vicino al collo della vescica, venne arrestata colla compressione fatta con piccole spugne sterilizzate. Cessata la emorragia mi accorsi che, volendo affrontare i margini cruentati al disopra di una sonda di sei millimetri di diametro introdotta in vescica, questi restavano molto tesi: credei conveniente perciò scollare un poco i tessuti dell'uretra da quelli sottostanti, in modo da formare due lembi per scorrimento; allora cessò completamente la tensione ed i margini poterono facilmente avvicinarsi lasciando un orificio da permettere la facile introduzione di un catetere Nélaton N. 18. Questi margini vennero riuniti con punti di sutura intercisa dati con seta N. 2 sterilizzata col processo di Czerny.

Per formare la porzione dell'uretra anteriore, completamente distrutta, eccetto nella sua parete superiore, tracciai due lembi rettangolari incomincianti dal punto ove l'uretra in parte esisteva, benchè in forma di semicanale (3° posteriore) sin quasi al di sotto della clitoride; i quali lembi comprendevano la mucosa vaginale, un poco alterata da tessuto cicatriziale, ed il tessuto sottomucoso. Questi lembi furono rivoltati all'indentro verso la linea mediana e suturati al disotto di una sonda N. 18 introdotta in vescica, ed in modo che la superficie mucosa venne a corrispondere dal lato della sonda.

Indietro furono pure riuniti, per mezzo di altri punti di sutura intercisa, alla porzione di uretra già restaurata. Onde ricuoprire la superficie cruenta rimasta in vagina per la inversione fatta subire ai due lembi, vennero passati da sinistra a destra cinque fili di seta, immergendo l'ago al di là della superficie rimasta sanguinante per la dissezione dei due lembi; e, stringendo le anse di filo, i bordi, già distanti fra loro quanto la larghezza dei lembi rivolti, vennero a mettersi a mutuo contatto al di sotto della sonda e della nuova uretra, formando così una doppia parete al nuovo canale.

La sonda venne surrogata con un catetere Nélaton dello stesso diametro, che fu fissato all'uretra con un punto di sutura; la vagina fu moderatamente imbottita con garza al iodoformio e la inferma, dopo svegliatasi, fu coricata nel proprio letto, ove le fu applicata una vescica con neve sull'ipogastrio. La operazione durò ore due e un quarto.

Il decorso postoperatorio fu abbastanza semplice, giacchè la temperatura nei primi due giorni si elevò soltanto di pochi decimi; ed il terzo giorno ritornò al normale. In questo giorno si cominciò a somministrare alla operata lo estratto fluido di hydrastis che il Martin ritiene mezzo efficacissimo nei casi d'incontinenza. Il catetere, rimasto aperto nei primi due giorni, pescava con la sua estremità libera dentro un recipiente contenente soluzione fenicata al 3 per cento, in modo che la orina non ristagnasse in vescica, ma gocciolasse sempre dentro il recipiente. Il terzo giorno, onde abituare la vescica a dilatarsi, si chiuse l' estremità libera del catetere, aprendolo ad intervalli per fare uscire la orina raccoltasi. Tutto andò bene sino al sesto giorno in cui si tolse il catetere; da allora in poi, sia per il passaggio dell'orina attraverso il canale, sia per gli sforzi che la paziente era costretta a fare per potere urinare, si ulcerò la maggior parte dei punti di sutura, la riunione dei bordi si fece irregolarmente ed incompleta, e la incontinenza ritornò al primiero stato.

Mi convinsi che, non essendosi potuto ottenere un risultato soddisfacente in seguito a due operazioni, la causa prima dello insuccesso doveva risiedere nel passaggio continuo della orina attraverso la nuova uretra, specialmente dopo rimosso il catetere a permanenza, e nelle contrazioni del collo della vescica per espellere il suo contenuto. Pensai quindi di sopprimere temporaneamente queste due cagioni d'insuccesso deviando il cammino della orina colla creazione di un'uretra soprapubica per mezzo della epicistotomia.

Tolsi quindi subito tutti i punti di sutura ed attesi che tutti i tessuti incisi cicatrizzassero completamente e la paziente si fosse alquanto riavuta dalla subìta operazione.

Il 14 giugno, dopo avere preparato convenientemente la inferma e disinfettato lo ambiente, praticai con la più rigorosa asepsi e sotto la narcosi la epicistotomia con una incisione mediana, dalla sinfisi pubica sino a 10 centimetri al di sopra; ed, incidendo prima a man sospesa e poscia a strati sulla sonda i tessuti della parete addominale, giunsi sul connettivo prevescicale. Non avendo potuto dilatare la vescica e per non offendere il peritoneo, cercai

dapprima colle dita spostarne in alto il cul di sacco anteriore e poi apersi limitatamente la vescica quanto più in basso mi fu possibile, tagliando la sua parete sulla guida di una sonda da cistotomia introdotta per l'uretra e che funzionava in tal caso come una sonda a dardo. Frenata colla compressione un poco di emorragia proveniente dalla parete vescicale incisa, suturai i due bordi di questa alla porzione inferiore della ferita addominale; introdussi in vescica per la breccia fattavi due grossi e lunghi tubi di gomma che fissai alla parete addominale onde poter funzionare con un sifone del Perier e, lavata bene la vescica con soluzione borica, riunii con doppio ordine di sutura la porzione superiore della ferita addominale ed applicai un apparecchio da medicatura disposto in modo che la estremità dei due tubi, sorpassando la medicatura, fosse andata a pescare dentro un recipiente con soluzione antisettica. Consigliai alla paziente di giacere supina per i primi otto giorni, sino a quando cioè furono tolti tutti i punti di sutura.

Il decorso dopo l'operazione fu piuttosto regolare, giacchè la temperatura soltanto nella sera dei primi due giorni si elevò sino a 38,5 e poscia divenne normale; nè vi furono fatti reattivi molto marcati da parte della vescica dentro la quale praticavansi tre volte al giorno irrigazioni con soluzione borica.

La orina nella prima settimana uscì in parte dalle vie naturali ed in parte dal sifone soprapubico; riunitasi però completamente la ferita addominale ed avendo ordinato alla giovane di giacere carponi od almeno di fianco, la orina uscì quasi completamente dal nuovo canale soprapubico.

Sicuro che con un'adatta posizione della paziente (carponi oppure di fianco) l'orina sarebbe uscita tutta dalla nuova via soprapubica, il 5 luglio ritentai la restaurazione dell'uretra.

Poichè dopo la mia prima operazione non si era potuto ottenere un esatto e completo coalito dei margini dell'uretra posteriore, nè la riunione di questa ultima coll'uretra anteriore, già formata dai due lembi presi dalla parte superiore della vagina e che aderirono tra loro solidamente costituendo un'uretra anteriore abbastanza regolare, bisognò cruentare di nuovo i margini della uretra posteriore sino al collo della vescica per riunirli poi tra loro colla ordinaria sutura intercisa; come pure bisognò cruentare il margine posteriore dell'uretra anteriore per riunirlo colla stessa sutura al margine anteriore dell'uretra posteriore. Disgraziatamente nello apporre uno degli ultimi punti di sutura si ruppe un ago curvo di Emmet vicino alla sua cruna e rimase infisso per tutta la sua lunghezza in mezzo ai tessuti, benchè si fossero fatti ripetuti ma infruttuosi tentativi per estrarlo.

Non insistei troppo nella ricerca dell'ago per terminare presto la operazione la quale era stata abbastanza lunga (circa due ore); e perchè gli astanti mi assicuravano che esso non era rimasto tra i tessuti, ma era caduto inavvertito nel vaso sottostante e buttato via insieme col sangue e coll'acqua sporca. A me però rimase sempre il grave sospetto che l'ago fosse rimasto in mezzo ai tessuti oppure fosse caduto in vescica: circostanza che mi

preoccupava ancora dippiù giacchè, attesa la grande predisposizione della giovane alla litiasi, quell'ago in vescica sarebbe certo divenuto il nucleo di un calcolo.

Il corso ulteriore della operazione tuttavia, eccetto qualche lieve puntura che la paziente avvertiva di quando in quando sotto e al di dietro dell'arcata pubica, fu normale sino all'11mo giorno, cioè sino al 16 luglio. In questo giorno sopravvenuta con anticipo la mestruazione, si ebbe una grave emorragia proveniente dal collo della vescica, tanto da mettere in pericolo la vita della inferma. Per arrestarla, essendosi mostrati inutili tutti gli altri mezzi che si adoperano in tali circostanze, si dovette ricorrere allo zaffamento della vagina; il quale realmente la arrestò, ma disturbò tanto la regolare adesione del nuovo canale che si distaccarono nuovamente in varî punti i margini di esso e ritornò quindi la incontinenza.

Per i ripetuti insuccessi, ai quali si aggiunse la grave emorragia che per poco non uccise la paziente, io cominciai a perdere la speranza di potere ottenere la guarigione; ed avrei voluto abbandonare la giovane inferma al suo destino. Ma sia per le insistenti preghiere di lei e dei suoi genitori e sopratutto per il dubbio di averle lasciato l'ago dentro la vescica od infisso in mezzo ai tessuti, mi decisi a tentare l'ultima prova; aspettando però, per rifare la operazione, che la paziente si fosse in gran parte rimessa dall'anemia consecutiva alla profusa emorragia vescicale; anzi per agevolarne la guarigione, oltre alla ordinaria cura tonico-ricostituente, le praticai con vantaggio parecchie iniezioni ipodermiche di citrato di ferro ammoniacale.

Rifeci per la 3^{a} volta la operazione il 25 agosto, adoperando le stesse precauzioni messe in pratica nelle due precedenti.

Poichè i tessuti presso il collo della vescica per i ripetuti traumi, conseguenza degli atti operatorî, avevano perduto la loro naturale elasticità riducendosi ad un duro tessuto cicatriziale, e poichè m'interessava la ricerca dell'ago perduto, credei necessario asportare tutti quelli che trovavansi sulla linea mediana da sotto la clitoride sino al collo vescicale, inclusa la porzione di uretra anteriore indietro della quale si trovò poi l'ago.

Cruentato il collo con diverse incisioni formanti nello insieme una racchetta coll'apice indietro ed in basso, asportai tutto il tessuto cicatriziale abbastanza esteso; quindi esplorai con cura la cavità della vescica, tanto colle dita quanto col catetere metallico, ma inutilmente; continuando però le ricerche rinvenni l'ago irruginito e della lunghezza di 35 millimetri in mezzo al legamento sottopubico dal quale mi riuscì alquanto difficile estrarlo.

Dopo questo primo tempo rimase in corrispondenza del collo della vescica un'apertura quasi triangolare, limitata da bordi sanguinanti, colla base in avanti ed in alto verso il vestibolo e coll'apice indietro ed in basso; con tali dimensioni da permettere facilmente il passaggio dell'indice.

Onde restaurare di nuovo l'uretra ed il collo della vescica, ora quasi del tutto scomparsi per l'asportazione del tessuto cicatriziale e per la ricerca dell'ago, si seguì press'a poco lo stesso procedimento adoperato nella prima

operazione del 23 aprile; eccetto poche e difficili necessarie derivate dalla scarsezza dei tessuti che avrebbero dovuto formare il nuovo canale.

Dapprima vennero applicati cinque punti di sutura intercisa a conveniente distanza dai bordi dell'apertura triangolare del collo della vescica, cominciando dall'apice della detta apertura e salendo in alto verso la sua base. Questi punti, che comprendevano tutto lo spessore del setto vescico-vaginale, eccetto la mucosa della vescica, servirono a restringere il collo, lasciandovi però tanto spazio da penetrarvi una sonda di sei millimetri di diametro.

Mancando intanto sulla parete superiore della vagina e nel mezzo del vestibolo i tessuti necessarî per la formazione della nuova uretra, seguendo l'esempio del Fritsch e del Polaillon, dovetti trar profitto delle piccole labbra rimaste quasi completamente intatte.

Praticate dunque, nel punto ove posteriormente queste due pliche vanno a confondersi colle grandi labbra, due incisioni alquanto obblique dirette allo interno verso il collo della vescica già ristretto, furono fatte altre due brevi incisioni trasversali al di sotto della clitoride in modo da comprendere tutto lo spessore delle piccole labbra; e quindi vennero cruentati i loro bordi liberi. Finalmente, dopo avere introdotto in vescica una sonda del diametro di sei millimetri, per servire da modello, questi bordi vennero tra loro riuniti sulla sonda coi punti di sutura intercisa; mentre i bordi posteriori, risultanti dalle due incisioni obblique, furono riuniti al collo della vescica con altri punti della stessa sutura e con parecchi punti di rinforzo diretti in vario senso, in modo da costituire un altro piano di sutura.

Formato in tal modo il nuovo canale, le parti, ad operazione finita, presentavano l'aspetto seguente:

Il meato trovavasi immediatamente al di dietro della clitoride con una apertura tagliata a sghembo cioè più lunga, sin dietro la clitoride, nella sua parete superiore e più corta in quella inferiore; tutto il canale descriveva una forte curva con concavità superiore in modo da abbracciare la sinfisi pubica; l'ostio vaginale era rimasto alquanto ristretto.

La sonda venne sostituita con un catetere Nélaton N. 10 il quale si lasciò a permanenza in vescica per quattro giorni e poi si tolse definitivamente; la donna si fece giacere carponi per i primi due giorni e poscia sempre sul fianco in modo che le orine uscissero tutte dal canale sopra pubico.

Il decorso postoperativo fu regolare giacchè non sopravvenne febbre, nè apparvero altri segni di reazione locale molto pronunziata. Il 4 settembre, cioè 10 giorni dopo la operazione, si tolsero tutti i punti di sutura e con piacere si constatò che l'adesione delle parti era stata completa e che non vi era più incontinenza, quantunque la giovane se ne stesse all'impiedi tenendo otturata l'apertura soprapubica.

Dopo 22 giorni, cioè il 16 settembre, si tolsero i due tubi che pescavano in vescica attraverso il canale soprapubico e s'incominciò la dilatazione graduale della nuova uretra che pel processo di cicatrizzazione cominciava a restringersi. Tale dilatazione si spinse sino a poter facilmente introdurre la

sonda N. 20 della filiera francese; e si raccomandò alla paziente di non abbandonarne l'uso, almeno per i primi sei mesi.

Negli ultimi di ottobre si chiuse completamente l'apertura soprapubica e la giovane donna, dopo una lunga serie di molestie e dolori, guarì completamente dal suo male.

È oramai fuori dubbio che i moderni chirurgi aiutati potentemente dall'antisepsi e dal perfezionamento della chirurgia operativa, abbiano abbandonato nella cura della incontinenza per mancanza parziale od assoluta dell'uretra muliebre gli antichi metodi, in parte accennati al principio di questo lavoro, e che possiamo chiamare di ripiego, per intraprendere una cura diretta molto più razionale, cioè la restaurazione parziale o la formazione totale dell'uretra mancante.

Così il Fritsch, lo Houzel, il Polaillon ed il Legueu hanno eseguito questa operazione con ottimi risultati.

Vi sono però alcuni casi in cui, benchè ricostruita l'uretra con tutte le regole della buona chirurgia, specialmente allorquando trovasi pure compromesso il collo della vescica, il coalito non avviene normalmente, sia per il passaggio immediato della orina attraverso la nuova uretra (passaggio che spesso si avvera nonostante l'applicazione del catetere a permanenza), sia sopratutto per gli sforzi che lo sfintere della vescica, interessato dall'atto operatorio, è costretto a fare.

In questi casi il lasciare in assoluto riposo il nuovo canale sino a tanto che esso non si sia saldamente riunito del tutto, è certo la condizione essenziale per potere ottenere una sicura guarigione; e questo riposo non può aversi altrimenti se non creando artificialmente all'orina una nuova e temporanea via di uscita per mezzo di un'uretra soprapubica.

La creazione di questo nuovo canale peraltro, stante la perfezionata tecnica della cistotomia soprapubica, non presenta più oggi delle grandi difficoltà. Appunto perciò

noi vediamo che questa antica operazione del Franco, ringiovanita, è stata proposta nel 1888 dal Mac-Guire (di Richmond-Virginia) e poscia eseguita con successo da parecchi chirurgi, tra i quali il Witzel, il Pousson e soprattutto il Poncet da Lione, che vi apportò interessanti modifiche, per deviare il corso dell'orina nell'uomo in certi casi di ipertrofia prostatica, di emorragie vescicali gravi per carcinosi vescico-prostatica, d'infezione urinosa di origine vescicale e di fistole uretrali ribelli alle ordinarie cure; ed è stata pure adoperata con ottimi risultati dal Trendelenburg, dal Baum, dal Bardenheuer, dal Leopold, dal Mac-Gill, dal Pousson, dal Von-Dittel e dal Weinlechner per chiudere dal di dentro della cavità vescicale alcune fistole urinarie inoperabili per la via della vagina.

Per spiegarci la grave metrorragia avvenuta l'11° giorno dopo la seconda operazione bisogna ricordare che l'uretra ed il collo della vescica nella donna posseggono nel connettivo sottomucoso una ricca rete di vasi sanguigni, principalmente venosi, che danno alla mucosa loro una struttura cavernosa (Gegenbaur). Per lo stato congestivo che suole produrre la mestruazione in tutti gli organi pelvici, naturalmente si ruppero alcuni vasi di questa ricca rete che, come fa notare il Sappey, è spesso riboccante di sangue; donde la emorragia che mise in pericolo la vita della giovane donna.

Nel ricostruire l'uretra, durante l'ultima operazione, profittando delle piccole labbra per difetto di altri tessuti più vicini, non adoperai il processo di autoplastica per *sdoppiamento* proposto dallo Gerdy ed applicato in simili casi con successo dal Blasius, dal Duboné, dal Collis, dal Von-Herff, dal Länger, dal Fritsch, dal Malcher e dal Polaillon; ma mi limitai soltanto a ravvicinare i loro bordi cruenti al di sotto della sonda, riunendoli con un solo piano di sutura, pel timore che, dividendo in due foglietti le piccole labbra, per se stesse sottili, ed applicandovi un doppio piano di

sutura, come consiglia il Walcher, esse si fossero necrotizzate; ed invece di ottenere un risultato migliore avrei avuto un altro insuccesso.

A dir vero un canale rifatto di pianta quasi tutto a spese del tessuto delle ninfe non avrebbe dovuto funzionare normalmente a guarigione completa ed avrebbe dovuto lasciare riprodurre un certo grado d'incontinenza; giacchè è universalmente ammesso che la principale ragione per cui funziona fisiologicamente lo sfintere vescico-uretrale nella donna, il quale presiede alla normale ritenzione delle orine nella vescica, si è la sua speciale costituzione anatomica; possedendó il canale dell'uretra una vera tunica muscolare molto spessa, in comunicazione diretta con quella della vescica, formata negli strati esterni da fibre circolari, in parte lisce ed in parte striate, disposte in modo da costituire uno sfintere esterno; e negli strati interni composta da fibre longitudinali lisce: costituzione anatomica che la rende eminentemente contrattile (Sappey-Gegenbaur). Il nuovo canale invece nel nostro caso, se da una parte venne formato a spese del collo della vescica in cui possiamo ammettere che le fibre circolari, le quali vi costituiscono lo sfintere, dopo essere state incise per toglierví tutto il tessuto cicatriziale, si siano di nuovo regolarmente riunite, grazie alla sutura, in modo di aversi il nuovo sfintere fornito di tutte le sue proprietà fisiologiche; d'altra parte nella porzione uretrale esso venne rifatto completamente a spese delle piccole labbra le quali, essendo costituite da due strati di tessuto cutaneo riuniti da un connettivo ricco soltanto di fibre elastiche, non avrebbero potuto dare un canale dotato di quella necessaria contrattilità che, aggiunta a quella dello sfintere del collo, avesse reso del tutto continente la vescica della giovane operata.

L'esito però favorevole e duraturo ottenuto da me e da altri chirurgi in questa operazione di plastica, deve fare apprezzare in modo non assoluto la teorica generalmente

ammessa dagli anatomici e fisiologi sulle leggi che regolano la ritenzione normale delle orine nella donna.

Si potrebbe pensare cioè che lo sfintere vescico-uretrale, benchè ricostituito in parte con tessuto non contrattile, pure disimpegna bene la sua funzione: 1° Perchè il collo vescicale, al quale lo attacco della nuova uretra, fatto con parecchi punti di sutura a doppio rango, venne a formare una specie di cercine che rinforza il suo sfintere, supplisce in gran parte alla mancata contrattilità dell'uretra. 2° Perchè questa, essendo formata dalle ninfe, che contengono nel loro spessore grande quantità di tessuto elastico, tessuto che sovente ha il compito di sostituire il tessuto muscolare (Hyrtl), può supplire parzialmente con la sua elasticità alla mancata contrattilità muscolare. 3° Perchè la incurvatura data al nuovo canale attorno la sinfisi pubica contribuisce molto alla buona riuscita della funzione; giacchè questa incurvatura, come fa rilevare il Pousson, cambia le condizioni statiche del condotto e permette alla elasticità dei tessuti di disimpegnare il suo ufficio, secondario sì, ma reale nel meccanismo della ritenzione fisiologica delle orine.

Non credo inutile accennare finalmente al trattamento operatorio di altri casi d'incontinenza di orina nella donna, sempre di origine uretrale, ma senza che essa dipenda da mancanza parziale o totale dell'uretra.

Questa incontinenza può derivare da varie cagioni:

1° Dalla dilatazione dell'uretra eseguita dal chirurgo sia a scopo terapeutico, sia come mezzo di diagnosi.

Questa causa però è rara, come lo provano i pochi casi d'incontinenza in rapporto al grande numero di dilatazioni dell'uretra che si praticano comunemente;

2° Dalla dilatazione patologica del canale prodotta da un neoplasma, o da un calcolo, o da un corpo estraneo che vi resti incuneato per lungo tempo;

3° Dalla distensione eccessiva della vagina prodotta dal passaggio del feto o da difficili e prolungate manovre

chirurgiche per raggiungere l'utero attraverso questo canale (Engstrom);

4° Dall'uretrocele, benchè raramente;

5° Da una briglia cicatriziale che impedisce alla parete inferiore dell'uretra di applicarsi contro la parete superiore; (caso di Uter-Hart, citato da Hegar e Kaltenbach, e guarito colla recisione della briglia cicatriziale);

6° Finalmente la incontinenza può aversi dopo la perfetta chiusura di una fistola vescico-vaginale. In tal caso essa può derivare, secondo Hegar e Kaltenbach, o dalla inestensibilità della vescica non più abituata da parecchio tempo a venire dilatata dalla orina; o dalla assoluta diminuzione della capacità di questo serbatoio per la considerevole perdita di sostanza prodottasi a livello della fistola; o, come fa rimarcare il Pozzi, dalla perdita di tonicità dovuta alla disusanza dello sfintere vescicale e delle fibre muscolari dell'uretra, le quali, come già si è detto, hanno nella donna grande importanza per la ritenzione normale della orina.

Il trattamento chirurgico di questa incontinenza può essere distinto, secondo il Pousson, in tre metodi:

1° Deviamento del corso delle orine sia creando un nuovo canale accanto a quello naturale, sia formando una uretra soprapubica come si è fatto cenno al principio di questo lavoro; comprende i processi del Baker-Brown, del Rutenberg e del Rose;

2° Rimpicciolimento semplice dell'uretra dilatata per mezzo della escissione a V del setto uretro-vaginale coi processi di Franck, Winckel, Schultze ed Engstrom i quali, eccetto quello di Engstrom, differiscono tra loro per pochi dettagli;

3° Restringimento del canale per deviazione, torsione ed allungamento con incurvatura del suo asse; comprende il processo di Pawlick, modificato dal Duret, quello del Gersuny e quello del Pousson che ha combinato insieme i primi due.

Il primo di questi tre metodi non è da imitarsi perchè basato sopra operazioni di ripiego che riescono inutili o pericolose. Il secondo, che consiste sopratutto nella escissione della parete inferiore dell'uretra, dando al lembo triangolare da escidere tali dimensioni che siano proporzionate al grado di restringimento che si vuol conseguire, avrebbe il difetto d'interessare la mucosa uretrale e di esporre alla formazione di una fistola uretro-vescicale, se non si ottiene regolarmente la riunione dei margini. La modifica dello Engstrom, il quale lascia intatta la mucosa uretrale, evita però questo inconveniente.

Nel terzo metodo, che suole adoperarsi allorchè la incontinenza deriva soltanto da un'uretra beante, il processo del Pawlick spesso non dà una guarigione completa; questa invece si ottiene con maggiore frequenza combinando insieme il processo del Pawlick, modificato dal Duret (incurvamento dell'asse della uretra con elevazione del meato ed allungamento della sua parete posteriore) con quello del Gersuny, cioè, torsione della uretra sul suo asse.

Bisogna convenire intanto che, nonostante tutte le modifiche apportatevi, le operazioni di plastica negli organi genito-urinarî della donna richiedono spesso da parte dell'ammalata molta pazienza e grande fiducia nell'operatore; e per parte del chirurgo, oltre alla corrispondente pazienza, molta delicatezza ed una speciale attitudine; dopo un primo insuccesso, in molti casi indipendente dalle modalità con cui venne eseguito l'atto operativo, l'ammalata e la famiglia scoraggiate rifiutano qualsiasi ulteriore tentativo di operazione, oppure ricorrono ad altro chirurgo.

Lungi da me il pensiero che con questo breve lavoro, il quale forse sarà pubblicato insieme con altri d'incontestabile valore, perchè compilati da professori illustri e da colleghi valentissimi, io pretenda annunziare nuove teoriche ovvero nuovi processi operatorî. L'unica idea che mi ha spinto a scriverlo è stato il vivo desiderio di poter

contribuire anch'io, secondo le mie forze il consentano, alla festa scientifica in onore del chiarissimo professore Francesco Durante, mio carissimo maestro ed amico.

Coloro che avranno la pazienza di leggerlo potranno giustificare il tempo impiegatovi ripetendo l'antico motto: « *Ament meminisse periti.*

Catania, novembre 1897.

BIBLIOGRAFIA.

SCHROEDER, *Malattie degli organi sessuali della donna;* traduzione italiana.

HEGAR UND KALTENBACH. *Operative Gynäkologie.*

A. MARTIN, *Patologia e terapia delle malattie delle donne;* traduzione italiana.

FRITSCH, *Ueber Plastik der weiblichen Harnröhre* (Centrablatt f. Gynäkologie; 1887, N. 30).

HOUZEL. (Gazette médicale de Paris, 14 janvier, 1888).

POLAILLON. (Bulletin médical, 1889; et Communication faite à la Société obst. et gynéc. de Paris, Archive de Tocologie, 1889).

LEGUEU, (Congrès français de chirurgie, 10me session tenue à Paris du 19 au 24 octobre 1896; Bulletin médicale, 1896).

WITZEL. (Semaine médicale, 1894).

A. POUSSON. *Affection chirurgicales des organes génito-urinaires,* 1897.

PONCET, (Semaine médical 1893 et Gazette des Hôpitaux, 1894).

POZZI, *Traité de Gynécologie.*

GEGENBAUR, *Lehrbuch der Anatomie des Menschen.*

SAPPEY, *Trattato di anatomia dell'uomo;* traduzione italiana.

HYRTL, *Istituzioni di anatomia dell'uomo;* traduzione italiana.

WINCKEL, *Malattie dell'uretra e della vescica muliebre, nell'enciclopedia chirurgica* di Pitha e Billroth, traduzione italiana ed Arch. f. Gyn. XXIII, 2.

WALCHER, *Die Auslösung der Warben als Methode der Plastik* (Centralblatt f. Gyn. 1889, N. 1).

O. ENGSTROM. (Berliner klinische Wochenshrift, 1887, N. 40).

FRANCK, (Centralblatt f. Gyn., 1884).

SCHULTZE, *Ueber operative Heilung der uretraler Incontinenz beim Weibe* (Wien. med. Blätter, N. 18 e 19).

PAWLIK, *Beiträge zur Chirurgie der weiblichen Harnröhre* (Wiener med. Wochenschr. 1883, N. 25 e 26).

GERSUNY, *Eine neue Operation zur Heilung der Incontinentia Urinae* (Centralblatt f. Chir. 1889, N. 25).

DURET, *Traitement de l'incontinence d'urine chez la femme* (Soc. des Sciences méd. de Gille, 17 dec. 1890).

XII.

Dott. CESARE GHILLINI

Chirurgo primario negli Ospedali di Bologna

LA PATOGENESI DELLE DEFORMITÀ OSSEE.

LA PATOGENESI DELLE DEFORMITÀ OSSEE

In varii miei lavori sulla patologia dell'osso, e sulla patogenesi delle deformità ossee, dimostrai oltre all'importanza della cartilagine d'accrescimento, l'influenza delle tensioni di pressione e trazione nello sviluppo delle deformità stesse.

Osservai come le prime alterazioni avvengono nella cartilagine di coniugazione e poscia nelle superfici articolari, che sono in vicinanza delle cartilagini lese, e da ultimo si hanno deformazioni dell'osso che sta più distante dalle cartilagini epifisarie, e cioè nelle diafisi delle ossa lunghe.

Mercè l'aiuto del prof. Canevazzi del Politecnico di Bologna, notai la relazione che esiste fra lo sviluppo delle deformità e le leggi della statica.

Infatti le curvature che si formano nelle diafisi delle ossa lunghe, dipendono assolutamente da leggi matematiche.

Illustrai il diverso effetto che la pressione esercita sulle estremità e sul mezzo delle ossa lunghe, e cioè come nelle epifisi la pressione determina atrofia, e nella diafisi, formazione ossea.

Dimostrai l'erroneità della teoria dell'adattamento funzionale, e come il Wolff abbia male interpretato le leggi della statica di Culmann; e mentre lo stesso Wolff crede che le deformità articolari non siano che adattamenti

funzionali delle superfici stesse alle deformazioni del corpo dell'osso, io all'opposto provai come le deformazioni del corpo dell'osso siano consecutive alle deformazioni delle epifisi e quindi delle superfici articolari.

Il Wolff nel suo ultimo lavoro confuta le osservazioni fatte alla sua teoria da Roux, Schede, Korteweg, Lorenz e da me.

Mi accusa di aver detto che la diafisi sta sotto la legge della trasformazione, e l'epifisi dipende dalla teoria della pressione. Ciò non è vero!

Tanto l'epifisi che la diafisi stanno sotto la stessa legge delle tensioni di pressione e trazione; ma l'epifisi, secondo le mie ricerche, risponde alla pressione e trazione, in modo diverso che la diafisi; poichè la prima, subisce atrofia per diminuzione di lavoro della cartilagine d'accrescimento; la diafisi invece subisce ingrossamento, per maggior lavoro del periostio.

In una mia memoria dimostrai pure i cambiamenti che avvengono nelle pareti della diafisi di una tibia valga, per alterazione della cartilagine epifisaria superiore, e come gli spigoli fossero divenuti più acuti e la parete laterale più spessa; cioè si era notato un aumento della sostanza ossea nei punti di aumentata pressione e trazione.

I preparati riportati dal Wolff sul ginocchio valgo mostrano chiaramente l'atrofia dell'epifisi inferiore del femore e superiore della tibia, e l'ispessimento delle pareti delle diafisi delle rispettive ossa.

Il ginocchio valgo da me ottenuto sperimentalmente, mediante lesioni delle cartilagini epifisarie, ha provato come le prime alterazioni si hanno nelle cartilagini d'accrescimento, poscia nelle epifisi, indi nelle diafisi per le cangiate condizioni statiche.

Le deformazioni delle diafisi dimostrano l'influenza delle tensioni di pressione e trazione; alterazioni che sono in assoluto rapporto colle leggi della statica.

Il Bähr, un oppositore della teoria di Wolff, e che sostiene le mie idee, coll'appoggio del prof. Ischoseke ammette che nell'osso vi siano soltanto sollecitazioni di pressione e non di trazione. Su questo punto però, io non mi trovo d'accordo, perchè dalle leggi della meccanica, è provato che l'osso nelle parti curve viene sollecitato e da tensioni di pressione e di trazione.

XIII.

Dott. ROBERTO AGOSTINELLI

Chirurgo primario nell'Ospedale di Foligno

UNA TRACHEOTOMIA A MIA FIGLIA.

UNA TRACHEOTOMIA A MIA FIGLIA

Non un lavoro scientifico, frutto d'investigazioni minute o di esperienze di laboratorio, non un'operazione di alta chirurgia, ma la narrazione schietta di un umile atto operatorio che dovetti per necessità eseguire su mia figlia affetta da una forma grave di crup difterico, io voglio offrire a Lei, mio illustre Maestro, in questo fausto avvenimento del suo Giubileo scientifico.

È poca cosa, lo so, ma l'ansia crudele che mi tormentò l'animo in quel supremo momento, la lotta terribile che dovei sostenere per strappare alla morte un amore di bimba che fissava i suoi occhi nei miei quasi dicesse: *salvami chè lo puoi*: che diritta sul suo letticciuolo nei momenti di grave dispnea mi si avvinghiava al collo e mi baciava, rendendo più acuto il mio dolore, tutto ciò, io credo, può scusarmi, se oggi oso dedicare a Lei quanto ebbe a soffrire e a lottare un cuore di padre.

La mia bimba, Lina, allorchè cadde malata, aveva quattro anni: cresceva bella, robusta, vivace da formare la nostra felicità. Il 27 giugno del 1895 volli condurla a Castelfidardo da un suo zio: fu un viaggio di poche ore e nella sera dello stesso giorno la ricondussi a casa; ma nel ritorno notai che era alquanto pallida, e dicea di sentire un po' di dolor di gola. All'esame non riscontrai alcun che di notevole, e attribuii il malessere alla stanchezza del viaggio.

Nella notte dormì benissimo: la mattina si levò e attese come al solito ai suoi trastulli infantili: nelle ore pomeridiane accusò di nuovo dolor di gola e desiderio di porsi in letto. Esaminatala, trovai che le tonsille, l'ugola, i pilastri e la parete posteriore della faringe erano semplicemente arrossate e poco tumefatte: non v'era tosse e il respiro era libero. Non diedi a tal fatto grande importanza, potendosi il tutto spiegare con una semplice infreddatura acquisita nel viaggio: applicai sotto il mento un cataplasma di linseme e senape, e le somministrai un purgante. Nella notte però mi accorsi che la bambina non respirava liberamente quasi che le narici fossero otturate da muco, tanto che impensierito la destai, ma collo svegliarsi ogni fenomeno scomparve e si allontanò da me pel momento ogni preoccupazione. Nella mattina appresso il dolor di gola aumentò sensibilmente, comparve la febbre (38°): le condizioni della gola si mantenevano quasi le stesse, solo un po' più di rossore si era diffuso in tutta la retrobocca: la bambina avea grande tendenza al sonno, e respirava con un po' di difficoltà da dover tenere semiaperta la bocca. Impensierito oltremodo, chiamai a consulto i colleghi della città, i quali non trovarono per allora alcuna cosa che giustificasse i miei timori, tanto più che la bambina in certi momenti si mostrava ilare, giuocava nel suo letto e respirava liberamente. Ma d'ora in ora i fenomeni andavano assumendo proporzioni allarmanti a vista di occhio: quella speciale tendenza al sonno si accentuava sempre più (la temperatura segnava 39°), e nel sonno il respiro cominciava a divenire stentato, sibilante, accompagnato da qualche colpo di tosse secca. Ripetuto l'esame, che la piccola malata docilmente subiva, insieme ai miei carissimi amici e colleghi dott. Lavinio Agostinelli, dott. Ludovici, dott. Pucciarelli, dott. Conti e dott. Guerra di Treja e sollevata l'ugola e il pilastro di sinistra, ci fu dato vedere sulla parte alta della faringe una placca grande quanto un centesimo, di colorito bianco sporco, costituita da una

membrana spessa, resistente, e nell'istesso tempo con un colpo di tosse veniva espulsa dal laringe un'altra membrana bianca, sfrangiata, che venne subito conservata per essere sottoposta all'esame microscopico.

Senza attendere però il responso di questo esame (quello clinico lasciava forse dubbio alla diagnosi?) si praticò immediatamente un'iniezione di siero Behring (1000 U. I.) nella regione interna della coscia, e si prescrisse un infuso d'ipecacuana e pennellature nella gola di acido salicilico e resorcina in alcool e glicerina. Prevedendo il peggio, non avendo presso di me l'apparecchio d'intubazione, telegrafai al mio carissimo amico prof. Egidi a Roma che me lo spedisse subito, convinto che il male, anche progredendo fatalmente, mi desse il tempo necessario per soccorrere la mia figliuola. Ma le condizioni locali e generali volgevano al peggio inesorabilmente: il respiro si faceva sempre più difficile: la tosse diveniva abbaiante, e notavasi sempre più pronunciato il rientramento allo jugulum e all'epigastrio: le urine presentavano notevole quantità di albumina: la temperatura segnava 38 $^1/_2$.

Dopo circa dieci ore dalla prima iniezione di siero, se ne praticò pure un'altra di 1000 U. I. e si attese: ma nessun miglioramento, nessuna sosta: il male progrediva a grandi passi. Che fare? Volsi allora il pensiero a nuovi soccorsi e spedii subito a chiamare nella vicina Camerino il prof. Mircoli e il prof. Catterina. Il tempo passava e la mia Lina versava in condizioni sempre più tristi: madida di sudore si levava ritta sulle coltri per respirare: la tosse si faceva sempre più stridula e roca: il collo era gonfio per ingorgo delle glandole cervicali e sottomascellari: all'infossamento spiccato dello jugulum si univa la tensione attiva, sincrona colle ispirazioni dei muscoli sterno-cleido-mastoidei, il polso era piccolo e frequente: la faccia cianotica e due grandi solchi bluastri si disegnavano sotto le occhiaie: la temperatura era di 38°.

Vicino a lei, unitamente ai colleghi che non mi abbandonarono mai e a cui debbo render grazie infinite, io mi sentivo spezzare il cuore: la vista di quella cara bambina che stava per rimanere asfissiata, le grida di dolore della madre che mi penetravano nelle carni, mi rendevano pazzo, e non sapeva che fare. Nessun soccorso veniva, e non poteva essere altrimenti, stante la grande distanza, e dovevo io vedermi morir fra le braccia quella bambina? V'era un mezzo e dovevo tentarlo. Ma sarei uscito vittorioso da questa terribile prova? E se vinto, qual rimorso per me, qual dolore profondo per tutta la vita! Dopo una lotta dell'anima che non si potrà mai descrivere, decisi di operarla: e tanto forte fu in me questo divisamento di salvare la figlia mia, che divenni calmo, risoluto.

Aiutato dai miei colleghi preparai in un ambiente vicino un piccolo letto operatorio, gli strumenti necessarii e la medicatura asettica sempre in pronto presso l'ospedale. Avvolta la bambina in una coperta di lana, la adagiai sul lettino col collo sollevato per rendere più tesa la regione tracheale e senza cloronarcosi incisi con mano ferma i tessuti tenendomi sui primi anelli tracheali: assicuratomi dell'emostasi in un attimo penetrai nella trachea.

Un sibilo acuto per il rapido introdursi dell'aria nelle vie aeree mi riempì di gioia: il viso della bambina si cangiò all' istante assumendo un aspetto di vita.

Divaricate le labbra della ferita, estrassi con le pinze una membrana spessa, bianca, grande quanto una foglia di olivo, e assicuratomi che il canale aereo era libero, introdussi con facilità la cannula. La bambina già ritornata vermiglia in volto, cominciò a respirare ampiamente ed io mi sentii sollevato. Il mio carissimo maestro professor Mircoli e il professor Catterina, giunti poche ore dopo, trovarono la bambina tranquilla e di un aspetto molto rassicurante, e al racconto delle mie sofferenze si sentirono commossi.

La giornata passò benissimo senza incidenti: la Lina dormì parecchie ore, respirando liberamente dalla cannula: la temperatura segnava 37 ½: l'urina presentava però sempre albumina.

Nel giorno appresso la temperatura ascese a 39°: il respiro si fece più difficile e la tosse divenne insistente: il timore allora di avere spiegato inutilmente la mia energia per il sopraggiungere di possibili complicazioni polmonali, venne a rattristarmi nuovamente, tanto più che l'esame batteriologico della membrana espulsa aveva fatto rilevare una forma non pura di difterite bacillare di Loeffler, ma mista a streptococchi.

Praticai allora, anche per consiglio dei colleghi, altra iniezione di siero Behring e alla sera la temperatura era scesa a 38°: l'urina non conteneva che traccie di albumina; il respiro era più libero e franco: dalla cannula, sotto i colpi di tosse, uscivano di tanto in tanto dei piccoli brandelli di membrane bianche, sfrangiate, commiste a muco denso appiccaticcio. Il terzo giorno dall'operazione la temperatura salì di nuovo a 39°, e contemporaneamente si manifestò notevole quantità di albumina nell'urina: feci mezza iniezione di siero, pari a 500 unità immunizzanti, e con mia soddisfazione ebbi a notare nella sera diminuzione di un grado e mezzo di temperatura e scomparsa quasi completa dell'albumina.

Nei giorni consecutivi il miglioramento andò accentuandosi a grado a grado: colla tosse venivano espulsi dalla cannula innumerevoli frammenti di membrane che io aveva cura di togliere rapidamente dall'apparecchio: la placca nella retrobocca si distaccò completamente lasciando scorgere un tessuto roseo di buona granulazione: la temperatura non superò che di poche linee la norma: la bambina cominciò a nutrirsi bene e la calma quasi assoluta ritornò in me e nella famiglia.

La mattina del sesto giorno dall'operazione tolsi la cannula, e dopo circa quindici giorni potei vedere la mia

cara figliuola nuovamente ilare e gioconda trastullarsi per la stanza con l'incisione tracheale perfettamente cicatrizzata.

Ripresi in casa gli altri miei bambini, allontanati pel momento dopo avere disinfettato tutto l'ambiente e le biancherie, praticai a ciascuno di essi una iniezione profilattica di 200 unità immunizzanti di siero antidifterico. Se ciò abbia contribuito per sè a non vedere cadere ammalato di difterite alcuno di essi, non so, ma certo essi non presentarono alcuna infezione, quantunque avvicinassero continuamente la mia piccola convalescente. Di essi, dopo la iniezione, ebbi cura di esaminare le urine e non riscontrai traccia alcuna di albumina, e nella mia operata, mi piace ripetere, coll'iniezione di siero vidi scomparire l'albumina che al 3° giorno in quantità notevole era riapparsa, e ciò contrariamente all'osservazione di altri che ne constatarono l'aumento dopo ogni iniezione.

Se le iniezioni di siero non spiegarono subito tutta la loro efficacia, ciò devesi a questo, o che esse vennero praticate troppo tardi, ingannandoci i fenomeni che non si presentavano da principio affatto allarmanti, perdendo così un tempo prezioso, o che il processo morboso infettivo veniva spiegandosi con tale intensità e tale rapidità da dovere essere costretti a rendere permeabile all'aria la trachea quasi occlusa o con l'intubazione o con la tracheotomia onde impedire l'asfissia e dar tempo al siero di spiegare la sua benefica azione.

Non v'ha dubbio che la mia bambina è guarita per l'azione combinata del siero e della tracheotomia: al siero si deve se, eliminato il pericolo immediato dell'asfissia coll'atto operatorio, le membrane poterono essere espulse in un periodo breve e completamente, ad esso se potei così togliere la cannula tracheale dopo solo sei giorni, eliminando così una consecutiva possibile affezione polmonale, facilissima a verificarsi per lo addietro, quando praticando tale

operazione e per simili casi, non si possedeva così prezioso rimedio.

Sono passati due anni e la mia bambina cresce vegeta e robusta: una bianca cicatrice appena percettibile mi rammenta sempre quel periodo di dolore che ho attraversato: ma quando mi stringo quella cara figliuola fra le braccia e ne ricevo un bacio, mi sento del mio soffrire compensato ad usura, e benedico la scienza e l'arte che Ella mi insegnò e da cui non potevo aspettarmi più gran beneficio.

Foligno, 16 dicembre 1897.

XIV.

Prof. Dott. VINCENZO COZZOLINO
Professore di Otiatria nella R. Università di Napoli

NOTE BIOLOGICHE SUL BACILLUS MUCOSUS OZENÆ

E SUA TERAPIA SPERIMENTALE.

NOTE BIOLOGICHE SUL BACILLUS MUCOSUS OZENÆ

E SUA TERAPIA SPERIMENTALE

L'ozena e il rinoscleroma sono i due argomenti che più degli altri reclamano ancora l'attenzione e lo studio dei rinologi. Questi morbi, sulla cui precisa etiologia non s'è detta l'ultima parola, debbonsi però ormai considerare come morbi da infezione microbica locale cronicissima, se si vuole, della durata della vita dell'uomo. L'ozena infatti, se non mette in pericolo la vita fisica dell'individuo, ne rende però così disgustosa la vicinanza da essergli d'ostacolo nella vita sociale: il rinoscleroma lo conduce a morte anche in giovane età per le stenosi ed atresie invincibili delle vie laringo-tracheali e consecutive associazioni microbiche polmonari, tra cui la tubercolosi.

Le ricerche degli studiosi si sono rivolte già da tempo all'etiologia microbica di entrambe le rinopatie in parola, ed ormai non mettono più in dubbio, che, ammesso il terreno opportuno, quale bisogna riconoscere in ogni morbo da infezione e in specie nell'ozena, vi sia un microrganismo cui si deve la forma clinica caratteristica, che cioè nell'ozenosa annulla lentamente i tessuti molli e duri dei cornetti con formazione di croste fetide senza produrre nè ulceri, nè carie, ma causando ectasie dei meati nasali; e nell'altra scleromatosa (bacillo di Frisch) fa crescere ed aderire le superficie mucose fra di loro con stenosi ed atresie cicatriziali sclerotiche caratteristiche, rinite iperplastica progressiva ed

irriducibile. L'una diffusa su tutto il globo, l'altra limitata ad alcune nazioni o frazioni di nazioni.

Per queste due gravi rinopatie, fin'oggi non vi sono che farmaci correttivi e tentativi di cure, ma nulla che possa dirsi una cura etiologica razionale, ed io credo che fin quando questa non verrà trovata, il che è a sperarsi come è avvenuto per qualche altra tossinfezione, il rinologo ha sempre il dovere di iniziare ricerche così dal punto di vista etiologico, che da quello terapico, sperimentando prima *in vitro* per portar poi i risultati nel campo pratico.

Fallita la via dei farmaci microbicidi si deve volgere la prora verso il nuovo ed affascinante orizzonte terapico della sieroterapia.

Messo fuori di discussione, almeno secondo me, che il fattore iniziale dell'ozena risiede nella natura del terreno, nella disposizione embriologica, teratologica delle fosse nasali, resta ampio studio ancora alla ricerca dell'azione microbica che trova in questo terreno preesistente campo di svolgersi e determinare la sintomatologia classica e ributtante delle croste col loro fetore ozenoso.

A questo scopo attesi da un anno, con ricerche batterioscopiche e batteriologiche rigorose, con esperimenti sugli animali e *in vitro*, i cui risultati sono oggetto di questa nota.

I casi di vero ozena, con tutti i suoi caratteri e la sua sintomatologia, che esaminai batterioscopicamente e batteriologicamente sono 32.

All'esame batterioscopico delle croste vidi sempre e in numero prevalente il diplobacillo capsulato di Loewenberg e il B. mucosus ozaenae di Abel.

25 volte osservai le forme bacillari ritorte e granulose del B. pseudo-difterico, confermato quasi sempre dalla colorazione col Gram che lascia incoloro il B. mucoso.

In coltura potei isolare in tutti i 32 casi il B. mucoso in rigoglio esuberante: 7 volte soltanto il B. pseudodifterico malgrado cercassi farlo sviluppare sui terreni a lui

adatti, 8 volte lo stafilococco aureo, 6 lo stafilococco albo, 1 la sarcina aurantiaca, 2 il B. sottile, 1 il B. megaterio, 3 lo streptococco a lunga catena, 1 la leptotrix, 1 il B. prodigioso, 6 il B. piocianico, varietà verde, 1 il B. tubercolare (1).

Tralascio di riferire tutte le ricerche biologiche che intrapresi su tutta la vasta serie di colture del B. mucoso, poichè dopo il lavoro dell'Abel (2) non sarebbe questa che una ripetizione, soltanto accenno a dei punti su cui le mie ricerche non collimano con quelle dell'autore suddetto.

Loewenberg e Abel mettono come carattere differenziale tra il B. di Friedländer e il B. mucoso il coagularsi del latte col primo e non con il secondo (3). Ora io ho ottenuto nei 14 casi che sottoposi a questa coltura la coagulazione costante dopo 5 o 6 giorni a 37°. Tre casi di questi, i primi, tardavano tanto a darmi lo sviluppo del microrganismo, lento sì ma constatato da tutti i precedenti ricercatori in questo mezzo di coltura, che credetti dover ricercare l'ostacolo a tale sviluppo nello strato di panna sovrapposto al latte in tubo d'assaggio, e lo scossi così da rompere il velo fitto, che secondo me costituiva un impedimento all'arrivo dell'aria al liquido di coltura. Scotendo il tubo varie volte nella giornata e mettendolo in stufa a piano inclinato ebbi dopo 3 giorni a 4 la coagulazione.

Del resto questo potere fermentativo lo constatai nel brodo lattosato, nel brodo con mannite, glucosio, levulosio, in cui eranvi goccie di tornasole, tutte queste colture furono arrossite, da tutti i B. mucosi esperimentati, ed essi presentarono inoltre un susseguente potere decolorante. Così

---

1) In questo caso l'ammalato era a contatto di un tubercoloso.

2) Abel. Centralblatt f. Bakteriologie u. Parassitenkunde, 1893, N. 5-6.

3) Kruse *Die mikroorganismen* v. Flügge dice che il B. Friedländer non coagula il latte. Lehmann anch'egli dice che dopo 20 giorni il latte *non* è coagulato: Paltaus, invece ha osservato sempre la coagulazione.

pure coltivato il B. mucoso in agar lattosato in tubo d'assaggio è intensissimo lo sviluppo di gas.

Constatai a titolo di paragone che tanto il B. di Friedländer quanto il B. del rinoscleroma presentano simile potere fermentativo.

Ho controllato altresì mediante brodo peptonizzato leggermente alcalino con tracce di fenolftaleina che le colture del B. mucoso nei primi giorni dello sviluppo danno una reazione nettamente acida per poi passare a quella fortemente alcalina.

Nei liquidi privi di sostanze albuminoidi lo sviluppo avviene lento ma abbastanza rigoglioso.

In gelatina per infissione in un terzo delle volte ebbi produzione abbastanza considerevole di gas, il che ammise anche l'Abel. Non osservai mai sviluppo di gas su colture in patata.

Nessuna produzione di indolo ma invece di creatinina.

Un punto su cui non mi trovo d'accordo nè col Loewenberg, nè con l'Abel è sull'odore delle colture, che questi autori ritengono perfino aggradevole.

Su terreni solidi io non avverto alcun odore speciale, ma le fresche e le vecchie colture in brodo peptonizzato da me ottenute danno un odore nauseabondo, che in alcuni casi ricorda precisamente quello dell'ozena, e in altri casi quello del muco nasale ristagnante.

Dal lato sperimentale ho iniziate e sono in corso di studio otto serie di esperimenti di B. mucosi tolti da otto casi differenti, per le quali ho finora sacrificato 51 animali tra cavie, conigli e topi bianchi.

Tutti, meno uno, mi diedero una fortissima azione patogena per le cavie uccidendole per iniezione intraperitoneale o intrapolmonare in 10 a 24 ore.

Alle iniezioni sottocutanee, cui secondo Abel le cavie sarebbero refrattarie, come primo innesto, dopo qualche giorno di abbattimento e dopo aver presentato un notevole

infiltramento dolente di consistenza duro-elastica, la cavia sopravvive; ma con colture già passate per l'organismo ottenni la morte entro 10 ore, iniettando da 1 a $^1/_2$ ccm. di coltura di 24 ore in brodo, in cavie del peso di 350-390 gr.: cioè in ragione di mmc. 280-290 per ogni 100 gr. di peso.

Iniettando invece sottocutaneamente da 40 mmc. a 60 per ogni 100 gr. di peso ottenni la formazione dello stesso notevolissimo infiltramento sottocutaneo che dal punto d'inoculazione (addome o pleura) si estende in basso e in alto sullo sterno formando un ingorgo della grossezza d'un uovo di gallina di consistenza duro-elastica. L'animale perde giornalmente di peso, e muore per lenta infezione dopo 4-6 giorni.

Così pure il coniglio se sopravvive all'iniezione di primo innesto, si ammala e muore con gli stessi sintomi di congestione generale delle cavie, quando la coltura iniettata proviene da B. mucoso passato più volte per l'organismo.

La virulenza del B. mucoso nei singoli casi può variare.

I topi bianchi sono sensibilissimi alla semplice inoculazione sottocutanea di particelle minime di coltura.

L'innesto sottocutaneo delle croste col metodo a saccoccia nelle cavie e nei conigli non offrì altro reperto che una locale ulcerazione circoscritta che volse ben presto alla riparazione completa.

L'innesto del B. mucoso nelle fosse nasali di cavie e di conigli previo raschiamento della mucosa non diede nessun risultato e ciò non meraviglia giacchè per un'azione lenta di un microbo, quale potrebbe essere quella del B. mucoso nell'ozena, è indispensabile un previo terreno adatto al suo sviluppo e alla sua dimora. Del resto in tutta la patologia veterinaria non vi ha animale che abbia offerto all'osservazione un processo simile o che possa essere ravvicinato all'ozenoso, come mi affermava fra gli altri il chiarissimo prof. Cadéac, direttore dell'Istituto veterinario di Lione.

Il B. mucoso passato per l'organismo, come già accennai, innalza la sua virulenza.

La patogenità e la costante presenza del B. mucoso nelle fosse nasali degli ozenosi, sono due note che non possono venir trascurate.

Nello studio di questi casi di ozena mi è riuscito isolare 7 volte un bacillo verde, varietà del piocianico, il che avvenne due volte anche all'Abel. Alla produzione pigmentale di questo bacillo credo potersi attribuire la colorazione verde delle croste, che nel punto in cui sono più al contatto dell'aria, quindi più disseccate prendono una tinta sempre più fosca precisamente come nelle colture di questa varietà del piocianico che su agar a becco di clarinetto dalla tinta verde smeraldo passa con sufficiente rapidità al verde-bruno e al bruno-intenso.

Il non averlo isolato sempre non è ragione sufficiente per determinare la sua assenza in molti casi in cui esiste la colorazione verdastra della crosta, giacchè nella concorrenza vitale il B. mucoso esce quasi sempre vincitore: ciò spiega perchè il Loewenberg asserì aver ottenuto sempre colture pure da innesti su placche direttamente dalle fosse nasali ozenose, e aver dato gran valore a quest'osservazione fino ad affermare che nell'ozena il solo microorganismo reperibile era il diplococco capsulato.

Altra serie di esperienze feci col B. pseudo-difterico iniettando nel peritoneo o sottocutaneamente le colture, ma ebbi sempre un risultato assolutamente negativo non avendo potuto nemmeno osservare l'escara e tanto meno l'ascesso di cui parlano i dottori Belfanti e Della Vedova. Ciò mi ha confermato sempre più che nelle fosse nasali dell'ozenoso il B. simil-difterico, benchè commensale quasi costante, non rappresenta che un semplice ed innocentissimo saprofita, come del resto è ampiamente ridimostrato dal nuovo lavoro dello Sprönk di Utrecht, che giustamente ritiene appartenere questo saprofita, del tutto insuscettibile d'acquistare la

virulenza del difterico come pure del tutto indifferente alla sieroterapia antidifterica, a specie di bacilli tutt'a fatto differenti del B. di Loeffler (1). E mi è grato ricordare che all'annunzio della cura antidifterica del Belfanti e Della Vedova contro l'ozena, io per il primo ho combattuto tale innovazione (2) credendomi autorizzato, per la mia esperienza clinica di circa cinque lustri su questo argomento da me particolarmente prediletto, di dichiarare inefficace, perchè antietiologica e quindi irrazionale l'iniezione di un siero tratto da tossine prodotte da un microorganismo eminentemente patogeno per lottare contro un bacillo innocuo e perchè innocuo incapace anche di produzioni tossiche, il quale poi è nè più, nè meno che un puro ospite frequente delle prime vie respiratorie e digerenti sia in condizioni normali che patologiche, come nella stessa scarlattina.

Pure volli aver la prova di fatto e scelti 6 casi di ozena vera nei varî stadî e nelle varie età, dall'infanzia all'adulto, sperimentai le iniezioni con siero antidifterico dell'Istituto sieroterapico di Milano procuratomi dalla farmacia Erba di quella città.

Nei varî malati raggiunsi dalle 20 mila alle 25 mila u. i. con lievi intervalli tra un'iniezione e l'altra.

Ecco gli effetti che notai, effetti che cessarono non appena interruppi la cura antidifterica:

1° Iperemia con relativo ingorgo della mucosa;

2° Un'eccitata secrezione glandolare di detta mucosa, per cui minor ristagno di mucosità e prodotti tossici, quindi diminuito fetore:

---

(1) Semaine médicale, 20 sept. 1897.

(2) Gazzetta degli Ospedali e delle Cliniche, N. 62. 1896. — Atti della R. Accad. Med. Chirurg. di Napoli. — Seduta del 28 giugno 1896. — Anno 4. — Nuova Serie, N. 111. Napoli, 1896.

3° All'esame microscopico delle croste, diminuzione straordinaria del B. mucoso, restando però in maggior evidenza un numero grandissimo di B. pseudo-difterici.

Questi effetti del tutto illusorî, nessuno più lo ignora, sono dovuti ad una attività eccitata della secrezione glandolare della mucosa nasale, per cui la mucosità viscosa, data essenzialmente dal B. mucoso, viene scacciata, di qui la diminuzione in numero di questo bacillo nell'esame microscopico del muco degli ozenosi in cura. Questi stessi effetti noi possiamo ottenere con le iniezioni di siero artificiale, il che è assai meno costoso per i poveri pazienti.

Ma in tutti i casi appena si sospendano le iniezioni e il malato torni a sè, tutte le note caratteristiche, croste e fetore si ripresentano con eguale intensità, per cui anche trascurando la poca serietà di questo procedimento terapico noi dobbiamo considerarlo come un semplice mezzo meccanico che attiva le funzioni fisiologiche per un tempo limitatissimo e che non ha veruna azione postuma.

Esaminando le colture del B. mucoso, sopratutto quelle su agar o in brodo di vecchia data, mi aveva colpito la mucosità adesiva delle colonie e la viscosità del liquido di coltura. Questo carattere non mi è parso secondario alla viscosità del muco ozenoso, e ciò mi confermò nell'opinione che l'etiologia delle croste e del fetore debbasi in gran parte ricercare nel B. mucoso. In base a ciò ho dirette le mie ricerche alla spiegazione della ribellione che offre la fossa nasale ozenosa a qualsiasi trattamento antisettico ed anche caustico.

Per ciò fare credetti dover indagare la resistenza del B. mucoso alle diverse azioni fisiche e chimiche e qui credo sta il lato del tutto originale delle mie ricerche.

Comincio coll'azione fisica del calore e della luce:

Esposi una serie di colture in brodo di B. mucoso ai raggi diretti del sole alla temperatura variante tra i 35° e i 37°.

Gli innesti fatti dopo $^1/_4$, $^1/_2$, 2 a 6 ore tutti mi diedero il più rigoglioso sviluppo.

Non solo la produzione colturale non venne affievolita, ma nemmeno l'azione patogena che, anzi, non so per quale fenomeno fisico o chimico mi riescì esaltata poichè iniettata una cavia con coltura stata al sole 6 ore, e un'altra di controllo questa morì dopo 18 ore, la prima dopo 10 ore.

Al calore il B. mucoso non resiste oltre a 55°-56° esattamente come il B. di Friedländer (56°). Questa poca resistenza all'alta temperatura io credo doversi all'azione del calore sulla mucosità caratteristica di questo bacillo, infatti scuotendo una coltura a 37° si vede che al fondo vi è un deposito mucoso che si solleva a filamenti spiraliformi rimanendo però in parte aderente al fondo del tubo. Quando la coltura giunge tra i 45°-50° si vede l'intorbidamento uniforme, senza nè filamenti nè fioccosità nel liquido di coltura. A quella temperatura si deve sciogliere la capsula mucosa protettrice del bacillo, e allora questo denudato subisce l'influenza del calore alla temperatura media che uccide la maggior parte dei bacilli patogeni, non sporigeni.

Colture in brodo o in gelatina di parecchi mesi sono capaci di dare rigoglioso sviluppo in altri mezzi di coltura. Così pure il B. mucoso presenta una forte insensibilità al disseccamento giacchè come Abel riferisce del materiale contenente detto microorganismo disseccato su vetrini sterilizzati diede dopo due mesi rigogliose colture in brodo in cui erano stati messi tali vetrini.

Dinanzi alla resistenza che il B. mucoso presenta a temperatura ordinaria all'azione generalmente battericida della luce e del disseccamento è da meravigliarsi come un simile microorganismo sviluppato su un terreno a lui estremamente propizio protetto da una capsula mucosa, resista alla maggior parte degli antisettici, nelle forme sopportabili dalla mucosa nasale, i quali, data la località, non vi possono agire molto a lungo.

Ecco gli esperimenti in proposito:

Gli antisettici sperimentati furono:

Acido tricloracetico.
Acido cromico.
Sublimato.
Tricloruro di iodo.
Nitrato d'argento.
Actolo.
Microcidina.
Formalina.
Acido salicilico.
Acqua ossigenata.
Carbonato di potassa.
Tintura di iodo.
Balsamo del Perù.
Creosoto.
Tabacco da naso.

Acido tricloracetico. Usato al 3 %, al 4 %, al 6 e al 9 % e fatti innesti, dopo $^1/_4$ d'ora, 4 ore e 24 ore di contatto, non si ebbe alcuno sviluppo.

Acido cromico. All'1 %, 5 %, 1 su 500 e 1 su 1000, gli innesti dopo $^1/_4$ d'ora diedero al termine di 24 ore rigoglioso sviluppo.

Il 2° innesto dopo 4 ore lasciò sterili i primi tre tubi di coltura, mentre quello in cui l'acido cromico era all'1 % mostrò dopo tre giorni intorbidamento.

Sublimato. All'1 ‰, 1 su 2000 e 1 su 5000.

Il 1° innesto fatto dopo $^1/_4$ d'ora, osservato dopo 24 ore non diede nessuno sviluppo, dopo 3 giorni si osservò intorbidamento notevole nel 3° tubo.

Il 2° innesto fatto dopo 4 ore di contatto coll'antisettico non diede alcun sviluppo nè dopo 24 ore, nè dopo tre giorni.

Tricloruro di iodo. Al 3 %, all'1 $^1/_2$ %, al 0,75 % e al 0,40 %.

Innesti fatti dopo $^1/_4$ d'ora e 4 ore restarono sterili.

Nitrato d'argento. Al 2 %, 1 %, $^1/_2$ %.

Gli innesti fatti dopo $^1/_4$ d'ora e 6 ore diedero completo sviluppo in tutti i tubi.

Microcidina. Al 3 ‰, 2 ‰, 1 ‰, $^1/_2$ ‰.

Gli innesti dopo $^1/_4$ d'ora e 4 ore diedero sviluppo rigoglioso.

Formalina. Nella proporzione di 1 goccia su 120 ccm. di liquido, 1 goc. su ccm. 60, su 30 e su 15 ccm.

Gli innesti fatti dopo $^1/_4$ d'ora, 4 ore e 24 ore diedero tutte un completo sviluppo. Nel 4° tubo dove la formalina era in proporzione di 66 gocce su 1000 ccm. lo sviluppo presentavasi più lento, ma la proporzione dell'antisettico è così alta da essere impossibile l'usarla in pratica non venendo sopportata dalle mucose respiratorie.

Devo anche notare a questo proposito che le colture in agar del B. mucoso le quali per venir conservate erano state fissate con gocce di formalina pura della fabbrica Schering se hanno mostrato arresto di sviluppo non hanno però perduto il potere di svilupparsi in altri mezzi di coltura.

Acido salicilico. All'1 %, $^1/_2$ %, $^1/_4$ %.

Gli innesti dopo $^1/_4$ d'ora e 4 ore diedero il più completo sviluppo.

Acqua ossigenata. All'80 %, 75 %, 50 %, 25 %.

Innesti dopo $^1/_4$ d'ora e 6 ore.

Il 1° innesto dà uno sviluppo proporzionatamente meno intenso.

Il 2° innesto osservato dopo 24 ore si presenta sterile, dopo 6 giorni sviluppo in tutti i tubi.

Carbonato di potassa. Al 4 %, 2 %, 1 %.

Innesto dopo $^1/_4$ d'ora e 4 ore.

Sviluppo completo.

Volevo osservare se i carbonati alcalini avessero il potere di distruggere la capsula del B. mucoso che indubbiamente costituisce una corazza al microorganismo contro gli

agenti battericidi, ma i preparati hanno dimostrato risultato negativo.

Actolo. Al 2 %, 1 %, ½ %.

Innesto dopo ¼ d'ora e 6 ore.

Al 1° innesto completo sviluppo, al 2° innesto sviluppo nel 2° e 3° tubo.

Tintura di iodo. Al 20 %, 4 %, 2 %, 1 %.

Innesti dopo ¼ d'ora e 5 ore.

1° innesto. Il 1° tubo resta sterile per tre giorni, dopo sviluppo sensibile, negli altri tre sviluppo rigogliosissimo dopo 24 ore.

Il 2° innesto ha lasciato sterili soltanto il 1° e 2° tubo.

Creosoto. Al 100 %, 50 %, 25 %.

Innesto dopo 10 minuti, ½ ora, 2 ore e ½. Nessuno sviluppo.

Balsamo del Perù. Al 100 %, 25 %. Innesto dopo 10 minuti a 1 ora. Sviluppo completo.

Tabacco da naso. Messo un pizzico in una coltura in brodo di 5 ccm. Innesti dopo 10 minuti, ½ ora e 2 ore e ½. Sviluppo completo.

Come si vede, al contatto di 10 o 15 minuti, nelle formole più sensibili, tollerabili dalla mucosa nasale, non si mostrano battericidi per il B. mucoso che l'acido tricloracetico, il creosoto in formola altissima, e il tricloruro di iodo. E soltanto dopo lungo contatto, inattuabile per le fosse nasali l'acido cromico e il sublimato.

XV.

Dott. EZIO BENVENUTI

Assistente nell'Istituto Anatomo-patologico della R. Università di Pisa

TUMORI DEL MIDOLLO SPINALE

CONTRIBUTO CLINICO E ANATOMO-PATOLOGICO.

TUMORI DEL MIDOLLO SPINALE *

CONTRIBUTO CLINICO E ANATOMO-PATOLOGICO

Tra le lesioni anatomo-patologiche del contenuto intrarachidico i tumori non sono al certo le manifestazioni più frequenti: essi possono avere il loro punto di partenza dalla sostanza stessa del midollo o dai suoi involucri meningei, nonchè dal tessuto perimeningeale, dalle radici e dalla colonna vertebrale stessa. La loro svariata sintomatologia a seconda della posizione topografica e della natura loro, del luogo d'origine, dell'estensione loro o della tendenza a diffondersi più o meno rapidamente, rendono talora il diagnostico pieno di difficoltà. D'altra parte oggi che la moderna chirurgia, sin da quando Horsley (1887) compì felicemente per il primo la trapanazione della rachide per neoplasia meningea, ha aggredito coraggiosamente colla stessa sicurezza tecnica, come già per gli altri organi, lo stesso sistema nervoso centrale, lo studio di questi tumori assume una importanza notevole, poichè la mano dell'operatore deve essere guidata dal clinico, come l'atto operatorio ha da essere preceduto da un coscienzioso esame dell'ammalato. Sono assai frequenti le circostanze in cui l'intervento chirurgico è indicato e può darci risultati soddisfacenti, alla condizione che il diagnostico sia esatto e « *les elements du diagnostic se tirent de données anatomiques, qu'on peut prévoir.*

---

* Dal Laboratorio dell'Istituto di Anatomia patologica della R.ª Università di Pisa diretto dal Prof. Angelo Maffucci.

Io ho avuto l'occasione di osservare in quest'ultimo tempo due casi di tumori del midollo spinale, che ho potuto studiare sia sotto il rapporto clinico che anatomo-patologico: di questi uno sorge proprio dalla sostanza stessa del midollo e ad esso si circoscrive, l'altro ha il suo punto di partenza dalla pia meninge, ma invade poi il tessuto midollare. Essi offrono per la loro poca frequenza e per la loro singolare maniera di comportarsi, alcune particolarità assai interessanti, le quali spiegano questa mia pubblicazione. A me piace del resto che collo studio di questi due casi di neoplasie intrarachidiche, mi si sia offerta l'opportunità di completare il capitolo delle lesioni del midollo spinale, che io ho già assai estesamente trattato in un precedente lavoro (1), in rapporto alle cause extrarachidiche nel morbo di Pott e nei tumori e fratture della colonna vertebrale.

*
* *

Tecnica. — Il materiale che ha servito a queste ricerche fu tolto dal cadavere circa 20-24 ore dopo la morte, ed immerso immediatamente nel liquido di Müller, dove si tenne per 4-5 mesi. Diversi frammenti dei tumori si fissarono direttamente in alcool assoluto, mentre altri piccoli pezzi dei nervi periferici e di midollo spinale nelle sue diverse altezze, vennero invece trattati coi metodi di Marchi-Vassale e Marchi-Algeri.

Indurimento consecutivo nella serie degli alcool e inclusione in celloidina: colorazione delle sezioni coi metodi di Weigert, Pal, litiocarminio, ematossilina, ecc., rischiaramento in xilolo fenico e montatura in balsamo xilolico.

---

(1) *Contributo allo studio clinico e anatomo-patologico del midollo spinale.* (Annali di Neurologia, fasc. III, 1897).

STORIA CLINICA.

Meini Rosa di anni 37, contadina di Cascina.

Niente si rileva da parte del gentilizio: i genitori sono morti in tarda età di malattie intercorrenti: ha un fratello e due sorelle tuttora vivi e sani.

La Meini nella prima età non ha sofferto malattie degne di nota, tranne le solite forme esantematiche proprie dell'infanzia: del resto ha sempre goduto buona salute, quantunque di costituzione piuttosto gracile: fu mestruata a 15 anni e le mestruazioni decorsero regolarmente: non ha contratto infezione celtica.

A 21 anni prese marito, da cui ebbe tre figli viventi e di sana costituzione.

L'inferma è stata bene fino al mese di gennaio del '96, nella quale epoca senza verun trauma nè qualsiasi altra causa occasionale, cominciò ad accusare vivi dolori pseudonevralgici, dapprima localizzati alla regione lombare e a cintura, i quali andarono sempre più esacerbandosi e irradiandosi agli arti inferiori e lungo tutta la colonna vertebrale. A questi si aggiunsero ben presto parestesie e indebolimento agli arti inferiori, specie a sinistra, stipsi e difficoltà nell'orinare, tanto che rendendosi questi disturbi sempre più molesti all'inferma, la costrinsero a entrare in quest'ospedale dove fu ammessa il 25 aprile 1896.

Stato attuale. — Donna di giusta statura, con sviluppo scheletrico regolare: masse muscolari scarse: colorito pallido della cute e delle mucose visibili: decubito supino: apirettica.

Capo. — Simmetrico, brachicefalo: leggiere cefalee intercorrenti: fisonomia apatica: movimenti mimici normali: veruna asimmetria nella faccia: niente nel campo del V e del VII: reazione pupillare normale tanto alla luce che all'accomodazione: movimenti del globo oculare regolari in tutte le direzioni: acuità visiva normale: niente di notevole da parte degli altri sensi specifici: non deviazione della lingua: nulla di speciale dal lato della favella e della deglutizione.

Collo. — Cilindrico: visibili i battiti carotidei: nessun ingorgo glandulare: non dolore alla pressione lungo le apofisi spinose delle vertebre cervicali: movimenti della testa sul tronco normali: non rigidità della nuca: sensibilità generale normale sotto tutte le sue forme.

Torace. — Ben sviluppato, simmetrico: escursioni respiratorie regolari, a tipo costale superiore: non si avverte l'itto della punta del cuore all'ispezione: niente di notevole alla percussione e all'ascoltazione, sia da parte dell'apparato circolatorio, che polmonare: sensibilità integra.

Addome. — Notevole meteorismo, però ben trattabile: milza e fegato nei limiti normali: alla pressione sulle apofisi spinose delle vertebre lombari si suscita un dolore assai vivo, specie in corrispondenza delle regione dorso-lombare, dove l'inférma accusa talora dei dolori spontanei: riflessi addominali

e cremasterico diminuiti: leggiera ipoestesia tattile, termica e dolorifica nelle parti più basse dell'addome e dei lombi.

Da parte dell'apparato genito-urinario niente di notevole, tranne un certo grado di iscuria: la funzione intestinale pure non si compie regolarmente, ma si ha una stipsi assai ostinata.

Arti inferiori. — Ben conformati, masse muscolari piuttosto scarse, a sinistra si nota un leggiero grado di *amiotrofia:* riflessi tendinei leggermente esagerati a destra: movimenti attivi limitati, l'inferma può alzare di poco il tallone al di sopra del piano del letto: forza muscolare fortemente depressa, specie a sinistra: può sollevarsi dal letto coll'aiuto delle braccia, ma può appena reggersi in piedi e con molta difficoltà: sensibilità generale attutita: accusa lungo gli arti inferiori qualche dolore spontaneo passeggero: nessuna dolorabilità alla pressione sui tronchi nervosi.

Arti superiori. — Ben conformati, masse muscolari poco abbondanti, riflessi tendinei leggermente esagerati, forza muscolare normale, sensibilità generale integra.

Non sto qui a riferire in dettaglio i notevoli cambiamenti, che si sono succeduti nella sintomatologia dell'inferma durante la sua lunga degenza nell'ospedale: accennerò in breve ai principali fatti che andarono rapidamente svolgendosi nel complicato quadro morboso: in poche parole può dirsi che tutti i sintomi si aggravarono poi gradatamente e se ne aggiunsero successivamente dei nuovi per lo sviluppo e l'estensione ulteriore del processo patologico, il quale per il suo rapido progredire si delineò chiaramente sin da principio di natura estremamente maligna.

La paresi degli arti inferiori, quantunque già molto marcata, specie a sinistra, si trasformò ben presto in una paralisi motrice dapprima spastica poi flaccida, con diminuzione e abolizione consecutiva dei riflessi tendinei, amiotrofia, notevole ipoestesia e infine anestesia di ambedue gli arti fino a una linea un poco indecisa, al margine superiore delle ossa iliache all'incirca, la quale però andò poi ancora elevandosi nell'ultimo periodo: e insieme si ebbe paralisi completa della vescica con incontinenza delle orine, e paralisi contemporanea del retto con stipsi ostinata, alternata alla perdita involontaria delle feccie.

Coll'estendersi poi del processo in alto anche il tronco e gli arti superiori vennero a essere colpiti e coinvolti nella fenomenologia morbosa. Si ebbero dapprima dei dolori pseudonevralgici nella regione dorsale e interscapolare, irradiantisi pure agli arti superiori e alle parti laterali del torace, non così intensi però come si erano precedentemente manifestati alle estremità inferiori, e insieme iperestesia generale diffusa ed esagerazione dei riflessi: tutto questo in un primo periodo piuttosto fugace, poichè seguì a questi fatti irritativi con una certa rapidità una marcata debolezza delle braccia, diminuzione dei riflessi tendinei, ipoestesia.

Nè il tronco venne risparmiato: anche qui si notò in ultimo la muscolatura paretica, sensibilità attutita: la respirazione negli ultimi giorni fu

completamente diaframmatica: si ebbe in ultimo rigidità dei muscoli della nuca, piaghe da decubito al gran trocantere e al sacro, cistite. La malata in queste condizioni morì l'11 novembre 1896.

***

Reperto microscopico. Cadavere di donna adulta con sviluppo scheletrico regolare: masse muscolari scarse: nutrizione generale deficiente: pallore della cute: rigidità cadaverica persistente, tanto agli arti superiori, che agli inferiori: macchie ipostatiche alle parti posteriori del tronco: piaghe da decubito in corrispondenza del sacro e dei trocanteri.

Nella superficie esterna e interna della dura madre cerebrale niente di notevole: nel seno longitudinale maggiori grumi sanguigni: dura madre spinale assottigliata, fortemente distesa, specie nella regione dorso-lombare: essa non presenta aderenze cogli involucri meningei sottostanti. Pia madre cerebrale leggermente iperemica, si distacca con facilità: circonvoluzioni cerebrali normali per forma, numero e disposizione: nei ventricoli cerebrali poco liquido sieroso: sostanza cerebrale iperemica: grossi gangli della base normali: tela coroidea pure iperemica: eminenze quadrigemelle, quarto ventricolo e cervelletto normali: alla base del cervello, nei peduncoli cerebrali, e nel ponte e bulbo nulla di speciale.

La pia madre spinale apparisce fortemente distesa ed aumentata di volume nelle regioni dorsale e lombare: mentre essa si presenta dello spessore quasi normale in tutta la porzione bulbare e cervicale, tanto che attraverso di lei trasparisconoassai nettamente i contorni del midollo sottostante: quanto più scendiamo in basso va poi aumentando maggiormente di volume, in modo che scompare qualsiasi traccia del midollo in essa racchiuso, fino a riempire nella regione dorso-lombare quasi completamente tutto lo speco vertebrale, e di nuovo va poi decrescendo lievemente nell'ultima porzione del midollo, avvolgendo cogli stessi caratteri tutta la cauda equina e le singole radici, che ne partono lungo il loro tragitto intrarachidico fino ai rispettivi forami di coniugazione. La pia in tutto questo suo decorso circonda ed avvolge pure le radici spinali anteriori e posteriori, tanto della regione dorsale, che lombare: essa appare in questo tratto fortemente iperemica, di colorito grigio-torbido, a contorni irregolari, a superficie ineguale, a consistenza più o meno molle nei diversi punti.

Al taglio del bulbo non si rileva ad occhio nudo veruna lesione apprezzabile, tranne la sostanza grigia centrale, la quale appare rammollita e di colorito grigiastro; il midollo cervicale si mostra parimenti di consistenza molle, e la sua porzione centrale insieme a gran parte dei cordoni posteriori si presentano trasformati in una massa grigia dello stesso aspetto come più in alto, tempestata di numerosi punti emorragici, in special modo nel rigonfiamento cervicale, mentre la pia attorno è leggermente ispessita e fortemente aderente.

Gli stessi fatti, ma in misura assai più accentuata, si riscontrano in tutta la regione dorsale superiore e media, dove è scomparsa completamente qualsiasi traccia del disegno della sezione midollare, mentre il midollo è in parte deformato e aumentato fortemente di volume, tanto che misura nel senso frontale 14 mm., nel senso trasversale 16 mm.: esso è trasformato, tranne una sottile striscia periferica, in una sostanza grigiastra, molle, diffusa, di aspetto neoplastico, con emorragie puntiformi, e un'estesa cavità tubulare centrale più o meno sviluppata nelle diverse altezze: in tutto questo tratto i contorni del midollo sono discretamente conservati e si possono assai bene distinguere dalla massa neoplastica della pia che lo circonda e che presenta i medesimi caratteri del tessuto molle, che si trova nell'interno del midollo stesso: essa va aumentando di volume quanto più si scende in basso, racchiudendo il midollo a guisa di astuccio per tutta la sua circonferenza e coinvolgendo le radici spinali corrispondenti; però mentre nelle regioni dorsali media e superiore prende il suo massimo sviluppo posteriormente, più in giù nella porzione dorso-lombare si sviluppa maggiormente in avanti, dove raggiunge uno spessore di mm. 15: essa si mostra fortemente iperemica con vasi molto abbondanti e dilatati, senza veruna formazione di cavità. In corrispondenza poi della 12ª radice dorsale anteriore e della 1ª lombare di destra, questa massa sembra interrompere i contorni del midollo e farsi strada nel suo interno, invadendo il tessuto midollare.

Scendendo ancora in basso, nella regione lombare i fatti di rammollimento e disfacimento centrale del midollo vanno attenuandosi e scomparendo, riappare il disegno della sezione, sebbene la sostanza grigia abbia sempre un aspetto più molle del normale: il midollo non è qui ingrandito, anzi piuttosto rimpiccolito, compresso, e schiacciato nel senso antero-posteriore; esso continua in pari modo a venire avvolto, come pure il cono terminale e la cauda equina, nonchè i gangli spinali intrarachidici, dalla massa neoplastica sovraccennata, proveniente dalla pia, quantunque essa abbia qui uno spessore molto minore, tanto in avanti che in dietro.

Aprendo la cavità addominale si notano le anse intestinali anemiche e distese da gas, peritoneo liscio, fegato non debordante dall'arcata costale.

All'apertura del torace si nota l'aia cardiaca di volume normale, leggere aderenze pleuriche a sinistra: nel pericardio poco liquido sieroso: cuore di volume normale, nei ventricoli grumi sanguigni, nessuna lesione negli apparati valvolari nè nei grossi vasi, carni flaccide.

Polmone destro di volume normale, crepitante ai bordi, al taglio ipostasi ed edema nelle parti più declivi: gli stessi fatti si notano nell'altro polmone.

Milza un po' ingrandita, diminuita di consistenza, con incisure embrionali, al taglio forte iperemia della polpa, che ha i caratteri della feccia di vino.

Fegato di volume e consistenza normali, superficie liscia, cistifellea con bile tenue: si riscontra stasi al taglio.

Rene destro di volume aumentato, di consistenza piuttosto molle, presenta alla sua superficie delle macchie giallastre più o meno estese, irregolari: la

capsula si distacca con facilità: al taglio si riscontrano le note di una pielo-nefrite purulenta; lo stesso si ha nell'altro rene.

Vescica con cistite purulenta.

Da parte dell'apparato genitale niente di notevole: egualmente nel tubo gastro-enterico nulla di speciale.

REPERTO ISTOLOGICO.

Struttura del tumore. — Il tumore che sembra prendere origine dalla pia madre spinale e che offre la disposizione topografica e l'estensione, che sopra ho descritto, ha tutti i caratteri istologici di un'angiosarcoma fusocellulare: esso è costituito da cellule affusate, di media grandezza, con grosso nucleo per lo più ovale, con poca sostanza interstiziale, che si presenta in parte omogenea, in parte finamente fibrillare (fig. 1).

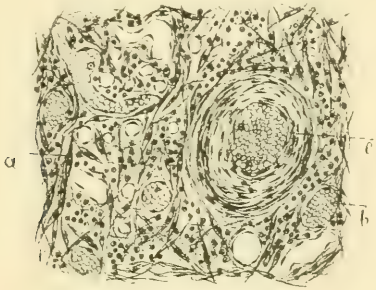

Fig. 1. — Struttura del sarcoma della pia (I caso). Ingrand. Oc. 3 Obiett. C Zeiss. Coloraz. litio carminio. *a*, elementi affusati del sarcoma; *b*, vasi neoformati; *c*, arterie con ispessimento delle sue tuniche, in ispecie dell'intima (endoarterite).

Questi elementi sono in alcuni punti piuttosto radi, e ne intercede un fine reticolo formato per la massima parte dai sottili prolungamenti polari delle cellule fusiformi: in altri punti invece sono essi in gran numero e accostati l'uno all'altro, formando dei veri noduli, più o meno abbondanti, in special modo attorno ai vasi. Oltre a questi si trovano

in minor quantità altre cellule, molto più voluminose, granulose, rotondeggianti od ovali, senza alcun prolungamento, con nucleo ben sviluppato, le quali hanno tutto l'aspetto di elementi endoteliali: esse si mostrano per lo più a piccoli accumuli, a guisa di nidi, particolarmente lungo i vasi e lungo le trabecole della pia.

I vasi sono enormemente sviluppati e di una ricchezza notevole, tanto da dare al tumore l'apparenza di un angiosarcoma plessiforme: il loro volume è vario, per lo più sono fortemente distesi e dilatati inegualmente, talora presentano il loro lume molto ristretto per la proliferazione interna dell' intima: numerosi poi sono i capillari neoformati, costituiti da un semplice strato di cellule endoteliali sarcomatose in mezzo agli elementi neoplastici; in generale le pareti vasali si mostrano notevolmente ispessite, e in special modo l'avventizia, la quale poi si continua insensibilmente col tessuto neoplastico circostante. In taluni vasi, specie nei punti centrali del tumore intramidollare, le pareti loro appariscono più o meno omogenee, ialine, con scarsi elementi cellulari, e si tingono leggermente in rosa col carminio; un simile aspetto omogeneo assumono pure talora le trabecole connettivali della pia, che intersecano il tumore, e il connettivo perivasale, per cui si trovano alcuni punti, in cui tutto si presenta omogeneo, anche gli stessi elementi cellulari necrotizzati del sarcoma, e dove si riesce appena a riconoscere i contorni dei vasi preesistenti trasformati in cordoni solidi omogenei. Questa degenerazione ialina molto diffusa ed estesa si offre in diversi gradi d' intensità e ora si limita a una sola tunica della parete vasale, ora le invade tutte, occludendone il lume, ora non resta che lo strato endoteliale dell' intima più o meno alterato.

A causa di questi processi regressivi del tumore si vengono ad avere qua e là formazioni cavitarie più o meno estese nel tessuto neoplastico: come pure per la ricchezza di vasi si riscontrano frequenti emorragie di data recente o

ammassi di cristalli di ematoidina, resti di versamenti emorragici precedenti.

Lo sviluppo del neoplasma avendo proceduto più specialmente dal basso all'alto stimo più opportuno cominciare la descrizione istologica dalle parti inferiori del midollo, per render più chiara la maniera di estendersi progressiva del tumore e l'invasione successiva delle diverse parti del tessuto midollare.

Nervi periferici. — Peri e endonevrio ispessiti, con vasi dilatati e a pareti egualmente spesse: un certo numero di fibre nervose si mostrano atrofiche o con rigonfiamento o frammentazione della guaina mielinica e coesistenti alterazioni degenerative del cilindrasse.

Cauda equina e filum terminale. — Si riscontra una ricchezza notevole di vasi di vario calibro, con pareti ispes-

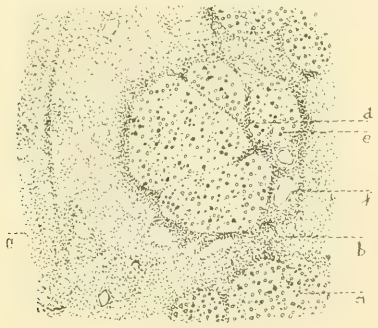

Fig. 2. — Cauda equina (Caso). Ingrand. Oc. 1, Obiett. B Zeiss. Coloraz. Weigert-Pal-carminio: *a*, radici della cauda equina; *b*, sarcoma della pia; *c*, residui della pia primitiva; *d*, elementi del sarcoma che penetrano tra le fibre nervose; *e*, fibre nervose alterate; *f*, vasi a pareti ispessite.

site, fortemente distesi e ripieni di sangue: la pia madre si mostra di uno spessore un po' aumentato, più specialmente nella sua porzione posteriore: la proliferazione sarcomatosa della pia si continua poi lungo i suoi setti, che circondano

e dividono i diversi fasci radicolari della cauda equina e li accompagnano in tutto il loro decorso intrarachidico (fig. 2): gli elementi cellulari neoplastici appaiono in alcuni punti più scarsi, in altri più numerosi e giungono perfino a penetrare nell'endonevrio delle radici, avvolgendo i singoli fascetti nervosi, i quali ne vengono in tal modo compressi e schiacciati: le fibre nervose sono perciò in preda a processi degenerativi ora più ora meno avanzati, alcune si rinvengono del tutto distrutte e scomparse, o non resta di loro che la sola guaina di Schwann, per cui appariscono come tubi vuoti, poche presentano caratteri normali, la maggior parte mostrano il loro involucro mielinico disteso o inegualmente rigonfiato, o ridotto in bolle o zolle di mielina, insieme ad alterazioni concomitanti del cilindrasse parimente deformato e ingrandito irregolarmente o in via di disfacimento.

Oltre ai fasci radicolari della coda, i gangli spinali e più specialmente quelli che risiedono nell' interno del rachide

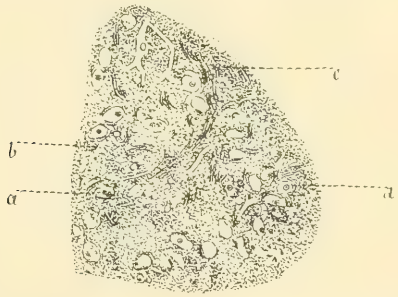

Fig. 3. — Ganglio spinale intrarachidico della regione lombo-sacrale (I caso). Ingrand. Oc. 2. Obiett. A Zeiss. Coloraz. Weigert-Pal-carminio: *a*, cellule bipolari atrofiche del ganglio; *b*, resti di fibrille nervose; *c*, elementi del sarcoma che penetrano tra le cellule gangliari; *d*, cellula bipolare ben conservata.

sono in egual maniera invasi dagli elementi sarcomatosi, i quali si intromettono tra le cellule bipolari e penetrano pure nella loro guaina linfatica pericellulare, portandole all'atrofia e alla distruzione (fig. 3).

Nella parte centrale della cauda equina, nella sua porzione più bassa, in mezzo alla proliferazione neoplastica della pia, che grado grado vi si è fatta strada, si nota una estesa emorragia diffusa, di recente data, la quale divarica e infiltra le diverse radici: di più si hanno qui numerosi cristalli di pigmento ematico.

Il *filum terminale* non è preso dagli elementi del tumore, i quali si limitano alla pia, che lo avvolge, notevolmente ispessita, e mandano solo delle propaggini nell'incisura anteriore: nelle fibre nervose si ha un leggiero edema diffuso, prodotto probabilmente dalla compressione circostante: nella sostanza grigia nulla di speciale.

Cono terminale. — Pia madre di spessore un po' maggiore, ma non ancora molto notevole (5 mm.): non penetrano nel tessuto midollare elementi sarcomatosi, tranne che nelle incisure anteriore e posteriore, lungo i setti corrispondenti della pia: il disegno della sezione non è alterato nella sua configurazione: nella sostanza bianca si osserva una tumefazione diffusa delle guaine mieliniche; solo nei cordoni laterali, nel campo dei fasci piramidali incrociati, si rinvengono fatti degenerativi più avanzati fino alla scomparsa di alcune fibre. Nella sostanza grigia, i vasi hanno preso uno sviluppo rimarchevole, e si presentano dilatati e congesti: scarse le collaterali: normali le cellule gangliari radicolari, sebbene molto sbiadite nella loro colorazione: il canale centrale è trasformato in un ammasso irregolare di cellule nevrogliche: le radici tanto anteriori che posteriori sono impigliate e avvolte dagli elementi neoplastici della pia, per cui le loro fibre offrono caratteri degenerativi più o meno spiccati.

Midollo lombare (fig. 4). — La pia madre, trasformata in tessuto neoplastico, va in questo tratto crescendo progressivamente di volume salendo in alto, e in special modo nella sua porzione anteriore, dove raggiunge lo spessore di un centimetro all'incirca: lungo i suoi vasi e i suoi setti si

fanno strada nel midollo numerose cellule neoplastiche, le quali poi nell'interno della sostanza bianca e grigia appaiono sotto forma di piccoli ammassi, a guisa di nodulini perivascolari.

La grandezza e la forma del midollo non sono cambiate, solo nella parte più alta del rigonfiamento lombare esso comincia a farsi schiacciato nel senso antero-posteriore: il disegno della sezione non è modificato, e sono tuttora assai ben conservati i rapporti tra la sostanza bianca e grigia: nei diversi cordoni midollari si notano processi degenera-

Fig. 4. — Midollo lombare inferiore (I caso). Ingrand. Oc. 1. Obiett. *AA* Zeiss: Coloraz. Weigert-Pal.-carminio *a*, sarcoma della pia; *b*, radici spinali; *c*, collaterali scarse della sostanza grigia; *d*, elementi sarcomatosi nell'incisura anteriore; *e*, resto dei fasci piramidali incrociati degenerati.

tivi diffusi, più specialmente lungo i vasi e i setti della pia, consistenti per lo più in una tumefazione della guaina mielinica; solo nel campo dei fasci piramidali incrociati, particolarmente a sinistra, e in minor grado nei cordoni posteriori, si hanno delle zone più chiare, dove le fibre sono in parte distrutte, e il reticolo nevroglico leggermente ispessito. Nella sostanza grigia si riscontra una forte iniezione dei suoi numerosi vasi, che hanno i caratteri sovraccennati: tanto i corni anteriori che posteriori sono ben delineati, però le grosse cellule radicolari si mostrano rigonfiate in gran parte ed edematose, come un edema diffuso esiste in tutta la sostanza grigia fino alla formazione di piccoli spazii

irregolari, a contorni ineguali e limiti poco netti, provenienti con probabilità dalla rarefazione e disfacimento degli elementi suoi propri: rarefatto si mostra il reticolo delle collaterali, normale la commissura bianca: il canale centrale presenta una proliferazione irregolare delle sue cellule ependimali: la zona di Lissauer è in via di degenerazione. Nelle radici anteriori e posteriori, circondate e compresse dalla massa neoplastica della pia, persistono le stesse alterazioni degenerative sovraccennate.

Midollo dorso-lombare. — La proliferazione sarcomatosa della pia raggiunge qui il suo massimo volume ($1^1/_2$ cm.), per cui essa sporge notevolmente in avanti limitata esternamente dal foglietto interno dell'aracnoide: verso le parti laterali va poi a grado a grado diminuendo, e nella sua porzione posteriore conserva press' a poco lo stesso spessore, che nel midollo lombare: gli elementi sarcomatosi presentano la solita disposizione, ora più ora meno abbondanti e compatti: in mezzo a loro si notano le traccie di emorragie recenti o di vecchia data, mentre la degenerazione ialina è in questo tratto del tumore poco o punto sviluppata: gli strati più interni della pia, contigui alla periferia del midollo, si mostrano costituiti da tessuto connettivo di aspetto finamente fibroso, da cui si passa poi insensibilmente nella massa neoplastica.

La grandezza del midollo è un po' diminuita per la compressione circostante, la quale si esercita in special modo nel senso antero-posteriore, per cui il diametro sagittale è il più raccorciato, particolarmente nella metà destra del midollo, la quale ne viene schiacciata, tanto che il suo contorno rotondeggiante laterale tende a farsi acuto: vi è un punto, all'altezza press'a poco del 1° paio lombare, in cui questa pressione è tale da produrre in corrispondenza della zona radicolare anteriore destra una piccola insenatura nel contorno corrispondente del midollo: poco più in alto, a livello del 12° paio dorsale all'incirca, si vede che la

proliferazione neoplastica riesce a poco a poco a sorpassare in questa zona i limiti del tessuto cellulare e a invaderlo, penetrando per mezzo della 12ª radice motrice dorsale di destra, e facendosi progressivamente strada nell'interno del midollo, distruggendo la rispettiva zona radicolare anteriore, la parte latero-esterna del cordone anteriore e il corno anteriore dello stesso lato, nonchè la porzione contigua del cordone laterale e il fascio di Gowers all'esterno (fig. 5). Il resto della so-

Fig. 5. Midollo dorsale inferiore, 12° paio dorsale (I caso). Ingrand. Oc. 1. Obiett. *AA* Zeiss. Coloraz. Weigert-Pal carminio: *a*, sarcoma della pia molto sviluppato anteriormente; *b*, incisura anteriore con elementi del sarcoma; *c*, incisura posteriore deviata a destra; *d*, commessura anteriore; *e*, zona radicolare anteriore, punto di entrata del tumore nel midollo, *f*, colonne di Clarke; *g*, radici spinali, *h*, fasci piramidali incrociati degenerati.

stanza bianca, avvolta tutto all'intorno dalla massa sarcomatosa della pia presenta le sue fibre addensate e compresse tra di loro, in parte atrofiche, con alterazioni più o meno avanzate ed estese della loro guaina mielinica. Nei cordoni laterali, dove lo schiacciamento del tessuto midollare è più accentuato, esse si mostrano diradate e parzialmente distrutte, specie nel campo dei fasci piramidali incrociati.

Riguardo alla sostanza grigia, mentre i suoi rapporti colla sostanza bianca non sono, al disotto del punto di entrata del neoplasma nel midollo, disturbati, il suo disegno viene a essere già in parte alterato per la deformazione concomitante del midollo, per cui l'incurvatura esterna delle

due sue metà si fa molto più spiccata, e i corni anteriori sono all'esterno ravvicinati ai posteriori: in essa si hanno pure segni di difettoso circolo in una rarefazione del suo tessuto nevroglico fondamentale; più in alto tutto il corno anteriore di destra viene distrutto per l'intromissione degli elementi sarcomatosi.

Il canale centrale persiste in questo tratto di midollo a presentarsi come un ammasso irregolare di cellule nevrogliche: le commissure bianca e grigia sono rispettate: la zona di Lissauer mostra segni di avanzata degenerazione: le radici anteriori e posteriori hanno le loro fibre in massima parte distrutte o in via di degenerazione, contornate dal tessuto sarcomatoso della pia.

Midollo dorsale inferiore. — (12° paio-8° paio). — Mentre il tumore della pia, salendo dal basso all'alto, va nella sua porzione estramidollare diminuendo in questo tratto leggermente di spessore in avanti per svilupparsi di più nella parte posteriore, esso tende poi nell'interno del midollo ad estendersi sempre più. Il suo progressivo avanzarsi nel tessuto midollare è preceduto sempre da un abbondante sviluppo di vasi, attorno a cui si raggruppano numerose cellule sarcomatose, che si infiltrano a grado a grado tra mezzo alle fibre e alle cellule nervose, producendone l'atrofia e la distruzione consecutiva; per cui si riscontrano tra gli elementi neoplastici, particolarmente ai limiti tra i tumore e il tessuto midollare tuttora non invaso, le traccie sia delle fibre nei sottili tubuli atrofici tortuosi o in bolle o zolle di mielina sparse qua e là, sia delle cellule, le quali appaiono isolate, pigmentate fortemente, raggrinzate o deformate, con pochi o punti prolungamenti troncati e spezzati, talora ridotte al solo nucleo già alterato, con poco protoplasma attorno. In genere però si può dire che le cellule gangliari radicolari presentano molto più delle fibre, una resistenza notevole alla compressione da parte degli elementi del tumore, poichè se ne trovano tut-

tora in buono stato, anche interamente in mezzo al neoplasma invadente, mentre le fibre vanno ben presto in distruzione.

Salendo in alto la proliferazione sarcomatosa intramidollare continua a farsi strada nel tessuto midollare, e va distruggendo dapprima all'interno tutto il cordone anteriore di destra, fino all'incisura anteriore, facendola deviare fortemente verso sinistra, nonchè tutta la parte destra della commissura bianca e grigia, e il canale centrale, di cui non si riesce ben presto a trovare più traccia alcuna: poi spingendosi indietro invade e distrugge la colonna di Clarke e tutta la sostanza grigia del lato destro, di cui non resta che una piccola parte della sostanza gelatinosa di Rolando e dell'estremità del corno posteriore, colla zona di Lissauer degenerata, e si estende a gran parte dei fasci di Burdach e di Goll dello stesso lato, spingendo l'incisura posteriore verso sinistra. In tal modo non rimane della metà destra della sezione del midollo, che una sottile listarella periferica postero-esterna, appartenente in parte al fascio piramidale incrociato, contiguo al corno posteriore, in parte al fascio di Flechsig.

Ancora più in sù il tumore intramidollare, pur mantenendosi nel suo punto d'entrata negli stessi limiti, nè sorpassando verso sinistra l'incisura anteriore, va invece sempre più estendendosi nell'interno del midollo, e invade anche la sua metà sinistra, distruggendo a grado a grado tutta la sostanza grigia, tranne poche cellule residuali atrofiche del corno anteriore di sinistra, comprese le commissure bianca e grigia e le colonne di Clarke, e insieme tutta la sostanza bianca contigua del fascio antero-laterale sinistro, e la porzione ventrale dei cordoni posteriori: in questo punto tutta la sostanza midollare è ridotta perciò a una sottile bandelletta periferica di sostanza bianca a guisa di falce con concavità in avanti, per la quale penetra il tumore della pia, e con uno spessore un po' maggiore a sinistra che a destra.

A poco a poco poi il punto d'ingresso della proliferazione interna della pia va più in alto restringendosi e alla fine si stabiliscono completamente i contorni del midollo anche in questa zona, per cui si può allora la neoplasia chiaramente dividere in una porzione extra- e una intra-midollare, nettamente separate tra loro da tessuto nervoso, quantunque tuttora poco sviluppato, e non comunicanti che per i vasi e i setti, lungo i quali si continuano gli elementi sarcomatosi (fig. 6).

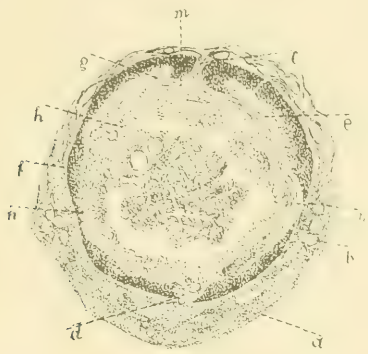

Fig. 6. — Midollo dorsale medio. Lesso. Ingrand. O. I. Obiett. Lente a correzione Zeiss. Coloraz. Weigert-Pal carminio. *a*, sarcoma della pia madre; *b*, radici spinali; *c*, incisura anteriore; [illegible] posteriore; *e*, tessuti delle collaterali della sostanza grigia; *f*, resti della sostanza [illegible] anteriori; *g*, porzione intramidollare del sarcoma con formazione cavitaria centrale; *h*, resti della commissura anteriore; *n*, zone di Lissauer.

Midollo dorsale medio. — La massa neoplastica esterna della pia si presenta in questo tratto di uno spessore maggiore in dietro che in avanti: essa continua a comprimere ed avvolgere le radici spinali motrici e sensitive, le quali si mostrano egualmente alterate, come più in basso. Il midollo quantunque conservi la sua forma rotondeggiante, è però fortemente ingrandito in tutti i suoi diametri, specie nel diametro antero-posteriore (mm. 17): per le alterazioni in

esso succedutesi più in basso la figura sua è ridotta dapprima a una listarella anulare di sostanza bianca periferica superstite, la quale continua ad avere il suo massimo spessore in corrispondenza del fascio antero-laterale di sinistra, mentre si presenta molto più sottile a livello della zona radicolare anteriore di destra, dove si contano solo poche e scarse fibre nervose: del resto tutta questa sostanza bianca residuale mostra le sue fibre più o meno alterate per la compressione esercitata su di essa sia dall'esterno, sia dall'interno, da parte della porzione extra- e intra-midollare del neoplasma: quest'ultima occupa tutta la parte mediana della sezione del midollo, nè ha all'esterno limiti netti colla sostanza bianca rimanente, ma si infiltra pure fra mezzo alle sue fibre: essa presenta poi in tutto il midollo dorsale in una maniera molto accentuata, tanto che risalta subito all'occhio dell'osservatore, la degenerazione ialina per cui tutta la sua porzione centrale si mostra di un aspetto uniforme, omogeneo, ialino, di una tinta molto sbiadita, dove si possono appena riconoscere i contorni dei vasi e del connettivo, nonchè delle cellule sarcomatose necrotiche preesistenti: tutta questa zona degenerata è distaccata dal resto della neoplasia, per cui viene a formarsi un'estesa cavità siringomielica tubulare limitata circolarmente dal tumore ancora ben conservato, unito al resto della sostanza bianca. Del canale centrale come pure delle colonne di Clarke non si ha pure in tutta la regione dorsale traccia alcuna: la zona di Lissauer si mantiene degenerata.

Midollo dorsale superiore. — La pia si mostra in questo tratto di midollo di uno spessore press'a poco normale nella sua porzione anteriore, mentre posteriormente si mantiene tuttora di un volume molto maggiore, il quale poi va parimente diminuendo, quanto più ci avviciniamo alla regione cervicale. La forma e la grandezza del midollo sono le stesse che più in basso, però il volume suo va accostandosi al normale al livello del 1° paio dorsale.

La neoplasia intramidollare diminuisce in parte di estensione, perchè nuove fibre sopraggiungono nei diversi fasci midollari, quantunque siano in essi inegualmente distribuite, dappoichè mentre i cordoni posteriori se ne avvantaggiano poco, e restano tuttora rappresentati da una listarella dorsale di scarse fibre, i cordoni anteriori vengono ad acquistare il loro volume quasi normale, e i laterali, specie quello di destra, rimangono assottigliati nella loro parte posteriore, contigua ai corni posteriori; la commissura bianca nello stesso tempo si ricostituisce in gran parte. Della sostanza grigia i corni anteriori a poco a poco vanno in alto sempre meglio delineandosi colle loro grosse cellule radicolari, quantunque per lo più tuttora alterate, insieme a una piccola porzione esterna della sostanza grigia intermedia e dei corni posteriori, nei quali si notano alcune scarse fibre lunghe radicolari e collaterali, in gran parte atrofiche e tortuose, che vanno ai corni anteriori e vengono distese e stirate dalla massa sarcomatosa intramidollare, la quale occupa in questo punto tutta la porzione centrale e interna della sostanza grigia, compresa la commissura posteriore, e la massima parte dei cordoni di Goll e di Burdach, scartando e divaricando verso l'esterno i resti dei corni posteriori. Perciò tanto le fibre, quanto le cellule ancora persistenti, subiscono grandemente gli effetti della compressione circostante, e si mostrano in gran parte alterate. Nessun accenno del canale centrale nè delle colonne di Clarke. Le radici anteriori e posteriori sono in rapporto all' infiltrazione neoplastica della pia nelle stesse condizioni, come nel resto del midollo: zona di Lissauer degenerata.

Midollo cervicale inferiore. — La pia si presenta a questo livello di uno spessore quasi normale, un po' più accentuato nella parte posteriore: però si possono tuttora vedere numerosi elementi neoplastici, specie attorno ai suoi vasi, e che si continuano poi lungo di essi e lungo i setti nell' interno del midollo. Questo si mantiene leggermente ingrandito

nella sua sezione, ed asimmetrico nelle due sue metà: il disegno del midollo va sempre più delineandosi, salendo in alto: i cordoni anteriori colla commissura bianca si ricostituiscono nella loro forma ed estensione normali, così pure i cordoni antero-laterali, ma questi ultimi appaiono tuttora leggermente compressi dal didentro all'infuori, e le loro fibre presentano in gran parte una tumefazione diffusa della guaina mielinica, mentre esse sono diradate nel campo dei fasci di Gowers e di Flechsig, nonchè, in maniera meno spiccata, nei fasci piramidali incrociati. Nuove fibre sopraggiungono inoltre nei fasci di Burdach, specie in quel di destra, per cui viene a stabilirsi gran parte della sua zona cornu-radicolare: nei fasci di Goll le fibre sopraggiunte sono in numero molto meno notevole, però quelle che persistono, tanto nell'uno che nell'altro, non offrono caratteri normali. Della sostanza grigia, oltre ai corni anteriori già esistenti, compariscono i corni medii; del resto la piccola massa neoplastica intramidollare, quantunque tenda a restringersi, continua ad occupare la commissura grigia, compreso il canale centrale e la parte interna dei cordoni posteriori, nonchè la zona cornu-commissurale insieme alla porzione ventrale dei cordoni posteriori, specie del fascio di Goll, in cui essa giunge posteriormente quasi alla periferia del midollo. In questa massa gli elementi sarcomatosi non sono più così densi ed abbondanti come più in basso, nè la degenerazione ialina vi è così sviluppata, ma poco evidente: vi si nota, invece, oltre a numerose emorragie di vecchia e di recente data più o meno estese, la formazione di piccole cavità irregolari, provenienti probabilmente, come l'escavazione tubulare siringomielica sottostante del midollo dorsale, dalle fasi regressive e consecutivo disfacimento, cui vanno incontro gli elementi sarcomatosi: queste cavità non hanno contorni nettamente ben delineati, contengono poche cellule affusate distaccate, e sono limitate da un sottile strato più interno di scarsi

elementi cellulari del neoplasma, contornato da uno strato più spesso, in cui questi elementi sono più addensati, insieme a vasi abbondanti, le cui pareti si mostrano ispessite e in parte ialine. Una di queste cavità oblunga nel senso sagittale occupa e sostituisce tutto il corno posteriore di sinistra, e la si può seguire lungo quasi tutto il midollo cervicale (fig. 7).

Fig. 7. — Midollo cervicale medio (Caso). Ingrand. Oc. 1. Obiett. AA Zeiss. Coloraz. Weigert-Pal-carmino. *a*, sarcoma della pia madre; *b*, porzione intramidollare del sarcoma; *c*, formazioni cavitarie nell'interno del tumore; *d*, resti dei cordoni posteriori; *e*, corna anteriori; *f*, commissura anteriore; *g*, canale centrale; *h*, corna medie; *m*, fascio di Flechsig degenerato; *n*, fascio di Gowers degenerato.

Non si hanno ancora a questo livello segni del canale centrale: la zona di Lissauer, come pure le radici spinali persistono a presentare gli stessi fatti degenerativi.

Midollo cervicale superiore. — Pia di spessore quasi normale tanto anteriormente, che posteriormente: solo a forte ingrandimento continuano a osservarsi accumuli di elementi sarcomatosi, specie attorno ai suoi vasi intra- ed extra-midollari. La forma e la grandezza del midollo si presentano normali, come pure assai ben conservati sono i rapporti tra la sostanza bianca e la grigia. Dei cordoni midollari solo i posteriori restano tuttora invasi dalla neoplasia interna nella loro porzione anteriore, ma sempre più

estesamente i fasci di Goll, perciocchè nuove fibre sane sopravvengono nella zona cornu-radicolare dei fasci di Burdach: nei cordoni antero-laterali un buon numero di fibre assumono caratteri normali, però persistono i fatti degenerativi osservati più in basso nei fasci piramidali incrociati e in quelli di Gowers e di Flechsig, dove il metodo di Weigert mette in evidenza delle zone più chiare che nel resto. A questo livello, della sostanza grigia sono distrutte la commissura grigia e la parte interna dei corni posteriori alla loro base contigua alla zona cornu-commissurale: nei corni anteriori e medii, i cui contorni sono ben disegnati, aumenta il numero delle cellule radicolari di apparenza normale: le loro collaterali sono però in massima parte atrofiche.

Al di dietro della commissura bianca cominciano a comparire di nuovo i primi segni del canale centrale in poche cellule ependimali irregolarmente raggruppate. Nella zona di Lissauer e nelle radici spinali si riscontrano sempre gli stessi fatti degenerativi, ma in un grado meno accentuato. L'aspetto della massa neoplastica intramidollare è pure lo stesso, scarsi gli elementi cellulari del sarcoma, abbondanti i vasi, persistenti le formazioni cavitarie però molto meno estese, nonchè i processi emorragici vecchi e recenti.

Bulbo. — In tutto il suo decorso la pia si mostra di spessore normale, però ad un esame accurato non sfugge la persistenza di elementi sarcomatosi specie lungo i setti e i vasi, che penetrano nell'interno del midollo. La forma e il volume del bulbo non offrono nulla di notevole. La piccola massa neoplastica interna, tuttora ricca di vasi, ma piuttosto scarsa di elementi cellulari, si limita, all'inizio dell'incrociamento delle piramidi, ad occupare la sostanza grigia che circonda il canale centrale, il quale si presenta a questo livello formato da un ammasso di cellule ependimali: essa poi si estende pure in avanti, e più verso destra che verso sinistra, interrompendo, specie da quest'ultimo lato, nel loro tragitto, le fibre piramidali, che si incrociano più

internamente: in dietro essa, oltre a distruggere la base dei corni posteriori, invade pure la porzione ventrale dei cordoni posteriori, estendendosi più specialmente a destra sul fascio di Burdach corrispondente e sui fasci di Goll, dei quali non rimane che il terzo posteriore con poche fibre e diradate (fig. 8). Della sostanza grigia non restano così immuni, che le estremità dei corni, sia anteriori che posteriori, i quali appunto per le modificazioni topografiche, che av-

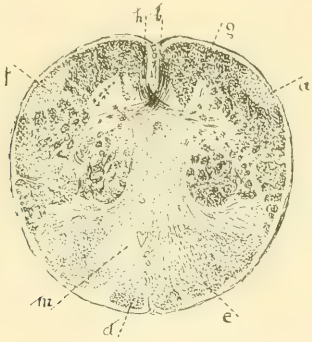

Fig. 8. — Midollo allungato. Incrociamento delle piramidi (I caso). Ingrand. Oc. 1. Obiett. AA Zeiss. Colorat. Weigert-Pal-carminio. *a*, pia madre con scarsi elementi sarcomatosi; *b*, canale centrale; *c*, resti del cordone di Goll; *d*, resti del cordone di Burdach; *e*, fasci di Flechsig e di Gowers degenerati; *f*, fibre piramidali in parte distrutte; *g*, incrociamento delle piramidi; *h*, porzione intramidollare del tumore.

vengono nel bulbo, vengono spinti verso le parti laterali: le loro cellule sono in gran parte normali, insieme alla sostanza gelatinosa che avvolge i corni posteriori e alla radice ascendente dell'XI°. Nel resto della sostanza bianca si riscontrano i soliti fatti degenerativi parziali nel campo dei fasci di Gowers e di Flechsig; le radici anteriori e posteriori presentano qui un buon numero di fibre sane.

Salendo più in alto, al livello dei nuclei gracile e cuneato, il neoplasma intramidollare cogli stessi caratteri distrugge le *fibre arcuate interne*, che si incrociano subito al davanti

del canale centrale, e indietro invade gran parte dei nuclei dei cordoni posteriori, in specie quelli di Goll, perciò numerose *fibræ arcuatæ externæ* e *internæ* si riscontrano atrofiche (fig. 9).

Più in alto ancora, avvicinandoci al IV° ventricolo, il tessuto neoplastico va sempre più diradandosi e restringendosi esclusivamente attorno alle cellule ependimali del canale centrale, e all'apertura del IV° ventricolo si può dire che non resti in questo punto, che uno sviluppo di vasi più

Fig. 9. — Bulbo (1° caso). Sezione all'altezza della parte inferiore delle olive. Ingrand. Oc. 1. Obiett. A Zeiss. Colorat. Weigert-Pal-carmino; *a*, pia madre normale; *b*, canale centrale; *c*, porzione intrabulbare del tumore; *d*, fibre arcuformi esterne; *e*, formazione cavitaria nell'interno del tumore; *f*, *fibre arcuate interne* degenerate; *g*, *fibre arcuate esterne* sane; *h*, porzioni superiori dei nuclei di Goll.

del normale, fortemente iniettati e con pareti leggermente ispessite: in questo suo ultimo tragitto esso interessa in parte i nuclei del glosso-faringeo e dell'ipoglosso, mentre rispetta quelli del vago. Le fibre del fascio di Flechsig si perdono nel corpo restiforme, quelle del fascio di Gowers non si lasciano seguire più oltre, poichè si confondono colle altre circostanti sane. Nel resto della sostanza bianca si nota chiaramente un certo numero di fibre degenerate nello strato interolivare.

Ponte. — Si può sempre distinguere qualche scarso elemento neoplastico nella pia madre: del resto non si ha altro

di notevole, tranne alcune fibre degenerate decorrenti longitudinalmente lungo il rafe nella porzione distale del ponte, e più in sù nel lemnisco interno (mediale Schleife), le quali si possono seguire fino al disotto dell'incrociamento delle *brachia conjunctiva.*

Peduncoli cerebrali. — Tanto in essi, quanto nel resto del *cervello,* non si riscontrano nelle loro diverse parti fatti degenerativi ben circoscritti e delineati: la pia madre assume i suoi caratteri normali, solo nella tela coroidea possiamo osservare pochi elementi sarcomatosi

Nel *cervelletto* nulla di speciale.

CONSIDERAZIONI.

Come vediamo dalla storia clinica e dal reperto anatomopatologico noi abbiamo a far qui con una singolare neoplasia della pia madre spinale, la quale si mette in evidenza in special modo per una così estesa diffusione e propagazione al tessuto midollare.

Tra i tumori della pia spinale che si contano nella letteratura le neoplasie sarcomatose sono al certo le più frequenti, e nel nostro caso si tratta appunto di un sarcoma, il quale trae la sua origine dall'avventizia dei vasi nonchè dalle trabecole connettivali della pia: la sua costituzione è quella di tutti i sarcomi fusocellulari con sviluppo enorme dei vasi e con leggera proliferazione del rivestimento endoteliale della pia e delle guaine perivasali. Non differisce quindi nella sua struttura dalla maggior parte dei sarcomi della pia spinale, descritti e riportati dai diversi osservatori, tanto per la sua ricchezza di vasi (Murray, Westphal), quanto per la partecipazione degli endotelii, la quale, mentre nel caso mio, come in quelli di Wolff, Ganguillet, Harris, ecc., non è poi molto notevole, e deve ritenersi piuttosto come secondaria, può invece essere talora molto più accentuata, tanto da dare al tumore l'aspetto di un sarcoma alveolare

come nell'osservazione di Schultz, che non è infine che un endotelioma, come debbono ritenersi egualmente per endoteliomi quei tumori della pia descritti per il passato come epiteliomi (Eberth, Arndt).

Lo sviluppo progressivo del tumore fu nel caso mio preceduto da una rigogliosa proliferazione dei vasi, per cui si spiega il loro numero straordinario, e dalle loro pareti, in ispecie dalla guaina avventiziale, si originano gli elementi sarcomatosi, i quali infatti mentre nelle parti più giovani della neoplasia, ai suoi limiti, o nei piccoli focolai isolati dalla sostanza bianca, si trovano dapprincipio disposti attorno ai vasi, poi se ne allontanano, e vanno a poco a poco, nel tumore già interamente formato, riempiendo gli spazii interposti tra i vasi proliferati.

A questa notevole ricchezza di vasi del sarcoma, da me riportato, si debbono le numerose e frequenti emorragie, sia di recente che di antica data, che si incontrano bene spesso in tutto il suo decorso, tanto all'esterno che all'interno del midollo.

Molto pronunziate sono parimenti in questo tumore, e in maniera assai più accentuata, nella sua porzione centrale intramidollare, le metamorfosi regressive, particolarmente la degenerazione ialina, specie nelle pareti dei vasi, i quali in tal modo vengono in certi punti trasformati in altrettanti cordoni ialini, di cui si possono appena rintracciare i contorni indecisi, senza alcun resto del loro lume preesistente.

A questa degenerazione ialina, che è stata del resto assai di frequente osservata e descritta nei sarcomi della pia, ora più (Cramer, Ganguillet) ora meno (Lenz) spiccata, e alla consecutiva mortificazione del tessuto neoplastico, si deve la formazione di una estesa cavità tubulare siringomielica, nella parte centrale del neoplasma intramidollare, la quale può ben seguirsi in tutta la regione dorsale media e superiore. Che del resto la fusione dei tumori intramidollari, che hanno tendenza alle fasi regressive, come sono i

casi di Glaser, Socoloff, Seebohm, Simon, Schultze, Schüppel, ecc., possa essere una delle tante cause di formazioni cavitarie siringomieliche, viene certamente ammesso dai più, oggi che alla siringomielia si è tolto un quadro anatomico ben definito e indipendente, dappoichè vi si riconosce una conseguenza dei più disparati processi anatomo-patologici (Schlesinger, Chiari), quali le emorragie (Minor), le mieliti (*myelite cavitaire* di Joffroy e Achard) e meningomieliti croniche (Saxer, Pic e Regaud, Wieting), i rammollimenti, le compressioni extramidollari (pachimeningite ipertrofica), la lebbra, ecc., oltre alle malformazioni congenite o anomalie di sviluppo (Hoffmann, Leyden, Strumpell).

Tutte queste forme Marinesco vuol però comprese tra le *siringomielie secondarie*, in cui la dissociazione siringomielica è accompagnata sempre da disturbi anche nel senso tattile, paralisi motrici, ecc., mentre nelle *siringomielie primitive* che dipenderebbero dalla proliferazione progressiva dell'epitelio ependimale, le caratteristiche alterazioni della sensibilità sarebbero ben decise e stabilite. Del resto *la syndrome syringomyelique est un phenoméne banale, qui peut se rencontrer dans les maladies de la moelle, des nerfs peripheriques, sans parler de l'hysterie* (Pitres), ed essa non indica nelle affezioni midollari, che una lesione della sostanza grigia (Crocq), e in special modo dei corni posteriori (Marinesco).

Oltre alla grande cavità centrale, formatasi nell'interno del midollo, col meccanismo sovraccennato, si avevano pure, nel caso mio, diverse lacune più o meno estese e irregolari, nella sostanza grigia del rigonfiamento lombare, al di sotto del punto di entrata della neoplasia nel midollo, e dove questa aveva raggiunto il suo massimo volume, le quali hanno tutt'altra maniera di formazione, poichè si debbono piuttosto attribuire al disturbo di circolo, prodotto dalla massa esterna sarcomatosa, come ho già in una mia precedente monografia dimostrato potersi avere egualmente nel

morbo di Pott e nei tumori delle vertebre e come Kronthal ha osservato pure in un caso di sarcoma della dura madre spinale. Deve notarsi poi che questi piccoli spazii cavitarii si trovano irregolarmente diffusi nelle due metà della sostanza grigia, e non, come vuole Ströbe, nella parte ventrale dei cordoni posteriori, luogo per lui preferito dai rammollimenti ischemici per le terminazioni ivi dell'*arteria fissuralis posterior;* e ciò deve spiegarsi forse per la ragione che la compressione nel caso mio, come per lo più anche nel morbo di Pott, si esercitava in maggior grado anteriormente, dove esisteva la massa principale della neoplasia.

Quantunque il tumore abbia preso in seguito una diffusione così estesa, non è difficile il dire, che il suo punto di partenza deve essere stata la pia del midollo dorso-lombare: tutto porta a crederlo, tanto lo sviluppo e il volume molto maggiore del neoplasma su questa regione, quanto i dolori lancinanti, pseudonevralgici, localizzati dapprima alla regione lombare, irradiantisi agli arti inferiori e a tutta la colonna vertebrale, i quali hanno aperto il quadro clinico, seguiti poi da tutto il resto dei sintomi, di cui parlerò in ultimo. Il tumore há dovuto poi di qui proliferare ed estendersi in basso verso la cauda equina, ma più specialmente in alto, sia all'esterno che all'interno del midollo, comportandosi in questa sua diffusione nel modo singolare, che io ho minutamente descritto nel reperto anatomico.

Si capisce come per il suo sviluppo assai rapido i fatti degenerativi e atrofici diffusi nella sostanza bianca tuttora persistente, causati dalla compressione esercitata dal tumore esternamente ed internamente, nonchè dall'infiltrarsi degli elementi sarcomatosi tra le singole fibre, non abbiano raggiunto il grado della sclerosi avanzata: questa si presenta però in forma incipiente nei fasci di Gowers e di Flechsig e può ben seguirsi nel midollo cervicale e nel bulbo: è chiaro che essa si deve alla distruzione dei corni anteriori e medii e delle colonne di Clarke della sostanza grigia, delle

quali ultime non si riesce in tutto il midollo dorsale a trovare alcuna traccia.

Nel campo dei fasci piramidali, in specie nella loro porzione incrociata, si hanno pure nel midollo cervicale e lombare, dove essi non sono distrutti, i segni della sclerosi iniziale, la quale dipende evidentemente non tanto dall'interruzione nel bulbo delle fibre piramidali, che si incrociano più internamente al davanti del canale centrale, da parte degli elementi neoplastici che hanno invaso la sostanza grigia che lo circonda, quanto alla loro estesa distruzione e compressione nel midollo dorsale, prodotta dal neoplasma intramidollare.

Più interessante si è la degenerazione, oltre che di poche *fibrae arcuatae externae posteriores*, di un buon numero di *fibrae arcuatae internae*, tanto di un lato che dell'altro, la quale può per queste ultime essere accompagnata nel lemnisco interno (mediale Schleife) fino al di sotto dell'incrociamento delle *brachia conjunctiva:* non si possono poi seguire ancora nel loro ulteriore decorso attraverso i peduncoli cerebrali per il fatto, che non è la degenerazione di questo fascio sensitivo, totale, ma piuttosto limitata a singoli fascetti, per cui le fibre alterate vanno più in alto scomparendo, sia perchè una parte di esse con molta probabilità si terminano, come vuole il Maynert, veramente nella regione delle eminenze quadrigemelle, sia perchè esse si mischiano e si sperdono in mezzo alle altre fibre sensitive rimaste sane o in parte sopravvenute in questo tragitto attraverso il mesocefalo.

Tale parziale degenerazione dello strato olivare e del lemnisco interno trova la sua spiegazione nella distruzione di una parte dei nuclei di Goll e di Burdach e delle *fibrae arcuatae internae:* essa non è del resto che un' altra conferma alle conclusioni, a cui venni già dallo studio istologico complessivo di alcuni casi di mielite trasversa, che cioè le fibre dei cordoni di Goll e di Burdach trovano la loro totale

terminazione nei loro nuclei bulbari, come è stato pure sperimentalmente dimostrato da Flechsig, Löventhal, Barbacci colla sezione dei cordoni posteriori. Questi nuclei danno invece origine a un altro neurone indipendente, che decorre in senso ascendente, misto a fibre discendenti che degenerano al contrario per lesioni corticali o dei nuclei della base (Bruce, Homen, Mingazzini), il quale dopo aver subìto il suo incrociamento nel bulbo, va per alcuni direttamente (Flechsig, Hösel), per altri indirettamente (Mahaim, Monakow) fino alla corteccia cerebrale: perchè quest' ultimo neurone bulbo-corticale possa quindi degenerare, occorre o un interruzione delle sue fibre lungo il loro decorso, come è stato fatto sperimentalmente dal Bogatschow colla sezione del bulbo al di sopra del becco del *calamus scriptorius*, o una lesione dei nuclei di Goll e di Burdach, come nel caso mio e nelle osservazioni di siringomielia bulbare di Schlesinger, Schultze, Rossolimo, Meyer, Miura, ecc., e come Mott ha riprodotto nei suoi esperimenti.

Da ciò possiamo quindi concludere che il *mediale schleife o lemnisco interno*, che per Rossolimo conterrebbe infatti fibre conduttrici della sensibilità cutanea della metà opposta del corpo, non è che la continuazione del neurone bulbo-corticale, che per le *fibrae arcuatae internae* prende origine nei nuclei dei cordoni posteriori.

Degno di considerazione è pure nel caso mio l'enorme sviluppo preso dal tumore della pia, nonchè la sua ulteriore e progressiva invasione del tessuto midollare: per lo più invece i sarcomi di questa meninge si presentano sotto forma di noduli circoscritti, ora isolati (casi di Meschede, Löwenfeld, Murray, Simon), ora molteplici (casi di Hippel, Cramer, Lanceraux, Virchow), e questa loro maggiore o minore diffusione sta specialmente in rapporto colla loro natura e la loro costituzione anatomica, per cui talora mostrano invece simili tumori una certa tendenza a occupare un estensione maggiore della pia meninge (casi di Gaupp, Ganguillet,

Coupland, Pasteur) e la regione lombare è quella colpita a preferenza.

Essi differiscono appunto dai sarcomi della dura spinale, secondo Lanceraux, *par une moindre tendance à l'impregnation calcaire et par une plus grande tendance à se généraliser*, per cui giungono talora a invadere la pia spinale per tutta la sua lunghezza, formando rispetto al midollo una specie di doccia anteriore o posteriore più o meno irregolare, come è il caso di Olliver, o anche un inviluppo completo a guisa di astuccio, come nelle osservazioni di Ormeford, Hadden, Westphall, ecc., e fino a estendersi pure alla pia cerebrale (caso di Skataloff).

Dei 18 sarcomi della pia spinale raccolti da Oustaniol, 9 erano circoscritti, e di aspetto duri, e 9 molli, encefaloidi, e generalizzati a tutta la meninge.

Solo in casi assai rari la neoplasia della pia si è diffusa anche al midollo: *il est une classe des tumeurs,* dice appunto l'Oustaniol, *envahissant la moelle, se substituant à sa substance, et dont le point de depart est dans la pie mére,* mentre per quelli dell'aracnoide e della dura madre ciò è affatto eccezionale (Macalester).

Nella letteratura ne sono a mia cognizione solo tre casi e quasi tutti non a quel grado di sviluppo e di estensione, che il tumore aveva preso nella mia osservazione: non parlo del sarcoma di Blondet, il quale non soltanto pare che partisse dall'aracnoide, ma poi interessava appena il midollo lombare, nè di quello di Bennet, che quantunque si estendesse alla pia della regione lombare e dorsale, pure solo nel midollo allungato sembra che esistesse una parziale e limitata infiltrazione di elementi sarcomatosi. Parimenti tralascio di parlare del caso del Tedeschi, in cui mentre tutto il midollo era avvolto da un sarcoma della pia, il tumore si era sviluppato esclusivamente all'esterno, solamente nella parte inferiore della regione lombare esisteva forse una leggiera diffusione alla sostanza midollare; nell'osservazione

di Macalester invece il sarcoma pure partendo dalla pia, la quale ne era interessata in leggiero grado, aveva preso il suo maggiore sviluppo nell' interno del midollo dorsale superiore. Per cui, fatta astrazione da questi casi incerti, e in cui in ogni modo la compromissione del midollo rispetto al tumore è così limitata, o da attribuirsi piuttosto a processi mielitici da compressione, come nel sarcoma di Sacchi e Andersen, tre sono veramente le osservazioni che mostrano col caso mio maggior somiglianza, quelle di Schultze, di Harris e di Lenz. Nel sarcoma di Schultze il tumore circondava tutto quanto il midollo all'esterno, fino alla porzione inferiore del bulbo, e si faceva poi strada a livello della regione dorsale superiore, nella sostanza midollare a guisa di zaffo, e continuava poi a proliferare in alto nell'interno del midollo stesso, di cui non restava in tutta la porzione dorsale superiore e gran parte della cervicale, che una sottile bandelletta periferica.

Il sarcoma di Harris si comportava all'esterno del midollo nella stessa maniera, poi penetrava in esso egualmente, nel rigonfiamento lombare, e si diffondeva poi in alto per tutta la regione dorsale lungo la sostanza grigia centrale.

Nel caso di Lenz il sarcoma della pia avvolgeva del pari tutto il midollo a mo' di astuccio fino alla porzione cervicale superiore, poi nella regione dorsale media invadeva pure la sostanza midollare e in essa si sviluppava nel senso ascendente, sostituendola in gran parte nei due terzi superiori del midollo dorsale e nel cervicale inferiore, poi sperdendosi verso il bulbo.

Come si vede in queste tre osservazioni noi troviamo molti punti di contatto col sarcoma della pia da me riportato, quantunque in nessuna di essa si sia potuto così esattamente come nella mia, seguire l'entrata della massa neoplastica nell'interno del midollo per una radice motrice: solo si accenna che il tumore si è fatto strada nella sostanza midollare, ma non si sa come nè per quale via abbia potuto

invaderla. Così pure in questi casi di Schulze, Harris e Lenz, la neoplasia sarcomatosa della pia ha raggiunto esternamente al midollo, press'a poco lo stesso sviluppo che nel mio, avvolgendolo quasi in tutta la sua estensione, ma in nessuno di essi la proliferazione intramidollare del tumore ha presentato quel grado di diffusione che si osserva nel caso mio, dalla regione dorso-lombare al bulbo. Solo il Lenz parla di una probabile continuazione del neoplasma nel midollo cervicale superiore lungo i fasci del Goll, ma a questo livello scompariva interamente e non arrivava, come nell'osservazione mia, più in alto, fino ai nuclei dei cordoni posteriori.

Facendo ora alcune considerazioni sul comportarsi del sarcoma della pia di fronte al midollo, si capisce come quest' invasione possa avvenire, quando si pensi ai rapporti intimi che esistono appunto tra il tessuto midollare e la pia madre per i numerosi setti e vasi che si intromettono a tutte le altezze nella sostanza bianca e grigia, e lungo di essi si notavano infatti chiaramente nel caso mio, in mezzo alla sezione del midollo, accumuli di elementi sarcomatosi anche là dove la pia esterna non sembrava grandemente compromessa dal processo neoplastico.

Quel che poi sarebbe a questo riguardo interessante di sapere, perchè tanto nell'osservazione mia, quanto in quelle sovraccennate, la proliferazione sarcomatosa che è penetrata a mo' di zaffo nel midollo, sia poi andata in esso diffondendosi in alto lungo la sostanza grigia e la parte ventrale dei cordoni posteriori, respingendo e schiacciando verso l'esterno il resto della sostanza bianca circostante, ridotta a un sottile strato periferico: ciò che del resto si ha pure nella maggior parte di quelle neoplasie sarcomatose che prendono origine dalla sostanza stessa del midollo e in esso esclusivamente si sviluppano.

Se questo fatto dipenda da una minore resistenza che la sostanza grigia presenterebbe all' invasione del tumore in

paragone della sostanza bianca, non saprei dirlo, però mi sembra poco probabile, perchè quest' ultima offre anzi miglior terreno allo svilupparsi degli elementi sarcomatosi, i quali ne divaricano e atrofizzano le fibre nervose, intromettendosi tra mezzo ad esse, mentre la sostanza grigia, e in specie le cellule nervose, presentano anzi una maggiore resistenza, tanto che esse si mostrano di frequente assai ben conservate o se anche deformate dalla forte compressione attorno, tuttora però con caratteri vitali, anche in mezzo alla proliferazione neoplastica intramidollare: anzi le grosse cellule dei corni anteriori possono, nei punti un po' meno infiltrati dal tumore, anche apparire ingrandite e perfino, come Macalester ha osservato, iperplastiche e polinucleate. Io credo invece che questa singolare maniera di procedere del neoplasma nella parte centrale del midollo, debba stare in rapporto piuttosto colla maggior ricchezza di vasi nella sostanza grigia, e in secondo luogo anche colla circolazione linfatica del midollo stesso, la quale secondo gli studii di D'Abundo decorrerebbe appunto, nella sostanza grigia e nei cordoni posteriori, in senso ascendente.

A questo proposito sono anzi da ricordarsi le ricerche fatte ultimamente sulle ematomielie, specialmente sperimentali di Goldscheider e Flatau, i quali, iniettando sangue e liquidi colorati nel midollo spinale d'animali morti o viventi, hanno dimostrato, che se l'iniezione vien fatta nei corni anteriori la diffusione loro nella sostanza midollare è quasi nulla, e così pure nei cordoni antero-laterali, se invece l'iniezione si fa nei corni o nei cordoni posteriori vicino alla commissura grigia, il liquido si spande estesamente in altezza, specie lungo i corni posteriori, senza invadere la sostanza bianca dei cordoni antero-laterali, nè i corni anteriori; di più questa diffusione notevole si osserva, per questi AA., quasi esclusivamente nella regione dorsale e in grado molto minore nel midollo cervicale e lombare. Questo fatto è stato del resto riscontrato pure nell'uomo anche dal Van Gieson di

New-York, il quale ne trae il meccanismo patogenetico nella formazione dell'*ematomieloporo*.

Io ho voluto a questo proposito ricordare tali ricerche, poichè le conclusioni, a cui Goldscheider e Flatau sono venuti, combinano collo sviluppo delle neoplasie nell'interno del midollo nel caso mio e in gran parte dei casi simili, il quale appunto non solo avviene quasi sempre per estensione e diffusione maggiori nella porzione dorsale, ma si fa pure lungo la sostanza grigia e in ispecie lungo i corni posteriori, e infatti i corni anteriori sono nell'osservazione mia come nelle altre, bensì compressi, ma rispettati in gran parte dall' invasione diretta del neoplasma.

Nel caso mio non si aveva nelle fibre radicolari della zona di Lissauer o della zona cornu-radicolare, verun accenno alla formazione di quei *neuromi di rigenerazione*, che Reymond ha osservato in un esteso tumore gliomatoso del midollo, e ciò sta probabilmente in rapporto col decorso molto più rapido nel sarcoma della pia da me riportato.

Riguardo poi alla sintomatologia avutasi nella mia inferma, si capisce facilmente dallo sviluppo progressivo del tumore, dapprima all'esterno poi all'interno del midollo, si debbono esser presentati dapprincipio i sintomi così detti da Charcot *estrinseci*, proprii dei processi estramidollari, poi i sintomi *intrinseci* delle lesioni intramidollari. Epperciò si intende come in un primo periodo si siano avuti i dolori lancinanti, pseudonevralgici ai lombi e agli arti inferiori, che poi a misura che il sarcoma andava estendendosi sempre più in alto, al di fuori del midollo, si sono ripetuti anche al torace, alle cinture scapolari, agli arti superiori, alla nuca, per l'irritazione e la compressione delle radici spinali posteriori da parte degli elementi neoplastici, i quali giungono perfino, come il reperto istologico lo dimostra, a intromettersi nell'endonevrio dei singoli fascetti radicolari: nella stessa maniera si interpretano parimente le parestesie,

le contratture, la paresi degli arti inferiori, l'esagerazione dei riflessi tendinei, ecc., in seguito alla compressione del midollo lombare, esercitata dalla massa principale del tumore, ivi dapprima localizzata, poi diffusasi. In un periodo ulteriore è poi succeduta la paralisi sensitivo-motrice degli arti inferiori, colla diminuzione e abolizione dei riflessi, la paralisi della vescica e del retto, ecc., per il progressivo e persistente aumento della compressione e consecutive alterazioni della sostanza nervosa non tanto della cauda equina, quanto del midollo lombare, il quale oltre ad essere macroscopicamente appiattito e ridotto di volume, presentava nello stesso tempo all'esame istologico i segni evidenti della *compressionsdegeneration* dei tedeschi.

Allo stabilirsi di questa grave fenomenologia ha contribuito pure grandemente l'invasione della neoplasia nel midollo dorso-lombare, la quale poi nel suo progressivo sviluppo nell'interno del midollo stesso ha dato luogo alla complessa sintomatologia, che io ho esposto nella storia clinica: e in essa si può dire che noi troviamo tutta la patologia del midollo spinale, dal momento che il tumore è andato a poco a poco invadendo e distruggendo le sue diverse parti costitutive, per cui tutti i disturbi avutisi in genere nel campo della motilità si debbono spiegare non solo per la compressione e distruzione delle fibre piramidali e nel bulbo e in tutto il midollo dorsale, ma anche delle cellule gangliari delle corna anteriori e dei loro prolugamenti radicolari, le cui alterazioni ci danno pure la interpretazione delle lesioni trofiche, in specie dell'amiotrofia, osservatasi nella mia inferma.

I successivi disturbi nella sfera sensitiva si debbono del pari attribuire non tanto alla lesione della sostanza grigia,quanto delle radici e dei cordoni posteriori, nonchè dei nuclei di Goll e di Burdach.

Sebbene fosse distrutta la sostanza grigia centrale deve ciò nonostante essere mancata con molta probabilità anche

nel primo periodo della malattia una sindrome siringomielica ben caratterizzata, non solo perchè un così esteso tumore, come osserva il Lenz, a proposito del caso suo al mio molto simile, « *schon in seinem Beginn durch seine compressions-Wirkung und seine Zerstörung von Rückenmarksgewebe für sich allein ein eigenartiges Krankheitsbild darbieten muss, so sind später die klinische Symptome, welche die erst secundär endstandenen Zerfallshöhlen allein zeigen würden, aus dem ganzen Symptomencomplex nicht mehr abzuscheiden* », ma anche per la ragione che contemporaneamente alla sostanza grigia, e forse in un'epoca precedente, in pari modo le radici e i cordoni posteriori vennero interessati dal neoplasma, per cui le sensibilità dolorifica e termica, che si ammettono seguire la sostanza grigia per certe fibre collaterali, che terminano per Marinesco ai corni posteriori, per mettersi poi in rapporto indiretto coi neuroni sensitivi, dovevano essere compromesse come la sensibilità tattile, che per le radici posteriori si continua nei cordoni di Goll e di Burdach.

Non si potè poi, per le condizioni dell'ammalata, verificare se, come nel caso sovraricordato di Reymond, non si avessero sintomi speciali dalla distruzione delle colonne di Clarke, le quali sappiamo quanta importanza abbiano nella conservazione della coordinazione e del senso muscolare, le cui fibre dopo avere appunto attraversato queste colonne vanno poi direttamente al cervelletto e in piccola parte forse anche alla zona rolandica (Brissaud).

Da tutto quel che ho detto si capisce come un quadro clinico così svariato e complesso, abbia in simili circostanze potuto far pensare piuttosto che a un tumore maligno della pia spinale, a processi meningomielitici gravi.

Ora dalla pubblicazione di questo mio caso, e delle altre poche osservazioni, che sopra ho ricordato, si può venire alla conclusione: che di fronte a una sintomatologia così tumultuosa e diffusa da parte del midollo spinale, il clinico, debba pure ammettere la possibilità di un tumore della pia meninge e dell'invasione consecutiva del tessuto midollare.

STORIA CLINICA.

Bianchi Carolina di anni 38, contadina.

Nulla si ha di notevole riguardo all'ereditarietà, sia in via diretta che collaterale: il padre è morto a 57 anni di febbre tifoide, la madre a 61 anno di pneumonite: ha due fratelli e una sorella tutti in buona salute. Nell'infanzia l'inferma ebbe a soffrire la difterite e il morbillo: del resto è sempre stata di costituzione piuttosto robusta, ed ha accudito continuamente alle proprie occupazioni: non sifilide nè alcoolismo. Fu mestruata a 15 anni e le mestruazioni sono state sempre regolari: a 25 anni prese marito, da cui ha avuto due figli, dei quali uno è morto in tenera età, l'altro è vivo e sano: a 29 anni fu presa dalle febbri palustri, le quali cessarono ben presto, nè hanno più recidivato.

La malattia attuale data dal mese di dicembre del '95, in cui l'inferma ebbe senza alcuna ragione possibile a lamentarsi di dolori alla parte inferiore dell'addome, specie nella regione vescicale, i quali persistettero per un certo tempo senza cedere a nessun mezzo terapico, e tormentandola continuamente. A questi si aggiunse ben presto una certa difficoltà nell'orinare, la quale andò sempre più accentuandosi, tanto da necessitare il cateterismo; all'iscuria successe poi una paralisi completa della vescica con incontinenza e perdita involontaria delle orine, accompagnata da stipsi ostinata, per cui l'inferma si decise a entrare nell'ospedale, nel mese di febbraio '96: essendo il disturbo della minzione così isolato senza alcun altro fenomeno clinico concomitante, venne attribuito a un'affezione locale della vescica, e curato quindi in una sezione chirurgica. L'inferma ne uscì poi quattro mesi dopo nelle stesse condizioni riguardo alle funzioni vescicali, però cominciò ben presto ad avvertire un indebolimento degli arti inferiori, e più specialmente al lato destro, tanto che nel mese di settembre successivo dovette di nuovo essere ricoverata in quest'ospedale.

Stato attuale: donna di media statura, di costituzione scheletrica regolare; masse muscolari scarse: nutrizione generale discreta; cute di colorito bruno, mucose visibili pallide; decubito dorsale; temperatura normale; polso e respiro regolari.

Capo: cranio brachicefalo, simmetrico; fisonomia sofferente; nulla di speciale nel dominio del facciale; riflesso pupillare normale alla luce e all'accomodazione; i movimenti del bulbo oculare si fanno regolarmente in tutti i sensi; vista normale; niente di notevole da parte degli altri sensi specifici; sensibilità generale integra sotto tutte le sue forme; non esistono disturbi da parte della favella, e ne anche della fonazione e deglutizione.

Collo: sottile, cilindrico; impulso carotideo visibile; movimenti attivi liberi; non rigidità della nuca, nè dolore alla pressione sulle vertebre cervicali; sensibilità generale integra.

Torace: ben conformato, tipo respiratorio costale superiore; non visibile l'itto cardiaco; negativo l'esame sull'ambito polmonare e sul precordio,

dell'apparecchio respiratorio e circolatorio: sensibilità generale integra; indolente la pressione sulle vertebre dorsali.

Addome: discretamente trattabile, meteorismo; riflessi cutanei conservati; visceri nei limiti normali; dolore alla pressione sulle vertebre dorso-lombari; sensibilità cutanea attutita nelle parti inferiori dell'addome.

Perdita involontaria delle urine con anestesia uretro-vescicale, per cui l'inferma non avverte il bisogno di mingere, nè il passaggio dell'orina; stipsi ostinata alternata con leggiera incontinenza dello sfintere rettale.

Arti inferiori: masse muscolari poco sviluppate, ipotrofiche; movimenti attivi quasi del tutto aboliti al lato destro, assai bene conservati a sinistra; forza muscolare diminuita più a destra che a sinistra; non dolore alla pressione sui tronchi nervosi, lungo i quali l'inferma accusa tuttora qualche dolore spontaneo; riflessi tendinei aboliti a destra, diminuiti notevolmente a sinistra; ipoestesia termica, dolorifica, tattile, tanto da un lato che dall'altro, più marcata alla faccia posteriore delle coscie, in specie a destra.

Arti superiori: masse muscolari discretamente sviluppate, flaccide: movimenti attivi e passivi regolari; riflessi tendinei e cutanei normali; forza muscolare pure normale; sensibilità generale integra.

Tralascio di riportare il diario del decorso ulteriore della malattia: dirò in succinto che il processo morboso andò progressivamente avanzandosi ed estendendosi in alto, per cui si ebbe lentamente nell'ultimo periodo una paraplegia motrice flaccida con amiotrofia e abolizione dei riflessi; da parte della sensibilità anestesia termica, tattile, dolorifica di tutti i membri inferiori all'incirca fino al pube in avanti, e all'articolazione sacro-lombare indietro; e insieme paralisi assoluta retto-vescicale con perdita involontaria delle orine e delle feccie. In ultimo si andò pure formando un'estesa piaga da decubito alla regione sacrale, per cui con notevoli elevazioni della temperatura si ebbe la morte il 15 gennaio 1897.

Reperto necroscopico: cadavere di donna adulta con sviluppo scheletrico regolare; masse muscolari assai scarse; pallore della cute; denutrizione generale marcata; rigidità cadaverica persistente; macchie cadaveriche nelle parti più declivi del tronco; estesa piaga da decubito al sacro.

Nella dura madre cerebrale e spinale niente di speciale; seno longitudinale maggiore con grumi sanguigni; pia madre anemica, si distacca dalla superficie del cervello con facilità; circonvoluzioni cerebrali normali per forma, numero e disposizione; nei ventricoli cerebrali poco liquido sieroso: sostanza cerebrale anemica; grossi gangli della base normali; eminenze quadrigemelle, quarto ventricolo e cervelletto normali: nulla di notevole alla base del cervello, nei peduncoli cerebrali e nel ponte. La pia madre si mostra iperemica e fa aderenza colla sostanza midollare, in corrispondenza dell'ultima porzione del midollo lombare, dove presenta i suoi vasi, specie venosi, notevolmente turgidi; in questo punto il midollo si presenta aumentato un po' di volume, pur conservando la sua forma e i suoi contorni; la sua consistenza è qui assai diminuita e quasi fluttuante, mentre poi salendo in alto la

grandezza e la consistenza del midollo ritornano grado a grado normali nella regione dorso-lombare e mantenendosi così in tutto il resto del suo decorso.

Al taglio si nota nella parte inferiore del midollo una cavità tubulare, siringomielica, ripiena di un liquido filante, di aspetto mucoso e di colorito rosso-bruno: essa interessa la porzione più bassa del rigonfiamento lombare, in alto va terminandosi insensibilmente all'altezza press'a poco del 2° paio lombare, in basso arriva a invadere tutto il cono midollare, avendo così una lunghezza di cm. 4 all'incirca. Questa cavità presenta una forma affusata, decrescendo progressivamente verso i suoi poli, e occupa la parte centrale del midollo, di cui non resta che una sottile listerella periferica di uno spessore minimo nel punto di massima estensione della cavità; le sue pareti presentano internamente una superficie ineguale, bernoccoluta, con rilievi più o meno sviluppati, che hanno l'aspetto di un tessuto molle di apparenza neoplastica, il quale si delinea assai bene per i suoi caratteri dalla sostanza midollare superstite, che lo avvolge completamente. A partire dal 2° paio lombare all'incirca, il tumore non è più scavato, ma si limita a occupare in gran parte i cordoni posteriori, i quali al taglio si mostrano nella regione dorso-lombare di un colorito grigio-scuro, più accentuato a destra che a sinistra.

Nel midollo dorsale i rapporti tra la sostanza bianca e grigia sono ben conservati, e non si ha di notevole, che una colorazione grigiastra dei fasci di Goll, specie al lato destro, la quale si può cogli stessi caratteri seguire in questi per tutta la regione cervicale fino al bulbo: nel resto del midollo non si osserva ad occhio nudo verun altra lesione apprezzabile.

Aprendo la cavità addominale si notano le anse intestinali anemiche e distese dal gas, peritoneo liscio, fegato debordante per circa due dita dall'arcata costale.

All'apertura del torace si riscontra l'aia cardiaca relativamente diminuita per sovrapposizione dei lembi polmonari distesi, polmoni liberi.

Nel pericardio poco liquido sieroso, cuore piccolo, nei ventricoli grumi sanguigni, tricuspide e arteria polmonare sane, bicuspide normale, aorta con chiazze ateromasiche.

Polmone destro di volume e consistenza normali, al taglio anemia all'apice, ipostasi alla base, enfisema ai bordi; gli stessi fatti si rinvengono nel polmone sinistro.

Fegato di volume piccolo, superficie liscia, normale di consistenza; cistifellea con bile picea, al taglio niente altro che stasi.

Milza ingrandita, molle, con polpa fortemente iperemica, la quale fuoriesce con facilità dalle trabecole.

Reni con stasi.

Nulla di speciale nell'apparato genitale.

Nello stomaco e intestino traccie di catarro cronico.

REPERTO ISTOLOGICO.

Struttura del neoplasma. — Il tumore è in gran parte costituito da elementi cellulari rotondeggianti o stellati, di media grandezza, con grosso nucleo, e con fini prolungamenti, i quali vanno formando un rado reticolo, nelle cui maglie vengono questi stessi elementi compresi: essi non si presentano del resto molto numerosi, ma piuttosto scarsi, distribuiti egualmente, e separati da una sostanza fondamentale ialina o finamente granulosa. I suoi vasi sono al contrario in grande quantità, di vario calibro, non ectasici, sibbene a pareti spesse, e con qualche scarso accumulo di elementi neoplastici all'intorno: qua e là si notano poi i segni di frequenti emorragie vecchie e recenti.

Nervi periferici: peri- ed endo-nevrio leggiermente ispessiti: vasi congesti e a pareti spesse: nei singoli fascetti nervosi non si hanno processi degenerativi molto accentuati, ma si notano qua e là le fibre diradate, in parte atrofiche, o colla loro guaina mielinica in via di degenerazione.

Cono terminale e rigonfiamento lombare: pia madre notevolmente ispessita, ricca di vasi a pareti ugualmente spesse e dilatate. Il disegno della sezione del cono è completamente trasformato, per cui della sua sostanza non restano a questo livello che scarse fibre nervose periferiche deformate ed atrofiche: del resto tutto è invaso dal tumore, che ha i caratteri istologici sovraccennati, e mostra già nella sua parte centrale una cavità piuttosto estesa. Salendo più in alto, nella porzione inferiore del rigonfiamento lombare, il tumore intramidollare va sempre più estendendosi, per cui il volume del midollo viene a essere aumentato, e la sua forma in parte alterata nel senso antero-posteriore; l'incisura anteriore è appianata e spostata verso destra: la neoplasia occupa qui egualmente il centro della sezione, distruggendo gran parte della sostanza grigia, di cui sono rispettati soltanto

i corni anteriori e medii, indietro i cordoni posteriori dei quali restano solo poche fibre periferiche, che separano il tumore dalla pia, e lateralmente si estende ai fasci laterali profondi e alla porzione dei cordoni laterali, contigua ai corni posteriori (fig. 10). Così rimane della sostanza bianca una sottile listarella circolare col suo massimo spessore in avanti nei cordoni anteriori (mm. 4), che vengono soltanto compressi ma non invasi, la quale va gradatamente

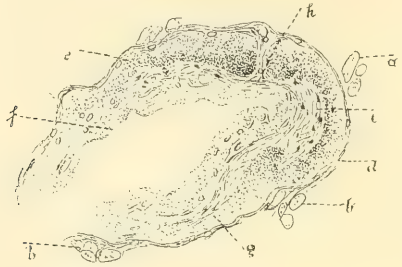

Fig. 10. - Midollo lombare inferiore (II caso). La sezione è interrotta posteriormente per ragioni di tecnica necroscopica. Ingrand. Oc. 1. Obiett. Lente a correzione. Zeiss. Coloraz. Weigert-Pal-carminio; *a*, radici anteriori; *b*, radici posteriori; *c*, residui dei corni anteriori e medii; *d*, pia madre ispessita; *e*, sostanza bianca residuale; *f*, mixoma intramidollare; *g*, resti dei cordoni posteriori; *h*, resto della commissura anteriore.

diminuendo a misura che andiamo posteriormente, dove si ha la maggior sottigliezza in corrispondenza dei cordoni posteriori.

Le fibre della sostanza bianca persistente, specie dei cordoni laterali, sono particolarmente negli strati più vicini alla neoplasia intramidollare scarse e diradate, per distruzione e scomparsa consecutiva di alcune di esse e in gran parte mostrano alterazioni più o meno accentuate, sia della loro guaina mielinica rigonfiata irregolarmente, sia del cilindrasse, fattosi flessuoso o moniliforme. Nei corni anteriori e medii, resti della sostanza grigia, i quali vengono dal neoplasma intramidollare scartati lateralmente,

le cellule radicolari si presentano in gran parte deformate e atrofiche, in mezzo a un rado reticolo di collaterali parimente alterate: alcune fibre radicolari e collaterali poi che dovrebbero penetrare nei corni posteriori persistono tuttora e sono stirate e divaricate dal tumore, ch'esse contornano lateralmente. Il canale centrale è insieme alla commissura grigia distrutto: della commissura bianca non restano che poche fibre, più vicine al fondo dell'incisura anteriore. La zona di Lissauer è in parte degenerata: le radici anteriori e posteriori mostrano le loro fibre in parte atrofiche ed alterate, più numerose nelle prime che nelle seconde.

Il tumore è quasi completamente scavato da una estesa cavità centrale, che riduce il tessuto neoplastico a uno strato abbastanza sottile, che limita questa cavità, ed è a sua volta circondato dalla sostanza midollare periferica superstite: non si ha un limite ben netto tra questa e quello, ma si passa dall'uno all'altra insensibilmente.

Il neoplasma è molto ricco di vasi, e tempestato di abbondanti cristalli di ematoidina: nel suo strato più interno, limitante la cavità centrale gli elementi cellulari neoplastici si mostrano più spessi ed addensati.

Questo comportarsi del tumore in relazione col midollo si mantiene press'a poco nello stesso rapporto in tutta la parte inferiore del rigonfiamento lombare: più in alto, nella sua porzione superiore, la formazione cavitaria, insieme alla neoplasia, va a poco a poco restringendosi ai cordoni posteriori e alla parte interna dei corni posteriori, nonchè alla zona cornu-commissurale: il canale centrale appare di nuovo sotto forma di un accumulo irregolare di cellule nevrogliche, e si ricostituisce intieramente la commissura bianca e gran parte della grigia, della quale le fibre posteriori, contigue alla zona cornu-commissurale, sono tuttora distrutte: i cordoni antero-laterali, quantunque riacquistino la loro configurazione normale, pure conservano le loro fibre diradate, specie alla periferia.

Midollo dorso-lombare. — (1° lombare — 10° dorsale). Pia di spessore normale, con vasi distesi e ripieni di sangue: la forma del midollo e la sua grandezza si mostrano pure press'a poco normali; il tumore non presenta più nel suo centro veruna escavazione, ma è limitato ai soli cordoni posteriori, sotto forma di uno sviluppo esagerato di vasi, con pochi elementi cellulari neoplastici, i quali vanno sempre più diradandosi e restringendosi dapprima ai fasci di Burdach e di Goll di destra, poi all'altezza del 10° paio dorsale

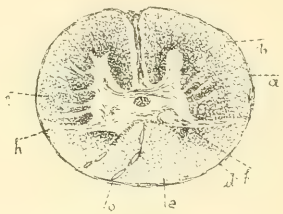

Fig. 11. — Midollo dorsale inferiore. 12° paio dorsale (II caso). Ingrand. Oc. 1. Obiett. AA Zeiss. Coloraz. Weigert-Pal-carminio: *a*, pia madre normale; *b*, fascio di Gowers degenerato; *c*, fascio di Flechsig degenerato; *d*, resti dei cordoni di Burdach, più abbondanti a destra che a sinistra; *e*, cordoni di Goll sostituiti dal tumore; *f*, colonne di Clarke con poche collaterali; *g*, incisura posteriore deviata verso sinistra con vasi ectasici; *h*, corni posteriori.

all'incirca, scompaiono del tutto (fig. 11). Nei cordoni antero-laterali col metodo di Marchi si mettono in evidenza fibre degenerate o in via di degenerazione nei fasci di Gowers e nei fasci sulco-marginali ascendenti di Marie, nonchè un certo numero di fibre sparse nel fascio fondamentale del cordone laterale, più abbondanti nel fascio laterale profondo di Flechsig. La sostanza grigia non offre nulla di notevole, le colonne di Clarke al loro apparire, sono assai povere di collaterali. Il canale centrale è tuttora rappresentato da un ammasso di cellule ependimali: la zona di Lissauer e le radici motrici e sensitive si mostrano normali.

Midollo dorsale. — Pia madre normale: forma e dimensioni del midollo pure normali: nei cordoni antero-laterali persistono i fatti degenerativi già notati più in basso nel

fascio laterale profondo di Gowers, e nel fascio sulco-marginale ascendente, però vanno sempre più attenuandosi, a misura che si sale in alto verso la regione cervicale. Nei cordoni posteriori dapprima il campo degenerativo occupa i fasci di Goll e gran parte di quelli di Burdach, specie di destra, compresa la zona cornu-commisurale, poi sopraggiungono nuove fibre nella zona cornu-radicolare dei due lati, per cui esso viene a interessare, a livello delle prime paia dorsali, esclusivamente i fasci di Goll, però si osserva in essi questo di notevole, che mentre a destra il processo degenerativo ha raggiunto il grado della sclerosi, per cui distruzione e scomparsa completa delle fibre, a sinistra si notano invece col metodo di Marchi, numerose fibre sparse diffusamente sebbene in via di degenerazione, in mezzo a un tessuto fondamentale pure sclerotico.

Nella sostanza grigia niente di speciale: il canale centrale ha la medesima costituzione come più in basso: zona di Lissauer e radici spinali normali.

Midollo cervicale e bulbo. — Pia madre sana: non si ha in questo tratto di notevole, che la degenerazione dei due

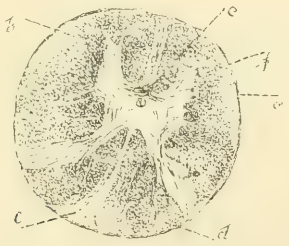

Fig. 12. — Bulbo. Inizio dell'incrociamento delle piramidi (II caso). Ingrand. Oc. 1. Obiett. AA Zeiss. Coloraz. Weigert-Pal-carminio: *a*, pia madre normale; *b*, fascio di Gowers degenerato; *c*, cordone di Goll, a destra completamente sclerotico, a sinistra solo parzialmente; *d*, cordone di Burdach normale; *e*, fibre piramidali che si incrociano; *f*, corni anteriori.

fasci di Goll, la quale mentre è egualmente estesa ai due lati, a destra si mostra poi più accentuata ed avanzata;

nel bulbo essa si limita ai due terzi posteriori di questi fasci, poi si va perdendo nei nuclei gracili, dai quali si vedono originare, come da quelli di Burdach, fibre arciformi completamente sane. Negli altri cordoni non si notano a livello del midollo cervicale fatti degenerativi evidenti, che nel fascio di Gowers, il quale può con questi caratteri esser seguito nel bulbo, dove va a grado grado perdendosi e sparpagliandosi tra le fibre sane all'altezza delle olive. La sostanza grigia appare intieramente normale (fig. 12).

Ometto il resto del reperto istologico del Ponte, peduncoli cerebrali, cervello e cervelletto, perchè completamente negativo.

CONSIDERAZIONI.

Questo caso di tumore intramidollare si presta pure ad alcune osservazioni di ordine clinico e anatomo-patologico, le quali non sono prive d'interesse.

Dei tumori che si rinvengono ed hanno il loro punto di partenza nel midollo spinale, quello che più frequentemente si osserva è il glioma, il quale sorge il più delle volte dalla sostanza grigia centrale e a preferenza dai corni posteriori, in cui si riscontrano infatti con facilità le formazioni cavitarie proprie della siringomielia gliomatosa.

Dopo questa specie di neoplasie che per la loro origine embrionale debbono dirsi piuttosto di naturale epiteliale (1), come tra le forme epiteliali sono del pari da comprendersi

(1) La nevroglia ritenuta nel tempo passato di origine connettivale (Virchow, Gerlach, Boll) e anche oggi da His e Köllicker, viene dai più creduta, specie dopo le ricerche di Duval e Renaut, di origine ectodermica sia per le cellule ependimali (Golgi) sia per le cellule di Deiters.

Le cellule nevrogliche del midollo spinale tanto che provengano per mezzo degli elementi ependimali dagli *spongioblasti* (His) e emigrino poi nella sostanza bianca (Caial), tanto che provengano in parte dai *neuroblasti* (Köllicker) o dai prolungamenti distali dei processi periferici delle gliacellule profonde (Colella) sono in tutti i casi di origine ectodermica.

alcuni tumori midollari, che hanno la stessa genesi e provengono egualmente dalla proliferazione delle cellule ependimali del canale centrale, assumendo talora perfino un aspetto adenomatoso, come nel caso di Rosenthal, le neoplasie primarie del midollo appartengono in gran parte ai tumori connettivali, e tra questi per ordine di frequenza si contano in special modo i sarcomi o gliosarcomi, se alla proliferazione delle cellule della glia si aggiunge quella del peritelio dei vasi, i mixomi, i fibromi, i lipomi (Brawbach, Gowers), i linfagiomi, psammomi (Hutchinson), i colesteatomi (Chiari), gli angiomi (Berenbruch), i nevromi (Heudenlang e Baümler), senza parlare poi dei tumori di granulazione, quali i tubercoli solitarii (Sach, Virchow, Cwostek, Habershon) e le produzioni gommose (Osler, Siemerling) e lebbrose.

Le neoplasie midollari come quelle degli involucri meningei, di cui ho già parlato a proposito del caso precedente, possono restare egualmente più o meno circoscritte e limitate a una sezione del midollo (Schiff, Hochhaus, Adamkiewicz, Ross, Volkmann, Duseberg, Dreisinger) ora invece diffondersi, in ispecial modo il sarcoma e il glioma che hanno più degli altri tendenza ad estendersi, ed invadere il midollo per tutta o quasi tutta la sua lunghezza, come nelle osservazioni di Förster, Silberkul, Klebs, Reymond, Dejerine, ecc., sviluppandosi sempre a preferenza lungo la sostanza grigia centrale.

Nel caso mio abbiamo a fare con un mixoma, molto ricco di vasi, il quale localizzato dapprima al cono midollare ha poi lentamente invaso quasi tutto il rigonfiamento lombare: in seguito sia per le fasi regressive, in specie per la degenerazione mucosa, sia per processi emorragici, di cui troviamo le traccie all'esame istologico, si è andata formando nella sua parte centrale per tutta la sua lunghezza una cavità siringomielica limitata intieramente dal neoplasma. Abbastanza mi sono esteso nel discutere il caso

precedente, sulle cause molteplici che possono dar luogo a formazioni cavitarie siringomieliche, perchè io debba ritornarci sopra, trovandoci anche qui nelle stesse condizioni del meccanismo patogenetico.

Riguardo al suo punto di partenza questo mixoma deve con molta probabilità aver preso origine dal connettivo perivasale della sostanza grigia, a meno che non si ammetta che nella chiusura della doccia neurale sia rimasto nell'interno del midollo un nucleo di elementi mesodermici, che abbia poi dato luogo tardivamente allo sviluppo del tumore: ciò non è del resto improbabile, quando si pensi che ci troviamo in questo punto alla terminazione inferiore del midollo, dove questo fatto potrebbe con maggior facilità avvenire.

Altri casi di mixomi si riscontrano del resto nella letteratura e a preferenza nel midollo dorsale, così le osservazioni di Fischer (mixoma del midollo dorsale e lombare), di Traube (mixoma della regione dorsale), di Shearman (mixoma della regione dorsale inferiore) ecc. Si capisce come per la loro natura debbano questi tumori restare in gran parte piuttosto circoscritti, come è il caso mio, e solo in circostanze eccezionali, ma più specialmente quando non si mostrano puri, ma uniti al sarcoma o al glioma, possano allora assumere una diffusione notevole come nell'osservazione di Schüppel, in cui un gliomixoma centrale del midollo si estendeva dal cono terminale al bulbo.

I fatti degenerativi secondarii osservati nel caso mio si interpetrano per il *fascio laterale profondo* di Flechsig e *sulco-marginale ascendente* di Marie, nonchè per il *fascio di Gowers*, colla lesione della sostanza grigia lombare; si intende pure come la degenerazione loro dovesse in alto andare sempre più limitandosi e scomparire per i primi due fasci, i quali non sono formati che da fibre commissurali tra i diversi metameri midollari: in quanto al fascio di Gowers, che pure in parte ha questa stessa funzione, per cui lascia continuamente alle diverse altezze un buon numero di fibre

alla sostanza grigia, si notava sibbene lo stesso fatto, ma poteva purnonostante la sua parziale degenerazione seguirsi chiaramente, quantunque in grado minore, poichè nuove fibre gli arrivano successivamente non solo dai corni anteriori e medii della sostanza grigia, ma, per Bechterew e Barbacci anche dalle colonne di Clarke, fino nel bulbo, dove sembra che gran parte delle sue fibre si uniscano al nastro di Rheil per andare alla corteccia cerebrale.

La degenerazione dei cordoni posteriori quasi completa subito al di sopra del tumore, il quale si continuava in essi per un breve tratto, dovuta alla loro intera distruzione, si limitava poi più in alto ai soli fasci di Goll, per il sopravvenire di nuove fibre radicolari sane nei fasci di Burdach; nei cordoni di Goll poteva poi ben seguirsi fino ai loro nuclei bulbari, sempre più accentuata a destra che a sinistra, ciò che stava in rapporto col prolungarsi in alto del tumore nel midollo dorso-lombare, nei cordoni posteriori più da un lato che dall'altro.

A me piace richiamare l'attenzione su questa differenza nel processo degenerativo tra i due fasci di Goll, persistente poi in tutto il loro decorso, poichè è questa la più bella conferma della loro autonomia: io ho già insistito in altro mio lavoro su quest'idea sostenuta già anche dal Dejérine, Sottas, Souques, i quali per lesioni del rigonfiamento lombare hanno osservato lo stesso fatto: per Gombault e Philippe questi due fasci racchiuderebbero infatti tutte le vie lunghe sensitive delle membra inferiori, nonchè dei visceri addominali (vescica e retto).

Questa disposizione topografica del processo degenerativo nei cordoni di Goll fa sì, per Souques e Marinesco, che si possa in tal modo distinguere la degenerazione secondaria consecutiva alle lesioni della cauda equina e del midollo lombare, da quella propria della tabe.

Dal lato clinico questo caso si presta pure ad alcune considerazioni assai importanti. Si può dire con certezza,

che il tumore debba per un tempo abbastanza lungo essersi localizzato al cono midollare, sviluppandosi poi in alto colla lentezza propria del tumore benigno, qual'è il mixoma. In tal modo ci fa pensare il fatto di aversi avuto per molti mesi soltanto disturbi vescico-rettali senza verun altro sintoma concomitante, tranne forse qualche leggiera alterazione della sensibilità nella regione ano-perineale, come si ha per lo più in tali casi, che deve essere sfuggita all'inferma.

Sappiamo infatti che il centro ano-rettale risiede nel cono terminale, da cui si partono il 3°-4° paia sacrali, che per il plesso ipogastrico vanno a innervare la vescica e il retto: e si hanno nella letteratura osservazioni molto simili alla mia, in cui con una tale sintomatologia si trovò poi al tavolo anatomico una lesione del cono midollare come nel caso di Kirchoff (focolaio di distruzione del cono terminale per trauma), o delle radici sacrali che ne nascono, come nel caso di Lachmann (glioma del filum terminale); è perciò che in base a questa fenomenologia Schiff, Oppenheim, Bernhardt, Higier, e lo stesso Reymond si sono creduti autorizzati ad ammettere nel loro diagnostico clinico una lesione del cono terminale.

Si capisce come nel caso mio, in cui oltre ad aversi una tale sindrome, erano mancati in principio i dolori folgoranti pseudonevralgici proprii delle lesioni radicolari, ma si erano avuti solo leggieri dolori viscerali, non ben limitati, appunto perchè una lesione intraspinale anche circoscritta comprende contemporaneamente un gran numero di filetti nervosi (Reymond), si dovesse pensare a un processo intramidollare: e infatti « *le début par des troubles de la minction, de la défécation, et des fonctions génitales dans une affection de la moelle peut servir d'argument en faveur du diagnostic de tumeur intramédullaire* » (Renz), come del resto la bilateralità e la simmetria dei sintomi, la presenza della sindrome di Brown-Sequard, il dominare dei disturbi

di sensibilità e di amiotrofia con reazione degenerativa dei muscoli, la comparsa dell'analgesia prima dell'anestesia (Starr), ecc., sono altrettanti segni che parlano nello stesso senso.

L'ulteriore decorso clinico della malattia nel caso mio s'interpetra coll'estendersi in alto del tumore, così la paraplegia flaccida con abolizione dei riflessi tendinei e l'amiotrofia per la distruzione della sostanza grigia lombare, in cui si trovano i centri dei riflessi a livello del 3° paio lombare per il ginocchio, e del 5° paio per il clono del piede (Peterson).

Nella sfera della sensibilità non si potè avere dissociazione siringomielica per la lesione contemporanea della sostanza grigia e dei cordoni posteriori, ma l'anestesia di tutti gli arti inferiori nell'ultimo periodo ci dette a vedere che il processo neoplastico aveva invaso anche la parte superiore del midollo lombare per la paralisi dei plessi lombare e sacrale.

Tralascio quì di parlare a proposito di questi due tumori midollari, da me riportati, della cura chirurgica, perciocchè finirò con Reymond, che « *dans le cas d'une lésion intraspinale l'intervention du chirurgien n'a plus raison d'être* ».

CONCLUSIONI.

Riassumendo lo studio complessivo di queste due osservazioni possiamo venire alle conclusioni:

1° che esistono sarcomi della pia madre spinale, i quali oltre a diffondersi a tutta intera questa meninge possono invadere anche il midollo, e dentro di esso svilupparsi per gran parte della sua lunghezza, dando il quadro sintomatologico dei tumori intramidollari;

2° che perciò di fronte a una grave fenomenologia clinica, che denoti l'interessamento progressivo delle diverse

parti costitutive del midollo, il clinico deve ammettere pure la possibilità di un sarcoma della pia che si comporta nella maniera sovraccennata;

3° che lo sviluppo dei tumori intramidollari lungo la sostanza grigia in special modo e la parte ventrale dei cordoni posteriori si deve probabilmente non tanto alla maggior ricchezza di vasi di questa sostanza in confronto della bianca, quanto al sistema linfatico e alla disposizione strutturale delle fibre e della nevroglia del midollo;

4° che i processi degenerativi dei tumori intramidollari possono dar luogo alla formazione di cavità siringomieliche;

5° che il *lemnisco interno* (*mediale Schleife*) non è che la continuazione del fascio sensitivo che per le *fibrae arcuatae internae* prende origine nei nuclei di Goll e di Burdach;

6° che la sindrome retto-vescicale sta in rapporto con una lesione del cono midollare.

BIBLIOGRAFIA.

MURRAY, *A case of tumour of the spinal cord.* The Illustrated Medical News, 1889.

WESTPHALL, *Ueber multiple Sarkomatose des Gehirns u. der Rückenmarkshäute.* Arch. f. Psychiatrie u. Nervenkrankheiten. Bd. XXVI. H. 3. 1894.

GANGUILLET, *Beiträge zur Kenntniss der Rückenmarkstumoren.* Inaug. Diss. Bern 1878.

HARRIS, *Paraplegia from spinal sarcomata.* Brit. Med. Journ. Dicembre 1887.

CRAMER, *Multiple Angiosarkome.* Inaug. Diss. Marburg, 1888.

GLASER, *Ein Fall von centralem Angiosarkom des Rückenmarks.* Arch. f. Psych. u. Nervenk. Bd. XVI, p. 87, 1887.

SOCOLOFF, *Zwei Fälle von Gliom des centralen Nervensystem.* Arch. f. Psych. Bd. XLI. S. 443. 1887.

SEEBOHN, *Ueber einen Fall von Tumor der Med. Spinalis mit Syringomyelie.* Inaug. Diss. Strassburg, 1888.

SIMON, *Ueber Syringomyelie und Geschwulstbildung im Rückenmarke.* Arch. f. Psych. Bd. V. 1875.

SCHULTZE, *Beitrag zur Lehre von den Rückenmarkstumoren*. Arch. f. Psych. Bd. VIII. H. 2. 1878.

SCHLESINGER, *Die Syringomyelie*. Leipzig, 1895.

CHIARI, *Ueber die pathogenese der Sog. Syringomyelie*. Zeitschrift f. Heilkunde. Bd. IX. 1888. S. 307.

SAXER, *Anatomische Beiträge zur Kenntniss der sog. Syringomyelie*. Beiträge di Ziegler. Bd. XX. H. 2. 1896.

PIC e REGAUD, *Dissociation syringomyélique de la sensibilité dans un cas de pachyméningomyélite due à un mal de Pott sans cavités médullaires*. Province Méd., octobre 1895.

HOFFMANN. *Zur Lehre von der Syringomyelie*. Deutsche Zeitschrift f. Nervenheilk. Bd. III. 1895).

MARINESCO. *De la Syringomyélie*. Congr. franç. des méd. alien. et Neurol. Bordeaux, ag. 1895.

PITRES, *Sur la syringomyélie*. II congr. franç. de méd. int. Bordeaux, 1895.

KRONTHAL, *Zur Pathologie der Höhlenbildung im Rückenmark*. Neurol. Centrbl., 1889, p. 553.

STRÖBE, *Experimentelle Untersuchungen über die degenerativen und reparatorischen Vorgänge bei der Heilung von Rückenmarkswunden*. Ziegler's Beiträge. Bd. XV, 1892.

MINGAZZINI, *Sull'anatomia del nastro di Reil*. Congresso internazionale. Roma 1894.

FLECHSIG, *Notiz die Schleife betreffend*. Neurol. Centralbl., n. 10, 1896.

HÖSEL, *Beiträge zur Anatomie der Schleifen*. Congr. internaz. Roma 1894.

MONAKOW, *Neue experimentelle Beiträge zur Anatomie der Schleife*. Neurol. Centralbl., n. 12, 1885.

BOGATSCHOW, *Sul significato fisiologico del nastro di Reil, come via di conduzione della sensibilità*. Dissert. Pietroburgo, 1895.

ROSSOLIMO, *Zur Physiologie der Schleife*. Arch. f. Psych. Bd. XXI. H. 3. 1891.

MEYER, *Beiträge zur Lehre der Degeneration der Schleife*. Arch. f. Psych. Bd. XII. H. 2. 1896.

MIURA, *Ueber Gliom des Rückenmarks und Syringomyelie*. Ziegler's Beiträge. Bd. XI. H. 1. 1891.

MESCHEDE, *Sarkom der pia mater*. Deutsche Klinik, n. 32, 1873.

LÖVENFELD. Wiener Med. Presse, 1873.

HIPPEL. *Ein Fall von multiplen Sarkomen des gesammten Nervensystems u. seinen Hüllen*. Deutsche Zeitschr. f. Nervenheilk. Bd. VI. H. 56. 1892.

LANCERAUX. Traité d'anat. pathol., 1887.

VIRCHOW. Die krankhaften Geschwülste II. Berlin.

GAUPP, *Beiträge zur pathol. Anatomie des Rückenmarks u. seiner Häute*. Ziegler's Beiträge II. 1888.

COUPLAND, *Caso di sarcoma diffuso della pia madre spinale*. Trans. pathol. soc. London, 1886-87, XXXVIII, 26-39.

ORMEFORD, *Rundzellensarkom*. The British Med. Journ, 1887.

SKATALOFF, *Diffuses Angiosarkom im Rückenmark und Gehirn*. S. Petersburg, 1887.

OUSTANIOL, *Contribution à l'étude des tumeurs des méninges rachidiennes* 1892. Thèse de Paris.

BLONDET. Société anatomique de Paris, p. 67, 1859.

BENNET. Virchow's Hirsch, II, 1885.

TEDESCHI, *Un raro caso di tumore delle meningi spinali*. Atti della R. Accademia dei Fisiocritici di Siena, vol. III, serie IV, 1893.

MACALESTER, *Ueber Sarkom des Rückenmarks u. seiner Häute*. 1890, Zürich.

SACCHI e ANDERSEN, *Sarcoma della pia madre: mielite da compressione*. Riv. clin. e terap. Napoli, 1887, IX, 83-85.

LENZ, *Ein Fall von diffus ausgebreiteter Sarkombildung der Pia mater spinalis*. Ziegler's Beiträge, Bd. XIX, H. 3, 1896.

D'ABUNDO, *Le vie linfatiche nel sistema nervoso centrale*. Riv. sperim. di freniatria e med. legale, vol. XX, 1895.

GOLDSCHEIDER e FLATAU, *Ueber Hämatomyelie*. Soc. di med. interna di Berlino, maggio 1890.

VAN GIESON, *Dell'ematomieloporo*. Assoc. medica britannica, LXV, agosto-settembre 1897.

BRISSAUD, *Leçons sur les maladies du système nerveux*. Salpetrière.

ROSENTHAL, *Seltene Rückenmarksgeschwülste*. 68. Versammlung der Gesellsch. deutscher Naturforscher u. Aerzte. Frankfurt a. M., Sept. 1896.

BRAWBACH, *Ein Fall von Lipombildung des Rückenmarks*. Arch. f. Psych. u. Nervenkrank., Bd. XV, H. 2, 1886.

GOWERS, *Myolipome of the spinal cord*. Trans. of the path. society, XXVII, p. 19, 1876.

HUTCHINSON, *Psammoma of the spinal cord*. Lancet, 27 maggio 1883.

BERENBRUCH, *Ein Fall von multiplen Angiolipomen combinirt mit einem Angiom des Rückenmarks*. Tübingen, 1890, Inaug. Diss.

HEUDENLANG u. BÄUMLER, *Nevromi multipli della midolla e dei nervi periferici*. Berl. Klin. Woch., 29 ottobre 1883.

SCHIFF, *Ueber Zwei Fälle von intramedullären Rückenmarkstumoren Arbeit. des Institutes f. Anat. u. Physiol. des Centralnervensystems der Universität*. Wien, H. 3, 1894, S. 137.

HOCHHAUS, *Zur Kenntniss des Rückenmarksgliom*. Deutsches Archiv f. Klin. Med., Bd. 47, H. 5, 1891.

ADAMKIEWICZ, *Sarcome de la moëlle épinière à marche latente siégeant au point d'émerg. du pléxus brachialis*. Archiv. de neurologie, novembre 1882.

ROSS, *Report of case of sarcoma of the cervical spinal cord*. Medical Record, New-Jork 1893, vol. 44, n. 7.

VOLKMANN, *Beiträge zur Lehre vom Gliom u. der secund. Degeneration*. Deutsches Arch. f. Klin. Med., 1888, Bd. XLII, S. 433.

DUSEBERG, *Zur Casuistik der Rückenmarkstumoren*. Inaug. Diss. Giessen. 1893.

FÖRSTER, *Sarkom des Rückenmarks in der Leiche eines 18 jährigen Knaben.* Leyden, Klinik der Rückenmarkskrankheiten, p. 169, 1874.

SIBERKUHL, *Ein diffuses Gliosarkom des Rückenmarks-Greifswald.* Inaug. Diss., 1892.

REYMOND, *Contribution à l'étude des tumeurs névrogliques de la moëlle épinière.* Archives de neurologie, n. 78, 1893.

SCHÜPPEL, *Das Gliom u. Gliomixom des Rückenmarks.* Arch. f. Heilkunde, Bd. VIII, 1867.

DEJERINE e SOTTAS, *Sur la repartition des fibres endogènes du cordon postérieur de la moëlle et la constitution du cordon de Goll.* Soc. de biologie, giugno 1895.

SOUQUES e MARINESCO, *Dégenération ascendente de la moëlle consécutive à la destruction par compression lente de queue de cheval et du cône médullaire.* Soc. de biologie, luglio 1894.

SCHIFF, *Ein Fall von Hämatomyelie des conus medullaris.* Zeitschrift f. Klin. Med., Bd. III, H. 1-2, 1896.

HIGIER, *Centrale Hämatomyelie des Conus medullaris.* Deutsche Zeitschr. f. Nervenheilh., IX, 3-4, 1896.

REYMOND, *Leçons sur les maladies du système nerveux.* Salpetrière.

STARR, *Diagnosi e cura dei tumori del midollo spinale.* American Journal of med. sciences, agosto 1895.

XVI.

Dott. PIETRO FERRARI
Chirurgo primario dell'Ospedale di Bergamo

CONTRIBUTO ALLE PLASTICHE DELLA FACCIA E SPECIALMENTE DELLA GUANCIA.

CONTRIBUTO ALLE PLASTICHE DELLA FACCIA E SPECIALMENTE DELLA GUANCIA

Le operazioni di plastica, le sole che offrono alla chirurgia l'obbiettivo elevatissimo di ripristinare con tessuti normali parti mancanti dell'umano organismo furono in ogni epoca oggetto di uno speciale interessamento da parte dei chirurgi. Nei tempi moderni poi l'importante argomento fu talmente studiato in ogni lato e tanti metodi nuovi furono escogitati per ogni specie e varietà di lesioni e disciplinate in guisa tutte le operazioni in ordine ai varii bisogni della pratica, che quasi si può ritenere che la chirurgia abbia raggiunto in questa parte la precisione di una scienza esatta e che ben poco di nuovo si possa ancora aggiungere al patrimonio accumulato dall'opera assidua degli autori.

Pure la natura è tanto varia anche nei processi patologici e tali e tante sono le modalità dei diversi casi che, malgrado la codificazione dei trattati, un certo margine rimane sempre all'iniziativa individuale. Vi sono sempre dei casi di deformità gravi e complicati in cui l'applicazione dei metodi noti, anche variamente combinati fra loro si mostra insufficiente a provvedere in modo adeguato a tutte le speciali indicazioni che si trovano in atto e solo con qualche concetto nuovo si riesce a formare un piano operativo che risponda esattamente alle peculiari condizioni del momento. Casi di questo genere ci vengono offerti non raramente dal noma o cancro acquatico, e sono quei casi in cui il processo

devastatore ha distrutto gran parte della guancia e interessate le parti visive, le labbra, il naso e le palpebre, nei quali casi le difficoltà tecniche delle plastiche speciali si trovano ingigantite per le estese perdite di sostanza in quelle parti appunto che dovrebbero fornire il materiale della plastica o che a questo materiale dovrebbero costituire il substrato anatomico naturale e più adatto a fornire i migliori risultati estetici.

In simili evenienze si soleva in passato provvedere colle regole ordinarie della plastica, colmando cioè la perdita di sostanza con lembi unici o multipli presi dalla immediata vicinanza della lesione o da parti lontane, dalle tempia cioè, dalla fronte, dal collo o dalla cute del braccio come nella rinoplastica col metodo italiano. Ma l'esperienza ha dimostrato che in molti dei casi accennati accanto alla questione sempre importante della cosmesi, un'altra ve ne ha ancora più importante ed è quella che riguarda la funzione della parte. Quando il processo gangrenoso ha colpito, come spesso avviene, le pareti laterali della guancia e le cicatrici residuali interessano in qualche modo i muscoli masticatori specialmente i masseteri, si ha sempre un grado più o meno rilevante di serramento della mandibola a cui è molto difficile provvedere stabilmente. La dilatazione graduale coll'apribocca può dare qualche risultato, ma molto limitato ed effimero; e poco pure è da attendersi dagli sbrigliamenti e dall'escissione del tessuto cicatriziale, poichè a questi atti operativi tien dietro fatalmente la formazione di nuovi tessuti di cicatrice e con essa la recidiva del serramento.

Quando poi la gangrena ha distrutta tutta o gran parte della mucosa della guancia, la plastica deve rifarla. Se non si provvede a tale bisogna e si colma semplicemente il difetto con un ordinario lembo autoplastico, la retrazione cicatriziale che colpisce successivamente questo lembo ha per conseguenza necessaria il serramento completo della mandibola che frustra affatto il risultato estetico dell'operazione.

Il Gussenbauer (1) pel primo ad impedire questa grave complicazione concepì l'idea di riparare alla perdita di sostanza della mucosa orale con un lembo cutaneo arrovesciato in modo che la sua superfice epidermica fosse rivolta verso la cavità orale. Così la cute veniva a sostituire la mucosa della guancia e la funzione della mandibola era abbastanza guarentita.

Il Gussenbauer prese il lembo autoplastico dalla guancia in prossimità della perdita di sostanza, e la superficie cruenta di questo lembo ricoperse con lembi laterali forniti dalla cute del collo e del mento. Il risultato ottenuto con questa operazione in un caso di gangrena della guancia da mercurialismo fu, specialmente per riguardo alla funzione, eccellente.

Kraske (2) applicò in due casi il medesimo concetto del Gussenbauer, colla sola differenza che coprì la superfice cruenta del lembo autoplastico con lembi dermoepidermici alla Thiersch.

Israel (3) mise pure in pratica lo stesso concetto, servendosi di un lembo molto lungo, peduncolato, ch'egli dissecò dalla regione cervicale laterale e sopraclavicolare. Il vantaggio di questo lembo in confronto di quello fornito dai precedenti metodi era quello di possedere una cute priva di peli, vantaggio non indifferente per una superficie destinata a sostituire la mucosa della bocca.

Dopo l'adesione del lembo autoplastico ai contorni della perdita di sostanza (17 giorni) Israel lo recise al suo peduncolo e, raschiata con un abrasoio la sua superfice granulante

(1) C. Gussenbauer, *Ueber ein neues Verfahren der Stomatoplastik zur Heilung der narbigen Kiefersperre.* V. Langenbeck's Archiv. Bd 21, p. 527.

(2) Kraske, *Ueber eine methode der Wanzenplastik. 61 Versammlung deutscher Naturfoscher und Aerte zu Köln.* Sept. 1888. Centralblatt f. Chirurg. 1888. N. 48.

(3) I. Israel, *Ueber einige plastische Operationen.* Verhandlungen der deutschen Gesellschaft f. Chirurg. 1887. 2, pag. 85.

lo ripiegò su sè stesso adattando il peduncolo stesso alla porzione trapiantata e suturandola ad essa in modo da rivestirla del mancante angolo orale mediante piccoli lembi di mucosa tolti dal labbro superiore ed inferiore e finalmente chiuse l'apertura esistente fra il margine posteriore del lembo e la cavità boccale.

Analogo al metodo di Israel è quello di Hahn (1) che varia solo in ciò che il lembo è preso dal petto anzichè dal collo; del resto tutto procede come col metodo dell'Israel. Hahn ha operato quattro volte sempre con buon esito.

Per riparare alla perdita di sostanza della sola mucosa il Wölfler (2) propone il trapianto di lembi di mucosa tolti da altra parte del corpo umano o da animali. I lembi di mucosa venivano tolti da qualche utero o intestino retto prolassati come si suol fare col metodo del Thiersch e trapiantati aderirono benissimo come avviene dei lembi epidermici, specialmente se essi furono tolti da giovani individui e furono applicati sopra ferite di 3, 4 giorni. Quanto alla mucosa di animali vennero scelte quella dello stomacò di rana, dell'esofago di piccione e di coniglio e anche in tali casi l'innesto riuscì perfettamente.

Oberst (3) ebbe l'idea più pratica di sostituire quando è possibile la mucosa mancante dalla guancia con lembi tolti dalla mucosa vicina ossia del labbro superiore ed inferiore e i risultati furono in generale molto soddisfacenti.

Come si vede i chirurghi hanno fatto dei veri *tours de force* nell'intento di impedire il serramento della mandibola nelle meloplastiche e stomatoplastiche, ed hanno

---

(1) Ibidem.

(2) Wölfler, *Uber die Technik und den Werth der Schleimhautübertragung.* — Verhandlung der deutschen Gesellschaft f. Chirurg. 1888. XVII Congress. pag. 167.

(3) M. Oberst, *Zur Behandlung der Wangenschleimhautdefecte.* — Deutsche med. Wochenschrift. 1890, N. 5.

arricchita la scienza di una quantità di risorse altrettanto ingegnose quanto praticamente utili.

Coll'aiuto di questi espedienti applicati con sani criteri, noi possiamo realmente sopperire in modo soddisfacente in quasi tutti i casi alle molteplici esigenze cliniche e ben poche sono le contingenze in cui essi non possono essere efficacemente applicati. Certo è però che tutti i metodi sopra accennati hanno indicazioni e controindicazioni speciali; la loro applicazione è subordinata a determinate condizioni che non sempre si trovano in atto; ed è al senso pratico del chirurgo che spetta di scegliere fra i diversi metodi a norma delle indicazioni attuali e trarre partito da tutte le circostanze presentate dal caso clinico, per applicare le risorse già note, modificarle opportunamente all'uopo e anche trovare nuovi espedienti che ad una data condizione in modo particolare si adattino.

Io ritengo che sarebbe sommamente utile ed istruttivo che i casi più importanti di plastica facciale per estese perdite di sostanza specialmente per opera di processi gangrenosi venissero dai chirurghi pubblicati perchè nulla meglio che il confronto dei risultati operativi può fornire criteri positivi per giudicare del valore dei vari metodi e dare delle norme pratiche pel trattamento dei casi analoghi. Ed è appunto per tale considerazione che io mi decisi a pubblicare il caso seguente il quale per l'estensione e tutte le particolarità della lesione è certo fra i più gravi che si sogliono incontrare nella clinica, e che per la novità del concetto operativo parmi presentare uno speciale interesse pratico.

— Il 2 novembre 1896 entrava nella mia divisione il bambino Rossi Giuseppe di Pietro, di anni 5 $^1/_2$ con una estesissima perdita di sostanza alla metà destra della faccia consecutiva a noma.

Il padre e la madre sono sani e robusti; è di robusta costituzione e godette sempre ottima salute fino ai primi di agosto del 1896 nella quale epoca ebbe una tifoide grave che

durò quattro settimane. Nel principio della convalescenza si manifestò una macchia nerastra alla guancia destra in vicinanza dell'angolo orale e i tessuti si gangrenarono rapidamente. La gangrena si estese a tutta la guancia, alla metà destra del labbro superiore, e alla pinna nasale destra che vennero eliminati in circa 15 giorni. Anche il mascellare superiore fu colpito da necrosi ed esso pure si eliminò circa 20 giorni più tardi.

All'epoca dell'accettazione la lesione era completamente cicatrizzata. Il bambino presentava un'enorme perdita di sostanza che comprendeva tutta la guancia destra a partire dal margine anteriore del massetere fino alla base del naso, la pinna nasale destra e porzione della cute laterale del naso e inoltre quasi tutta la metà destra del labbro superiore.

In basso pertanto il limite della perdita di sostanza era segnato dal labbro inferiore fortemente stirato all'esterno e fissato da un fitto tessuto cicatriziale all'impianto inferiore del muscolo messetere. In alto essa giungeva fino al margine orbitale. La palpebra inferiore era pure alquanto mancante verso la periferia, e perciò era fortemente stirata in basso dando luogo ad un ectropion di grado rilevante.

Il fondo dell'immane breccia era costituito della parete posteriore dell'antro d'Igmoro e dalla cavità nasale largamente aperta e quindi dal margine laterale e porzione della faccia dorsale della lingua. Sul rosso vivo del fondo spiccava la linea bianca dei denti inferiori e inoltre l'ultimo molare superiore malfermo, oscillante, appena aderente ai tessuti gengivali.

La funzione della mandibola era grandemente inceppata dalla cicatrice che fissava i tessuti residuali della guancia e il labbro inferiore al massetere. Invitando il bambino ad aprire la bocca non si otteneva che una piccola divaricazione dei margini dentali per poco più di mezzo centimetro. Come si comprende dunque l'alimentazione non si compiva che in un modo molto imperfetto, poichè gran parte dei

cibi introdotti nella bocca uscivano dalla ferita sempre aperta e la masticazione era quasi impossibile. Quanto alla parola era enormemente alterata. Non erano che suoni inarticolati che uscivano da quella voragine informe, sicchè a stento si riusciva a comprendere qualche sillaba.

Evidentemente tutte le parti più importanti della faccia erano o distrutte o profondamente lese e dovevano essere rifatte o tutte o in parte. Una meloplastica totale, una stomatoplastica, una rinoplastica parziale e una blefaroplastica erano necessarie a provvedere alle esigenze della cosmesi. Ma tuttociò non bastava ancora. La lesione più importante era quella che si riferiva alla funzione della mandibola. Occorreva provvedere efficacemente a questa condizione per vincere il serramento cicatriziale già esistente e sopratutto per evitare di aggravarlo con una plastica scorretta.

Questo risultato non potevasi ottenere se non a condizione di liberare il labbro inferiore dai rapporti anormali assunti col massetere. Era evidente che finchè il labbro inferiore restava così stirato e come inchiodato al massetere l'apertura della bocca doveva necessariamente essere limitata; quando poi sullo stesso labbro come su una corda tesa si fosse attaccato un lembo autoplastico in qualsiasi modo formato, la porzione di labbro interessata si sarebbe del tutto immobilizzata e a breve scadenza si sarebbe completato il serramento della mandibola.

Il labbro inferiore doveva dunque essere liberato dalla cicatrice masseterina e mobilizzato.

Ciò poteva ottenersi in vario modo. Io pensai di approfittare di questa circostanza per utilizzare una porzione del labbro inferiore in tutta la sua spessezza per rifare la guancia e impicciolire così notevolmente la cavità da colmarsi.

In tal modo il problema rimaneva molto semplificato. Ecco in breve come ho proceduto: un poco all'esterno del punto di mezzo del labbro inferiore eseguii una incisione

verticale della lunghezza di circa tre centimetri che divideva il labbro stesso a tutto spessore e in tutta la sua altezza.

In tal modo formai colla porzione aderente dal labbro un bel lembo triangolare provvisto all'interno di mucosa normale che mi dava un materiale sufficiente alla formazione della guancia.

Mobilizzai completamente questo lembo staccandolo dalla inserzione cicatriziale al massetere e dalla sua inserzione naturale alla gengiva mediante un'incisione lineare nel solco labiogengivale.

Quando il lembo fu così mobilizzato, escissi il bordo della perdita di sostanza del labbro superiore con un' incisione a tutto spessore del labbro, conservando l'attacco superiore del bordo stesso col quale formai quindi un piccolo lembetto che destinai alla formazione del contorno della narice.

Fatto ciò stirai in alto il lembo labiale inferiore suturando l'angolo interno sporgente del prolabio coll'angolo rientrante della recentazione fatta nel labbro superiore e tutta la linea di cruentazione delle due labbra colla verticale del labbro inferiore procurando sempre di mantenere il lembo labiale inferiore alquanto stirato in alto per utilizzare quanto era possibile la sua mucosa interna pel rivestimento della nuova guancia.

Compiuta questa sutura, la perdita di sostanza residuale appariva realmente molto ridotta; ed io decisi di colmarla mediante un lembo frontale.

Un tal lembo mi offriva il vantaggio di impiegare il periostio frontale per tentare di restaurare *in qualche modo* lo scheletro della faccia gravemente danneggiata come dicemmo per la mancanza del mascellare superiore.

Cruento pertanto tutto il contorno della perdita di sostanza compreso il bordo libero del lembo labiale spostato senza però sacrificare la mucosa del prolabio che poteva servire ad aumentare il rivestimento mucoso della guancia

e liberai con molta cura la palpebra inferiore dalle sue aderenze cicatriziali per correggere l'ectropion. Indi scolpii sulla fronte un lembo autoplastico avente direzione forma e grandezza convenienti staccando insieme un pezzo di periostio di 6-8 cent. quadrati in modo che nella nuova sede del lembo esso corrispondesse alla parte superiore della breccia facciale e finalmente adattai a questa ultima il lembo autoplastico fissandolo ai bordi cruentati con una regolare sutura.

Il piccolo lembetto cutaneo-mucoso risultato dalla cruentazione del labbro superiore venne rivolto in alto e suturato al lembo frontale per formare il contorno della narice.

Disgraziatamente quest'ultimo lembetto si necrosò. Invece l'adesione del grande lembo osteoplastico come pure quella del lembo labiale inferiore avvenne regolarmente per prima intenzione.

Assicurata l'adesione del lembo frontale, 23 giorni dopo l'atto operativo staccai tutto il peduncolo che formai molto lungo e lo riportai alla fronte nella sua antica sede ove aderì perfettamente.

Finalmente dopo un mese circa in un terzo tempo formai nel lembo autoplastico la pinna nasale, ampliai alquanto l'apertura della bocca a spese del lembo labiale ed eseguii alcuni trapianti cutanei alla Reverdin sopra una piccola superficie granulante ancora esistente alla fronte.

Il risultato finale in ordine all'estetica fu ottimo avuto riguardo alla eccezionale gravità della lesione. Rifatta la guancia con cute omogenea come è la cute della fronte, la bocca ben proporzionata e abbastanza regolare, corretto perfettamente l'ectropion della palpebra inferiore, restaurato il naso in modo soddisfacente malgrado l'inconveniente occorso della necrosi del piccolo lembo che avrebbe dovuto formare contorno alla narice, e finalmente rialzato convenientemente il piano scheletrico con tessuto osseo di nuova formazione mediante il periostio della fronte, tale era il risultato estetico.

Quanto alla funzione della mandibola posso dire che essa risultò alquanto migliorata dopo l'operazione. Io procurai di migliorarla successivamente mediante la dilatazione graduale coll'apribocca, e quando il bambino fu dimesso dall' ospedale si aveva già una divaricazione dei margini dentali non inferiore ad un centimetro, la masticazione si compieva bene e la parola era tornata normale.

Io insistetti presso i parenti del bambino perchè fosse continuata regolarmente la dilatazione della bocca; ma essi non lo credettero necessario. Malgrado ciò, quando io rividi dopo sei mesi il piccolo operato la funzione della mandibola non solo non era peggiorata, ma si era anzi verificato un notevole aumento nel grado di divaricazione. Questa era di un buon centimetro e mezzo tanto da ammettere colla massima facilità il passaggio del mio dito indice. Nella escursione della mandibola il massetere si manteneva liberissimo e la guancia si mostrava ancora tanto elastica nella maggiore divaricazione della bocca da lasciar la persuasione che, volendo, si sarebbe agevolmente potuto aumentare fino al normale. Io posso quindi asserire che dal punto di vista della funzione mandibolare il risultato fu assolutamente completo e raccomandare nel modo più esplicito il metodo da me descritto per tutti i casi di meloplastica e di stomatoplastica che ne permettono l'applicazione.

XVII.

Dott. LUIGI DE SANCTIS

Chirurgo Primario dell'Ospedale Civile di Cavarzere (Venezia)
già Assistente nella Clinica Chirurgica
della R. Università di Roma

SULL'IDROCEFALO CONGENITO

UN NUOVO METODO DI CURA COL DRENAGGIO LOMBARE PERMANENTE.

SULL'IDROCEFALO CONGENITO

UN NUOVO METODO DI CURA COL DRENAGGIO LOMBARE PERMANENTE.

Non soltanto la patogenesi e l'etiologia dell'idrocefalo congenito sono oggi ancora in discussione, così che ipotesi diverse si succedono avvalorate da dati clinici e da ricerche sperimentali e patologiche; ma molto più discusso e controverso e variamente risoluto è l'argomento della terapia di una infermità così ostinatamente finora a termine letale.

Due casi di mia osservazione, ambedue interessanti, mi hanno fatto riprendere uno studio ricco sempre di esperienze nuove non tanto sulla natura di tale malattia, quanto sul suo trattamento.

Una lesione così grave ha richiamato da lungo tempo l'attenta osservazione del medico, al duplice scopo di conoscerla e, conosciutala, di vincerla. Da Galeno ai nostri giorni le osservazioni non mancano. Ma, come di tutte le malattie che colpiscono il sistema nervoso, un po' di luce vera si è fatta solo da pochi anni.

È certo che Breschet, Osiander, Rayer, Frank, Goelis, Untervord congetturano in vario modo sulla etiologia, avvicinandosi più o meno alle idee, ancora oscure, che possediamo oggi. Ma dobbiamo a Fournier, a Sandoz, ad Armstrong, a Lanceraux, ricerche più esatte e meglio condotte in proposito.

Anche i dati d'anatomia patologica non sono ancora raggruppati in un tutto organico e indiscusso: le lesioni di

alcune parti cerebrali richiedono uno studio ulteriore, che potrà insieme contribuire e spiegare alcuni punti oscuri sulla patogenesi e sulla etiologia. La concomitanza di diverse deformità nervose (idrocefalo, ad esempio, e spina bifida) è ancora oggetto di studio ed aspetta una soluzione concorde. Se le varie osservazioni cliniche hanno potuto riunire in una serie completa e perfetta i sintomi delle varie manifestazioni dell'idrocefalo, pure non si è ottenuto ancora un indirizzo che scenda netto da esse per stabilire un piano curativo sicuro. Per modo che, arrivando a questo lato pratico della questione, ci troviamo sempre più nell'incertezza del da farsi.

Non è mio intento di occuparmi di tutti questi punti degni di studio di un argomento tanto importante; ma solo di portare un contributo alla soluzione della parte che più interessa il compito pratico, compito che si imporrà sempre fino a che non si arrivi ad attuare un mezzo veramente curativo. Ogni tentativo, a questo riguardo, si ha il dovere di renderlo noto, sia per perfezionarlo, se merita perfezionamento, sia per scartarlo, se lo si riconosce inefficace o anche nocivo.

Prima di esporre in base a quali criteri io ho concepito il nuovo metodo di trattamento dell'idrocefalo, è necessario ricordare alcuni punti interessanti sulla natura di esso.

Quando, intanto, parlo d'idrocefalo congenito, io intendo limitare il concetto patologico, più che altro, a quell'idrocefalo che manifestamente si svolge pochi giorni dopo la nascita, pur avendo, forse, il suo punto di partenza dal ventre materno. L'altra specie di idrocefalo congenito, rappresentato da quello che si sviluppa durante la gestazione, e che può interessare, solo perchè si fa causa di distocia, non può rientrare nell'argomento che io qui considero.

Rimane stabilito, quindi, che è idrocefalo congenito, capace di cadere sotto una speciale terapia attiva, soltanto

quello che, assente o inapprezzabile al momento della nascita, si vien poi ben presto svolgendo più o meno rapidamente e prima che le suture craniche si chiudano.

Sulla etiologia e sulla patogenesi di esso idrocefalo - etiologia e patogenesi che sono guide sicure ad un efficace trattamento curativo — siamo, come notavo, ancora in un campo d'ipotesi e tutte poco resistenti ad un esame rigoroso. Mentre, fino ad oggi, quale genesi della malattia, veniva incolpata una infiammazione endouterina, dell' ependima o delle meningi, e ultimamente il Lemaitre convalidava tale supposizione con una osservazione propria, la tendenza odierna ammette, forse più esattamente, con Batterby, con Darestre, con Picqué e Février, che possa invece trattarsi di un vizio, o di un arresto di sviluppo.

Ambedue queste ipotesi, però, sono poco avvalorate dai dati etiologici desunti dalla clinica, e anch'essi tutti incerti. Si ammette, infatti, da molti, e un ultimo lavoro di Elsner tende ad avvalorare tale idea, che la sifilide ereditaria, in atto o latente, è, se non la causa unica, la causa più frequente dell'idropisia dei ventricoli.

L'infiammazione, in questi casi, sarebbe quindi di natura specifica. Vicino a questa causa ne stanno altre, direi, meno afferrabili: l'età troppo avanzata dei genitori (Goelis, Breschet), l'abuso delle bevande alcooliche (Osiander), il cretinismo dei genitori stessi (Rayer): cause tutte queste che, se potremo ritrovarle come concomitanti, non potremo quasi mai invocarle come uniche e vere. Resiste sì abbastanza alla critica la sifilide; ma contro di essa stanno l'inefficacia curativa e i numerosi casi d'idrocefali da genitori sotto ogni riguardo sanissimi.

Davanti quindi a tanta oscurità sulle cause dell' idrocefalo, rimanendo, cioè, quasi ignota la causa, è chiaro come l'elemento curativo debba risentire ancora tutta l' incertezza di essa. Anzi, davanti alla supposizione meglio fondata, consistente nell'ammettere l' idrocefalo conseguente ad un vizio

di formazione fetale, la terapia dovrebbe finire col dichiararsi impotente e nulla più tentare a sollievo di così miseri organismi, Ma una terapia che così si comportasse, verrebbe assolutamente meno al suo scopo. Se anche essa non potrà guarire, pure dovrà tentare sempre se non per altro, per opporsi a qualche sintoma molesto. Se così facendo, e con ripetuti tentativi raggiungerà anche un solo risultato buono, essa avrà sempre bene meritato.

Ed è appunto per questo principio — per quanto convinto della efficacia ancora piccola dei nostri mezzi — che io non credo si debba rimanere inattivi davanti ad un caso d'idrocefalo congenito.

Ma, come esplicare la nostra azione utilmente, forse non è facile stabilire, nè davvero è sempre possibile.

Un esame rapido delle varie cure fino ad oggi proposte ci fa vedere manifesta l'esattezza di tale asserzione.

Una cura medica puramente, se sarà stata giustificata ed anche indicata come un tentativo logico in alcuni casi speciali, fino ad oggi è rimasta sempre infruttuosa. Inefficace pure è rimasto l'uso, da alcuni encomiato, della tintura di *eupatorium purpureum*, della scutellarina, della gelsemina. La cura medica tende, come è ben naturale, a colpire la causa della malattia: ma, quella ignota, la sua azione empirica rimane frustranea completamente. Di necessità è seguito quindi che la terapia dell'idrocefalo dovesse passare nel campo chirurgico.

Il chirurgo, deposta pel momento l'idea di aggredire il punto di partenza dell'idrocefalo, ha dovuto ben pensare aver egli davanti a sè una tumefazione, con contenuto liquido ad evoluzione lenta e progressiva. Suo compito, quindi, arrestare l'aumento del liquido e, meglio ancora, evacuare ciò che vi è di eccesso. I mezzi con cui egli può raggiungere un tale intento si compendiano in tre gruppi: 1° quelli compressivi: 2° quelli evacuativi: 3° quelli evacuativi e compressivi insieme.

I mezzi compressivi sono davvero nulli per sè soli: per modo che si può dire che gli sforzi fatti al riguardo da Brainard, Engelmann, Trousseau e Dickinson in definitiva hanno, anzichè migliorato, peggiorato le condizioni degli idrocefalici da loro trattati.

La cura evacuativa, invece, si è presentata da tempo, come la più logica, e ad attuarla nel modo migliore, si sono fatti gli studi più accurati e più persistenti.

Davanti, infatti, un cranio visibilmente deformato per eccessivo contenuto liquido, doveva sorgere spontanea l'idea di togliere, di evacuare, meglio, questo liquido sovrabbondante. La via più conveniente a ciò doveva apparire la più vicina. E malgrado la indispensabile lesione del cervello per penetrare fino al liquido, pure, fino dal tempo di antichi chirurgi, l'operazione, con varia vicenda di successo e di oblio, è stata eseguita.

La prima volta in cui è stato punto il cervello per idrocefalo rimonta al 1744. Di poi è stato punto da Dupuytren, Breschet, Malgaigne. Successivamente, se ne sono occupati particolarmente il Conquest (1838), l'Hahn (1856), l'Heike (1859), il Brinckoff (1881). E negli ultimi tempi in modo speciale e con modificazioni interessanti, il Wernicke, il Zenner e il Keen e il Pfeiffer.

Nei primordi, la puntura era eseguita a preferenza nella fontanella anteriore. Bouchut è passato per le vie nasali. Per queste stesse vie, tre volte il liquido si è fatto strada spontaneamente (Mauby, Toppius, Nothnagel). Langenbeck consiglia di passare dietro la palpebra superiore, di attraversare la parete superiore dell'orbita e di penetrare quindi nel corno anteriore del ventricolo laterale.

Si è preferito poi sempre le suture divaricate: per lo più la sutura coronale: raramente anche la piccola fontanella.

Ma la puntura così eseguita, anche se parecchie volte ripetuta, non è stata quasi mai veramente efficace. Quando come avveniva quasi costantemente prima della chirurgia

antisettica, non si aveva, più o meno presto, esito letale per meningite purulenta, si finiva invece spesso sia con la rapida riproduzione del liquido, sia col rapido esaurimento del bambino. Tanto è vero che una statistica di Churchill dà un solo caso di successo su quaranta operati.

Generalmente veniva praticata la sola puntura senza aspirazione e senza lavaggio. Solo Tournesko di Bukarest, ha tentata l'iniezione di 12 grammi di tintura di iodio, diluiti in 20 grammi di acqua in un idrocefalico, da cui erano stati estratti 750 grammi di liquido. Sembra se ne sia avuto soltanto un miglioramento passeggiero. Anche in questo caso il liquido si è riprodotto.

È per ovviare appunto alla riproduzione del liquido, che tanto Wernicke quanto Zenner e Keen hanno proposto il drenaggio ventricolare.

Sul principio tale procedimento non fu seguito dal successo che poteva desiderarsi. I primi operati di Keen, di v. Bergmann, di Dennis, non affetti veramente da idrocefalo congenito nello stretto senso della parola, morirono in un tempo più o meno lungo. Sono guariti invece, un operato di Mayo-Robson, uno di Horsfley, uno di Broca e uno di Stewart. Anche questi guariti non appartengono alla categoria propria degli idrocefali congeniti.

In vero molte considerazioni si fanno per respingere o ammettere il processo di drenaggio ventricolare, in questi casi speciali. La prima e capitale condizione che da alcuni si pone si è che lo scolo del liquido debba avvenire lentamente. Ed infatti Lyon, Brown, Breinkoff, Pfeiffer, Tronzleyer, Mayo-Robson, propongono speciali drenaggi e, a preferenza, quelli di crine di cavallo, per raggiungere lo scopo.

Su questo timore però, per l'evacuazione troppo rapida, si è veramente ecceduto. Noi sappiamo intanto che non da tutti si esegue il vuotamento dell'idrocefalo con puntura, a piccole quantità. Molti, anzi, vuotano il liquido finchè

fuoriesce dalla cannula e spesso senza alcun incidente. La diminuita pressione endocerebrale sembra, in questi casi, che non riesca davvero nociva più di quanto lo può essere il piccolo trauma per sè. I bambini il più delle volte, sopportano benissimo evacuazioni anche di oltre 300 cmc. di liquido. Inoltre, gli operati di Keen, di Broca non soffrirono punto per il vuotamento rapido dei ventricoli dopo la trapano-puntura e consecutivo drenaggio. In qualche caso, è vero, si sono avuti sintomi convulsivi dopo vuotato il liquido, sintomi che sono scomparsi introducendo, nei ventricoli, dell'acqua tiepida. Invece, nel caso di Mauny, le crisi convulsive ricomparivano, quando lo scolo facile del liquido cefalo-rachidiano veniva a cessare. È chiaro, quindi, non dover davvero sempre troppo preoccuparsi di avere un'emissione un po'rapida del contenuto encefalico liquido, eseguendo l'operazione di Keen.

Sembra pure di nessun peso l'altra osservazione che il drenaggio attraverso la sostanza cerebrale, debba produrre in questa serie lesioni. Difatti, fino a che riusciamo a mantenere asettica la medicatura della ferita esterna, è dimostrato che nè le meningi, nè la parte del cervello, attraversata dal drenaggio, subiscono alterazioni di sorta. In una autopsia, eseguita nel 45° giorno dalla presenza del drenaggio nel ventricolo cerebrale, Keen trovò che le parti molli, che erano state a contatto del drenaggio erano prive di qualsiasi reazione flogistica.

Salvo, quindi, qualche speciale apprezzamento sulle modalità del drenaggio ventricolare alla Keen, esso sembrava dovesse davvero prender posto nella pratica del trattamento dell'idrocefalo.

Ma, un po' forse per l'apparente gravezza dell'operazione, un po' per la mortalità eccessiva che si era avuta nell'applicazione di esso, pochi sono stati coloro che, dopo aver sperimentato il metodo, non si siano scoraggiati, e più non lo abbiano ripetuto.

In ogni modo, il processo stesso era un passo fatto in avanti, avendo rischiarato principalmente due punti:

1° La possibilità di evacuare anche completamente il contenuto ventricolare;

2° L'innocuità, o quasi, del drenaggio dall'interno dei ventricoli-cerebrali.

Così avvenne che, quando, nel 1891, il Quincke propose la sua puntura lombare nell'idrocefalo, rimaneva una sola questione teorica a risolvere. Il liquido cefalo-rachidiano è, nell'idrocefalo, in tale libertà di decorso, che quello stesso liquido che circonda la cauda equina comunica facilmente con l'altro che circonda l'emisfero e riempie i ventricoli?

Una volta venuti ben in chiaro di questa questione, la cura dell'idrocefalo avrebbe finito per attuarsi in un modo semplice e pratico. Se si fosse potuto togliere dallo speco vertebrale il liquido in eccesso raccolto nel cervello, l'intervento diretto su questo avrebbe dovuto passare in seconda linea: ad esso si sarebbe ricorso solo, quando l'intervento spinale fosse riuscito insufficiente.

Dal Quincke in poi la puntura lombare è stata oggetto di studi ripetuti, coscienziosi e completi. Restando però solo nel campo dell'idrocefalo, a noi interessa studiare prima di tutto in quali condizioni trovisi il liquido cefalo-rachidiano in esso. Discuteremo poi l'opportunità di modificare il processo di Quincke in quello che io ho eseguito nel mio caso.

Il liquido cerebro-spinale, nelle condizioni normali, si può considerare raccolto in due ampie sezioni, largamente comunicanti fra loro. La maggior quantità del liquido trovasi nello spazio esistente tra la pia madre e l'aracnoide. Qui il liquido comunica liberamente dal cervello al midollo spinale e viceversa; ciò che è facile rilevare facendo una puntura lombare in bambino in cui la grande fontanella è aperta. Questa a mano a mano che il vuotamento procede, si abbassa; come ugualmente la pressione di uscita del liquido aumenta, se si comprime dall'esterno la fontanella.

L' altro spazio contenente liquido cefalo-rachidiano è rappresentato dai ventricoli cerebrali. Dai ventricoli laterali è facile la comunicazione col terzo ventricolo pel forame di Monro; e dal terzo ventricolo per l'acquedotto di Silvio al quarto ventricolo. Sicchè il liquido endocerebrale ha vie facili di comunicazione nei diversi ventricoli.

Da questi il liquido stesso, pel forame di Magendie e per le aperture laterali del quarto ventricolo, arriva facilmente nello spazio subaracnoidale e si unisce al liquido quivi esistente. La miscela, quindi, dei liquidi endo ed esocerebrali è possibile e facile. Quincke inoltre ed Ecker hanno anche sperimentalmente dimostrato e spiegato il movimento che possiede il liquido in queste cavità. Tale movimento è continuo e si effettua dall'alto al basso e viceversa. Ciò dipende da che i plessi venosi del canale vertebrale si deprimono più fortemente nell'inspirazione e si rigonfiano di più nella espirazione, a differenza dei plessi venosi del cranio, a pareti rigide, influenzati meno dai moti respiratori. Segue che, durante l'espirazione, il liquido cefalo-rachidiano viene spinto dalla cavità spinale verso il cranio, mentrechè, durante l'inspirazione, viene respinto nel canale vertebrale. Tale corrente liquida, però, secondo Quincke, è diretta specialmente contro la base del cranio: il liquido dei ventricoli prenderebbe poca parte in questo movimento, come debole sarebbe la corrente che dalla base del cranio va verso la convessità degli emisferi.

Secondo le ricerche poi di Falkenheim e di Naunyn, per il liquido endoventricolare, oltre la corrente attraverso i forami di Monro, dell'acquedotto di Silvio, del forame di Magendie e le aperture laterali del quarto ventricolo, esisterebbe anche un'altra via d'uscita. attraverso le incisure delle corna anteriori dei ventricoli laterali, negli spazi subaracnoidali, alla base del cervello. Di qui il liquido prenderebbe due direzioni: una in alto, nella convessità, per lo spazio subaracnoidale, alle glandole del Pacchioni; un'altra

più debole, in basso, che si spingerebbe verso gli spazi subaracnoidali dell'aracnoide spinale nella cavità spinale.

Ora è da domandarsi se, tutti questi movimenti sono conservati nelle varie condizioni patologiche e, particolarmente, nell' idrocefalo congenito. Prima di studiare tale questione, essenziale nel trattamento spinale dell'idrocefalo, è bene premettere che fra il liquido cerebro-spinale endocranico e quello endorachidiano, se viene a mancare la comunicazione ora ricordata, esiste differenza di composizione chimica. Nölke, infatti, ha dimostrato che il liquido dei ventricoli, proveniente particolarmente dai plessi coroidei, è meno ricco in albumina di quello che circonda il midollo spinale. Nello speco vertebrale, se il liquido vi rimane fisso, l'albumina aumenta per l'arrivo in esso di maggior copia di acqua dai tessuti ambienti.

Questo criterio, benchè non sempre esatto nè preciso, può essere d' aiuto nei casi dubbi.

E di questi davvero se ne incontrano parecchi.

I primi studi di Quincke sull'idrocefalo in genere avevano fatto ammettere che, salvo rare eccezioni, la comunicazione dei due liquidi era costante. Le ricerche ulteriori non hanno infirmato davvero tale opinione. Quasi tutte le punture lombari hanno dato esito a quantità di liquido variabili e sotto diversa pressione. Ugualmente, le ricerche sperimentali sono state quasi tutte positive, sotto questo riguardo. Tali ricerche, iniziate da Quincke, sono state poi riprese da parecchi: ultimamente se ne sono occupati il Morton, il Nölke, il Veyrat e il Colrat. Il più esplicito, in queste ricerche, è il Morton. Egli ritiene che, nemmeno nella meningite tubercolare, — e l'assenza di comunicazione è invocata da alcuni patologi solo per le lesioni infiammatorie —, esiste tale chiusura del forame di Magendie e delle aperture laterali del quarto ventricolo, che il liquido non possa uscire dai ventricoli. Anche se la membrana che circonda detto forame è assai ispessita, il liquido può

ancora passare facilmente dai ventricoli sugli emisferi, sotto l'influenza di una debole pressione. D'ordinario, però, il forame non è nemmeno ristretto. Colrat, a sua volta, ha ricercato, con un processo sperimentale, l'esistenza della comunicazione tra i ventricoli e gli spazi sottaracnoidali in un gran numero di soggetti morti di meningite tubercolare. Egli l'ha sempre trovata. Ecco il suo processo. Dopo trapanato il cranio, fa la puntura del ventricolo laterale: ritira il trequarti e fa colare il liquido dalla cannula. Posto quindi il cadavere seduto o in piedi, versa nella cannula una soluzione di prussiato giallo di potassio. Esegue allora la puntura dello spazio sottaracnoidale vertebrale nel punto più declive e raccoglie il liquido che cola dalla cannula. Questo liquido, trattato con una soluzione allungata di percloruro di ferro, dà il precipitato bleu di Prussia caratteristico. Marfan ha ripetuto anche lui queste ricerche, servendosi di una soluzione di bleu di metilene: in due casi, su quattro, la comunicazione sarebbe stata assente. Ugualmente in tre casi di idrocefalo cronico avrebbe trovato sempre interruzione delle vie di passaggio dai ventricoli agli spazi sottoaracnoidali. Così pure West ha trovato, in tre casi di idrocefalo, l'orificio dell'acquedotto di Silvio chiuso da una membrana ventricolare resistente.

Queste ultime osservazioni, in verità, poco tolgono, per quanto non sembri, al valore dell'intervento spinale nelle lesioni cerebrali. Le osservazioni generali confermano intanto, nella maggioranza dei casi, la comunicazione libera del liquido cefalo-rachidiano. Solo in pochi casi, nelle flogosi cioè meningee di lunga durata, in alcuni tumori del cervelletto occludenti il forame occipitale (Nölke), nei prodotti d'ispessimento trabecolari degli essudati infiammatori, ciò non si avrebbe sempre. Ma, allora, oltre la natura del liquido, oltre i sintomi della forma morbosa, oltre la possibilità che la cannula possa essere occlusa dagli elementi della cauda equina o da qualche plica aracnoidale, soccorre

facilmente il diagnostico sia la quantità del liquido che fuoriesce con la puntura lombare, sia la pressione con cui la fuoriuscita si effettua ed anche il fatto, ripetutamente costatato, come nel mio secondo caso, della comparsa dell'idrocefalo in seguito all'estirpazione o alla chiusura di una spina bifida. Questa faceva quasi da valvola di sicurezza, da serbatoio od emuntorio, del liquido cefalo-rachidiano. Soltanto quindi, allora che ci troveremo davanti ad uno di quei rari casi, in cui potremo stabilire con evidenza che la corrente liquida è interrotta, allora soltanto dovremo rinunciare all'intervento lombare, perchè evidentemente nullo.

Stabilito così, che la via spinale, oltrechè possibile, è opportuna nella cura delle raccolte liquide libere del sistema nervoso centrale, è necessario esaminare, se alla puntura si può sostituire un mezzo migliore perchè la cura — specialmente nell'idrocefalo congenito — riesca, oltrechè possibile ed opportuna, anche efficace.

Che la semplice puntura, infatti, non risponda a questo desiderato, lo dimostrano sia i numerosi casi d'insuccesso ad essa seguiti, sia le proposte di modificazione emesse dal Walscham e dal Paget. Walscham pensò di agire sulla colonna vertebrale resecando le apofisi spinose della colonna cervicale. L'operazione non ebbe esito felice. Ugualmente Paget, che eseguì la resezione della quarta e quinta vertebra cervicale, non ebbe il risultato favorevole aspettato.

Questi due tentativi, benchè infausti, mi è sembrato indicassero abbastanza chiaramente la via che restava ad eseguire nel trattamento dell'idrocefalo congenito.

Benchè io abbia operato il caso mio, ignorando le due operazioni di Walscham e Paget, pure mi sembra di avere, con la mia modificazione, precisamente portato l'atto operativo, più logicamente, là dove, partendo da altro concetto, essi non erano giunti.

Varrà a dimostrar ciò la storia particolareggiata del mio operato.

Caso I. — Cattelan Giuseppe, da Donada (Venezia), viene portato a me per consultazione, pochi giorni prima che lo prendessi in cura. Egli è nato nello scorso mese di luglio 1897. I genitori sono ambedue sani e robusti. Non sono stati mai affetti da malattie che possano menomamente far pensare ad infezione sifilitica o tubercolare. Sono ancora giovani. Nessuno dei due è dedito ad abuso di bevande alcooliche. Manca nelle loro famiglie qualunque traccia di sifilide ereditaria. Nè essi, nè alcun loro parente ha sofferto di malattie dell'intelligenza. Essi stessi sono molto intelligenti e di discreta coltura. Hanno altri tre figli sani e perfettamente conformati e privi di qualunque segno di deficienza intellettuale. Nulla, insomma, in linea ascendente e collaterale, rischiara l'origine della lesione di cui è affetto il bambino.

Questi è stato partorito senza difficoltà, dopo una gravidanza regolare, decorsa senza nessun incidente. L'allattamento, fin dal primo momento è stato materno e sempre indisturbato sia nel periodo normalissimo del puerpero, sia nel periodo successivo, in cui la madre ha goduto la più perfetta salute. Sin dalla prima nascita, il bambino si è nutrito con avidità e senza risentire mai nessun inconveniente da parte del tubo gastro-enterico. Si è venuto sviluppando in modo regolare, acquistando forme sane ed aspetto robusto. Sembra sia nato privo di qualsiasi formazione viziosa. E, difatti, facendo astrazione del capo, tutto il corpo del bimbo appare, non solo ben conformato e robusto, ma anche molto più sviluppato di quanto sogliono essere i bimbi alla sua età. Al dire dei genitori, il volume della testa avrebbe cominciato ad aumentare circa due o tre settimane dopo la nascita. Per quanto essi asseriscano che tale aumento sia stato preceduto da una febbre rilevata da essi stessi dal fatto che il bambino pareva fosse più caldo dell'ordinario, il medico curante non ha constatato mai nessuna elevazione della temperatura. È quindi molto probabile che l'idrocefalo sia congenito nello stretto senso della parola, siasi, cioè, cominciato a svolgere durante la vita fetale, e solo in modiche proporzioni, da non riuscire nè causa di distocia, nè da apparire immediatamente agli occhi di osservatori superficiali. Appena constatato che la testa aumentava evidentemente di volume, i genitori, impressionati, eseguirono nel modo migliore tutte le cure mediche indicate dal medico curante. Ma l'aumento di volume non si arrestò mai. Anzi, di giorno in giorno si accresceva tanto da essere costretti di tenere il bambino quasi sempre coricato, per evitargli i bruschi spostamenti del capo ai lati e in avanti o in dietro. Nel tempo stesso il bambino cominciava a farsi irrequieto, ad essere in preda a un lamento quasi continuo, a passare buona parte del tempo insonne. La nutrizione, però, si manteneva indisturbata: le funzioni intestinali si compievano regolarmente. Lo sviluppo di tutto il corpo avveniva nel modo migliore.

Due mesi dopo circa l'evoluzione dell'idrocefalo, il bambino viene visitato da me. Constatato trattarsi di idrocefalo ventricolare congenito, propongo la puntura lombare. Un po' di mala voglia prima, ma persuasi poi, i genitori acconsentono, avendo ormai poco più speranza di salvare il bambino.

Il 10 settembre 1897 pratico, senza anestesia, la puntura lombare, seguendo le indicazioni operatorie di Quincke. Ma, sia che il trequarti fosse piccolo, sia che qualche briglia venisse ad adattarsi alla cannula, non ebbi punto liquido. Senz'altro allora, fatta la necessaria pulizia della cute del cranio, spingo il trequarti nella sutura fronto-parietale destra, molto divaricata, a quattro centimetri dalla grande fontanella. Si ha immediatamente emissione di liquido quasi a zampillo. Ben presto la pressione si abbassa e dalla cannula il liquido esce a gocce, ed è necessario ricorrere ad una specie di contropressione, da sinistra verso destra, per completare il vuotamento dei ventricoli. Il liquido estratto è d'aspetto leggermente torbido, giallo-citrino: della quantità di centimetri cubi 160. Ha reazione leggermente alcalina: tracce di albumina: abbondanza di cloruri.

Tolta la cannula, si fa sulla testa una leggera fasciatura compressiva, da cui il bambino non sembra punto infastidito. Benchè sia stata evacuata una così notevole copia di liquido, e precisamente quanto ne potè uscire aiutandosi anche colla pressione esterna, pure, durante la breve operazione, l'infermo non ebbe a mostrare alcun fenomeno degno di nota. Continuò a piangere con la stessa lena e con lo stesso timbro di voce di prima: non vi furono manifestazioni convulsive, nè segni di depressione: la respirazione ed il polso non subirono alcun cambiamento apprezzabile. Subito terminata la puntura, il bimbo prese la mammella, e poi si addormentò tranquillo.

Nei primi giorni successivi sembrò che un miglioramento reale si stabilisse: ma poi, ben presto, il cranio tornò ad aumentare di volume fino ad accrescersi più di prima.

Si ricorse, perciò, il 28 settembre '97, ad una seconda puntura ventricolare. Anche questa fu eseguita a destra. Questa volta, però, il liquido colava da qui con gran lentezza, sicchè estratta la cannula da destra, introdussi il trequarti nella sutura fronto-parietale sinistra. Il liquido uscì subito più copioso e, dapprima, sotto una notevole pressione che, come già nella puntura precedente si abbassò fino a divenir negativa e a doversi ricorrere alla compressione dall'esterno. Anche questa volta fu evacuato tutto il liquido che si potè ottenere. Esso, come l'altro precedentemente estratto, era d'aspetto un po' torbido, della quantità di cm. cubi 300: aveva pochissima albumina: cloruri in abbondanza, reazione alcalina; peso specifico 1004. L'esame microscopico è stato negativo.

Nemmeno questa volta il bimbo ebbe a risentirsi punto della puntura, nè durante l'atto operativo, nè dopo. Anche questa volta il volume del cranio fu mantenuto ridotto con conveniente fasciatura; e nei primi giorni tutto procedette regolarmente. Ma presto il cranio tornò a riempirsi di liquido e in copia sempre maggiore.

Viste, quindi, non pure inutili, ma quasi nocive le punture, poichè il rinnovarsi del liquido era sempre in maggiore quantità, mi proposi di cercare di risolvere il problema diversamente. Poichè il bambino era ancora abbastanza ben costituito, e si nutriva quasi regolarmente, e poichè, in apparenza,

tutta la lesione endocerebrale era rappresentata dall'eccessiva produzione del liquido cerebro-spinale, la questione si restringeva ad impedire tale eccessiva raccolta.

I mezzi medicamentosi erano stati oramai esperimentati quasi tutti: colpire la causa prima, ignota, della raccolta liquida non era da pensare: non rimaneva che contrapporre alla produzione continua una via continua di emissione. Così si sarebbe potuto, forse, arrivare a un momento in cui, ristabilitosi l'equilibrio circolatorio, e ritornato il cervello nelle condizioni più o meno normali, per ristabilita elasticità dei tessuti perencefalici, le sorgenti del liquido e la via di deflusso si sarebbero per sè contemporaneamente soppresse.

Per ottenere tale via di deflusso avevo a mia disposizione l'operazione di Keen. Ma due ragioni, specialmente pratiche, me la facevano respingere. La prima era rappresentata dal fatto che, nelle tre punture da me praticate negli emisferi cerebrali per raggiungere il liquido ventricolare, avevo dovuto introdurre il trequarti per circa quattro centimetri. La massa cerebrale, quindi, che avrei dovuto attraversare per stabilire il drenaggio ventricolare, avrebbe avuto uno spessore non indifferente; e, data la tenera età del bambino, la lesione poteva non essere scevra da serie conseguenze. La seconda ragione stava nella difficoltà di poter, con sicurezza, mantenere asettica una ferita siffatta in un bambino indocile per sè e per la malattia. A queste ragioni si aggiungeva l'altra, che, per quanto io facessi il drenaggio ventricolare con un tramite anche piccolo, difficilmente sarei riuscito ad impedire la evacuazione troppo rapida del liquido. Ugualmente, per stabilire un deflusso completo, avrei dovuto abbandonare la via delle suture e farmi strada attraverso le lamine ossee.

D'altro canto notavo che il liquido cerebro-spinale ha un punto declive naturale nel cul di sacco meningeo, esistente nella colonna lombare. Questo punto era già stato scelto da Quincke, e ripetutamente poi da numerosi altri, per vuotare il liquido cefalo-rachidiano. Vero è che le punture lombari finora eseguite, nell'idrocefalo congenito, hanno dato o nessun buon risultato o solo un lieve miglioramento. Ma il mio concetto non si fermava alla puntura: di questa conservava il principio per rapporto alla possibilità di emettere, per questa via, il liquido cerebro-spinale, e dell'operazione di Keen accettava il concetto del drenaggio permanente. La differenza, però, consisteva nel fatto che io mi servivo della colonna lombare per istabilire quivi un drenaggio permanente, direi a distanza, dei ventricoli cerebrali.

Nella possibilità di un tale atto operativo, nel mio caso speciale, mi soccorrevano due riflessioni. La prima: non essere probabile che il bambino dovesse risentire danno dalla decompressione più o meno rapida dei ventricoli, visto che aveva sopportato bene le due copiose punture ventricolari già eseguite: e visto che non tutti i casi operati con la trapano-puntura e drenaggio cerebrale avevano provato serie influenze per il vuotamento più o meno rapido del liquido. L'altra considerazione era puramente pratica: nel cul di sacco meningeo spinale non solo doveva essere più facile e meglio sorvegliabile

l'applicazione di un drenaggio permanente: ma anche i pericoli d'infezione dall'esterno potevano essere meglio scongiurati.

Davanti quindi alla nuova rapida riproduzione dell'idrocefalo nel mio caso, inutili divenendo le ulteriori punture cerebrali, stabilii di tentare il nuovo metodo di cura da me ideato.

Il giorno 18 ottobre 1897 ammisi, perciò, il mio piccolo malato all'ospedale, per operarlo il dì successivo.

Dall'esame obbiettivo accurato allora eseguito è necessario ricordare solo i dati seguenti.

L'aspetto generale del bambino è discreto: le masse muscolari e l'adipe sottocutaneo sono bene sviluppati; le carni però non hanno la soda consistenza di buona nutrizione; la pelle ha colorito bianco-pallido, tendente all'anemico: i movimenti degli arti sono liberi e vivaci. Le funzioni intestinali, respiratorie e circolatorie si compiono regolarmente. Mancano manifestazioni convulsive. Il bambino non manda grida speciali: ha solo un lamentio quasi continuo. Colpisce subito la deformità del capo: il viso è piccolo e ben conformato fino al di sotto della fronte.

Questa si avanza sulle regioni oculari in modo che l'occhio, un po' girato in basso, rimane quasi nascosto dalla palpebra inferiore. Tutta la volta del cranio sporge notevolmente all'infuori della base, cosicchè tutti i diametri sono quasi doppi del normale. La circonferenza massima del cranio è di centimetri 56. Tutte le suture sono divaricate; amplissime sono le due fontanelle, in modo particolare l'anteriore; ambedue sono alquanto depresse. Attraverso le pareti ossee assottigliate è possibile percepire abbastanza nettamente la sensazione di fluttazione; la resistenza delle pareti stesse è notevole. La testa è molto pesante: il bambino non riesce in nessun modo a muoverla per suo conto. Nessuna manifestazione apprezzabile di sviluppo intellettuale.

Da quest'esame risulta chiaro lo stato grave del mio infermo, l'impossibilità non solo di una guarigione spontanea o altrimenti provocata, ma anche la quasi certezza di una fine abbastanza prossima.

L'intervento quindi, quale tentativo almeno, si imponeva.

Difatti il 19 ottobre, senza servirmi dell'anestesia generale, ma con l'iniezione locale di due centigrammi di cocaina della soluzione debole di Schleich, pratico un'incisione di circa 8 centimetri, lungo le apofisi spinose delle vertebre lombari. Scollo accuratamente le masse muscolari fino a scoprire gli archi vertebrali delle tre ultime vertebre. Reseco facilmente questi tre archi quasi per tutta la loro estensione e scopro così il cono terminale delle meningi vertebrali. Esso appare turgido e quasi sporgente dalla breccia fatta. Mi è facile quindi pungerlo ed aprirlo per un tratto di circa tre centimetri. Si ha subito un getto abbondante di liquido, quasi limpido, per una quantità di circa 150 centimetri cubi, coi caratteri medesimi di quello estratto dai ventricoli. La cauda equina tende a sporgere per l'apertura meningea — e a rendere intermittente l'uscita del liquido. Questo, però, dopo il primo getto, a discreta pressione, continua a fluire in modica quantità e lentamente.

Applico, quindi, senz'altro, uno zaffo leggero di garza, fra le labbra dell'incisione del cul di sacco e tampono largamente tutta la ferita. Con adatta medicatura la proteggo da possibili inquinamenti esterni. Fasciatura compressiva del capo. Questo si rileva molto meno teso di prima dell'operazione: le fontanelle mostrano quasi un incavo. Anche la circonferenza massima è diminuita di 5 centimetri.

Durante l'operazione il bambino ha pianto spesso — e col pianto appariva aumentata la pressione con cui il liquido fuoriusciva —; ha avuto movimenti di resistenza con gli arti e con il corpo: ma non ha presentato segno alcuno nè a carico delle funzioni cerebrali, nè a carico del cuore o dei polmoni. Il polso, veramente, si è fatto un po' più frequente, a causa certo della piccola perdita di sangue verificatasi prima di aprire il sacco meningeo.

Subito dopo l'operazione il bambino appare un po' abbattuto e non prende troppo avidamente la mammella materna. Scomparsa, però, in breve la naturale eccitazione per l'atto operativo subito, l'allattamento viene ripreso con la stessa facilità di prima. In tutta la giornata, tuttavia, il bambino è stato irrequieto; così la notte è passata insonne, malgrado l'iniezione di un quarto di centigrammo di morfina.

Dalla apertura lombare è continuato a fluire il liquido, così che tutta la fasciatura ne è rimasta bagnata.

Si rinnova la medicatura. Il drenaggio di garza occludeva ancora completamente l'incisione del sacco meningeo, che si è vuotato di una discreta copia di liquido, subito divaricata l'apertura. Si ritorna ad applicare un leggero zaffo di garza con medicatura a piatto. Un manifesto miglioramento però ancora non appare. È vero che il volume del capo è diminuito, segnando la massima circonferenza centimetri 48, ma il bambino continua a lamentarsi e ad essere inquieto. Mancano sempre altri fenomeni nuovi di irritazione o di depressione cerebrale, se si tolgono alcuni piccoli sussulti, che destano di soprassalto il bambino nei momenti di sonno: i movimenti si conservano ancora normali.

Tale andamento si protrae fino al sesto giorno, con un'apparenza netta di miglioria verso il quarto giorno. Ma di poi, le forze del bambino cominciano a diminuire, la nutrizione diviene meno facile, cosicchè il bimbo muore dopo una settimana, per esaurimento, senza manifestazioni nè convulsive, nè comatose.

Dal canale spinale l'emissione liquida si è conservata costante: più modica negli ultimi giorni e con piccole sospensioni, quando, per cattiva conduzione del drenaggio, le lamine meningee dell'incisione venivano ad accollarsi.

Il volume del capo si è ridotto ancora, pur rimanendo sempre notevole. La ferita lombare si è conservata sempre asettica, e il liquido che ne fluiva manteneva sempre i caratteri stessi della prima puntura. Durante tutto il periodo postoperatorio la temperatura ha raggiunto un massimo di 37°,4′ e un minimo di 36°,6′.

Non è stato possibile eseguire la sezione cadaverica.

Il secondo caso di idrocefalo, da me avuto in cura, è pure interessante per le varie sue fasi di evoluzione; esso ha una storia più semplice.

Caso II. — Tofanello Maria, di Cavarzere, è nata nel mese di luglio 1897, da genitori sani e robusti, ed è sorella di un'altra bambina di 3 anni, che gode salute florida ed ha un regolarissimo sviluppo.

Essa è nata con spina bifida lombare aperta. Tolta questa deformità, in tutto il resto del corpo la bambina è assai ben conformata. Essa però ha una paralisi quasi completa degli arti inferiori.

Fino al quarto mese ha fluito di continuo dall'apertura lombare un liquido sieroso, con i caratteri del liquido cefalo-rachidiano: e fino a questo tempo la bambina è venuta crescendo abbastanza bene e con chiare manifestazioni di sviluppo anche intellettuale. Immutata, naturalmente, è rimasta la paralisi degli arti inferiori.

Verso la fine dell'ottobre 1897 si è avuta, spontanea, la chiusura dell'apertura lombare e da allora si è iniziato lo sviluppo di un idrocefalo, che è andato gradatamente aumentando, contemporaneamente al deperimento delle condizioni generali della bambina.

Proposta da me, subito constatata l'evoluzione dell'idrocefalo, la riapertura lombare della spina, l'operazione non è stata accettata dai parenti. La bambina ha, quindi, cessato di vivere, per esaurimento, sul finire del novembre 1897.

Riassumendo brevemente il vario andamento di questi due casi dobbiamo notare: Trattasi, nel primo, di un bambino di pochi mesi, in cui l'idrocefalo, senza essere congenito nello stretto senso della parola, sembra siasi svolto pochi giorni dopo la nascita. Malgrado l'idrocefalo che si andava svolgendo, il bambino è cresciuto vigoroso e ben conformato, non presentando alcuna lesione che potesse, nè spiegare, nè essere il prodotto dello sviluppo eccessivo del cranio. Le sue funzioni sono state sempre normali: mai si sono avuti sintomi nervosi in relazione con il presunto stato del cervello.

Tanto il primo, quanto il secondo vuotamento cerebrale sono rimasti inefficaci: il liquido si è sempre riprodotto e sempre in copia maggiore. Solo quando un'ulteriore puntura dei ventricoli si è creduta infruttuosa, si è ricorso alla

apertura del sacco meningeo spinale ed al suo drenamento. Il risultato immediato è stato quasi buono: il liquido si è lentamente vuotato, fino ad un limite, oltre cui era necessario riaprire con esattezza il sacco meningeo, perchè ne sgorgasse una quantità nuova. Però le condizioni generali non sono mai nettamente migliorate.

Il bambino è rimasto sempre irrequieto, insonne: ha avuto piccoli sussulti, benchè non vere convulsioni. Solo verso il quarto giorno un miglioramento si è potuto dire apparente: il bimbo era più quieto, riposava meglio, si cibava di più buona voglia, aveva meno contratture. In tutto il tempo, il volume della testa si è venuto lentamente abbassando, ma non tanto quanto si sarebbe aspettato. Il drenaggio, infine, malgrado le migliori precauzioni, non si è mostrato funzionare sempre come si desiderava. La morte è avvenuta per esaurimento, senza che ad essa potessero contribuire fatti dipendenti dall'apertura lombare.

Nel secondo caso le cose sono procedute, direi, nel modo inverso. Esisteva un drenaggio lombare quasi naturale. Fino a che esso è rimasto permanente, la bambina è stata bene. Soppresso il drenaggio, è comparso l'idrocefalo e ne è seguita la fine rapida, anche qui per esaurimento.

*
* *

Ambedue i casi sono davvero istruttivi e l'uno quasi corollario dell'altro. Il secondo, con il rapido sviluppo dell'idrocefalo e col precoce esito infausto, subito chiusa l'apertura lombare, indica quasi naturalmente la via tenuta da me nel primo caso.

In questo però il risultato non è stato quello a cui l'operazione tendeva. Non solo non si è avuta la guarigione, ma nemmeno lo svuotamento completo del liquido ventricolare.

A spiegare, in vero, la mancata guarigione concorre, senza dubbio, lo stato già troppo avanzato dell'idrocefalo e il deperimento organico già iniziatosi. Il vuotamento del liquido è giunto forse troppo tardi per ristabilire il necessario equilibrio nelle forze di resistenza organica del cervello e di tutti gli altri tessuti. L'esito, quindi, di questo primo caso non può infirmare ancora il valore dell'atto operativo.

Il non essere poi questo riuscito a svuotare completamente i ventricoli dell'eccesso del loro contenuto liquido, depone quasi meglio per la bontà del processo rendendone evidente una delle sue migliori qualità, e che a tutta prima non appariva. Infatti, ho già rilevato che uno degli appunti più seri, che si fa al drenaggio ventricolare, è quello di provocare una troppo rapida deplezione dei ventricoli. Lo stesso appunto forse si sarebbe potuto fare al drenaggio lombare. Ma, se in questo il vuotamento avviene — dopo una prima emissione copiosa — in modo lento e continuo, noi ci troviamo davvero dinanzi ad un drenaggio che risponde allo scopo desiderato anche sotto questo aspetto.

Il drenaggio, quindi, nel modo da me ideato, non può essere dichiarato inefficace e molto meno nocivo dal solo fatto che, nell'unico caso in cui è stato finora applicato, la risultanza non è stata la guarigione.

Esso ha bisogno di essere ancora sperimentato: come è anche necessario notare che forse non si adatta a tutti i casi, indistintamente di idrocefalo.

Prima, intanto, di ricorrere al mio processo, è indispensabile ricercare fin dove è possibile, la causa dell' idrocefalo da operare. Se questa può non mettersi a carico di un tumore encefalico, che impedisca il libero cammino nello speco vertebrale del liquido ventricolare, l'operazione sarà possibile e forse utile.

Sarà inoltre necessario intervenire il più presto possibile, appena, cioè, si potrà ritenere che con i mezzi medicinali i risultati sono nulli.

Così, dovremo limitare l'intervento agli idrocefali che si sono venuti svolgendo quasi subito dopo la nascita. In questi casi non solo il cervello non ha subito ancora eccessive pressioni eccentriche e può, quindi, non avere troppo sofferto nella sua costituzione; ma anche i tessuti periencefalici, dalle meningi alla cute, non hanno ancora perduto troppo della loro elasticità. Questa, infatti, contribuirà potentemente, una volta tolta la pressione endocranica del liquido, a ricondurre tutti i tessuti del capo nelle proporzioni e nelle condizioni fisiologiche.

Finalmente, un'altra questione è da considerare nel consecutivo andamento dell'operazione. Dato l'esito immediato buono del drenaggio lombare, rimane da valutare le conseguenze lontane di una possibile fistola diuturna o di una chiusura precoce. La risposta a questa questione non è possibile dare *a priori*. Certo sarà probabile che, a lungo andare, l'apertura lombare tenderà naturalmente a chiudersi e sarà difficile che debba conservarsi un'apertura persistente.

D'altra parte, sarà bene in nostro potere l'impedire che la chiusura debba effettuarsi prima che il cranio abbia ripreso le proporzioni normali. Ugualmente, saremo sempre in grado di riaprire lo speco vertebrale, se il bisogno di ciò avesse a verificarsi.

Mi è lecito, quindi dall'esposizione dei miei due casi e dalle considerazioni cui hanno dato luogo, trarre le conclusioni seguenti:

1° Nel trattamento dell'idrocefalo congenito è possibile sostituire quasi sempre all'operazione di Keen il drenaggio lombare permanente.

2° Tale drenaggio dovrà stabilirsi il più presto possibile e quando ancora le fontanelle sono aperte e le suture non sono saldate.

3° Esso è tanto innocuo quanto la puntura alla Quincke. Con esso l'emissione del liquido cefalo-rachidiano è più lenta che col drenaggio ventricolare.

4° La sua utilità è dimostrata anche dallo sviluppo frequente d'idrocefalo sia dopo la chiusura di una spina bifida aperta, sia dopo la cura radicale di essa.

5° Dato l'esito costante infausto degli idrocefali lasciati a sè, il drenaggio lombare deve essere praticato quando specialmente, con la puntura ventricolare o lombare, il risultato è stato negativo.

XVIII.

Dott. GAETANO PARLAVECCHIO

Chirurgo negli Ospedali di Roma

NUOVO METODO

PER LE ENTEROANASTOMOSI LATERALI E NELL'ASSE E PER LE GASTRO E LE COLECISTO-ENTEROSTOMIE

MEDIANTE UNO SPECIALE ENTEROSTOMO.

NUOVO METODO

PER LE ENTEROANASTOMOSI LATERALI E NELL'ASSE E PER LE GASTRO E LE COLECISTO-ENTEROSTOMIE

MEDIANTE UNO SPECIALE ENTEROSTOMO

Per giudicare del valore dei moltissimi processi adottati per le entero-anastomosi laterali o nell'asse, e per le gastro- e le colecisto-enterostomie, bisogna vedere in quale misura essi *riescano a scongiurare i pericoli inerenti agli atti operatori*, e con quanta agevolezza *riescano a vincerne le difficoltà.*

I *pericoli* che bisogna vincere in queste operazioni sono:

1° *L'infezione del peritoneo,* la quale può avvenire:

a) *per versamento di contenuto enterico, gastrico o colecistico durante l'operazione;*

b) *per versamento di contenuto dopo l'operazione, qualora la riunione non regga o non riesca ermetica;*

c) *per passaggio di micro-parassiti intestinali nel peritoneo pel tramite dei tragitti delle suture.*

2° *La lunga durata dell'operazione,* cagione frequente di shock da raffreddamento degli organi addominali.

3° *La insufficiente canalizzazione dell'intestino nel punto di riunione* prodotta da eccessiva introflessione di bordi, i quali possono funzionare da valvola e produrre ristagno di fecci o di gas, e perforazioni.

4° *La compressione durante l'operazione* (mediante lacci, klemmers, od altri apparecchi) *di zone intestinali sane, poste ai lati del punto da riunire,* zone che debbono

vivere e perciò non debbono essere compromesse nella loro vitalità. Ai detti mezzi coprostatici meccanici, in tal guisa applicati, si rimprovera di non riuscire allo scopo se stringono poco, e se stringono abbastanza di maltrattare la zona compressa, la quale spesso diviene sede di perforazioni.

5° *La mancata espulsione dei corpi estranei introdotti nell'intestino* per sostenere o sostituire le suture; inconveniente che può essere cagione di ostruzione o di perforazione intestinale.

6° *La compressione che fa la sutura sul cercine di parete suturato*, s'essa è troppo stirata.

Passiamo ora alle *difficoltà:*

7° *Difficoltà di ottenere una buona contenzione degli estremi intestinali* durante la sutura, evitando le tôrsioni sull'asse. Senza una buona contenzione i punti spesso lacerano le tuniche e la sutura si deve ripetere in tutto od in parte, con scapito della regolarità di essa, con soverchia introflessione dei bordi e con perdita di tempo.

8° *Difficoltà di suturare bene l'inserzione mesenterica dell'intestino,* punto pieno d'insidie perchè difficilmente può esser ben presentato all'operatore e perchè è ricoperto dal grasso mesenterico.

9° *Ingombro del ristretto campo operatorio,* prodotto dalle mani degli assistenti adibiti a tenere i monconi, le pezze, gli apparecchi coprostatici, ecc. L'ingombro in parola fa perdere tempo, rende difficili le manovre, è cagione di lacerazioni di punti e delle loro conseguenze.

10° *Difficoltà di riunire due anse intestinali di calibro diverso.*

Dalla esposizione dei pericoli e delle difficoltà scaturiscono come corollarii i seguenti 10 postulati tecnici, cui un metodo operatorio perfetto dovrebbe ottemperare:

1° *coprostasi perfetta durante l'atto operativo, evitando che l'apparecchio coprostatico meccanico comprometta*

la vitalità di zone intestinali poste ai lati del punto anastomizzato;

2° *contenzione dei monconi da riunire sicura, costante, rigida e che impedisca le tôrsioni sull'asse;*

3° *evitare l'ingombro del ristretto campo operatorio;*

4° *facilità di suturare ermeticamente l'inserzione mesenterica dei due capi intestinali;*

5° *riunione perfetta, sicura, ermetica dei monconi, evitando suture fortemente stirate e punti a tutto spessore;*

6° *evitare accuratamente qualsiasi contatto colla mucosa o col contenuto dell'intestino;*

7° *evitare formazioni valvolari e conseguenti stenosi;*

8° *non lasciare nel lume intestinale apparecchi o sostegni non riassorbibili;*

9° *permettere di rimediare coi migliori espedienti alle differenze di calibro;*

10° *rapida e facile esecuzione.*

Nella grande difficoltà di soddisfare a tutte le dette esigenze troviamo la ragione del grandissimo numero di proposte avanzate in meno di due secoli dacchè l'enterectomia fu per la prima volta praticata. Trascurando infatti gli interventi antichissimi per suturare ferite intestinali e le enterectomie parziali fatte da Cooper, Dieffenbach, Littre, Mery e Farces, sappiamo di sicuro che la prima e tipica resezione intestinale, praticata con esito felice sull'uomo, è quella del nostro Nannoni (1725), seguita a breve distanza dall'altra del Ramdohr (1727). Entrambi la fecero per intestino gangrenato in ernia strozzata *(chelo-enterectomia)*; mentre la *laparo-enterectomia* fu inaugurata nel 1843 dal Reybard.

I processi operatorii svariatissimi sin qui adoperati hanno raggiunto tal grado di perfezione da rendere superfluo ogni altro tentativo? No certamente, e ne fan fede le statistiche, che dànno per le operazioni in parola una sconfortante percentuale di disastri.

I processi che oggi conosciamo si possono aggruppare in due *categorie:*

A) *Quella della riunione mediante sutura.*

B) *Quella della riunione a mezzo di apparecchi meccanici.*

Nella *Categoria A* si distinguono due *Sottocategorie:*

a) *processi che si servono delle sole suture;*

b) *processi che facilitano la sutura mediante corpi estranei introdotti nel lume intestinale.*

Entrambi le Categorie costituiscono un solo Metodo *caratterizzato dall'applicazione del mezzo coprostatico ai lati del punto anastomizzato.*

I processi della *Categoria A, a* si possono suddividere in quelli che fanno:

1° *suture con addossamento di superfici mucose* (A. Bertrandi, Nannoni, Beclard, Palfyn, Ledran);

2° *suture con addossamento di superfici sierose* (Magati, Jobert, Lembert, Palasciano, Amabile e Vernicchi, Gussenbauer, Czerny, D'Apolito, Blatin, Gely, B. Martino, Malgaigne, Nussbaum, Vezien, Emmert, Chaput, Buisson, Madelung, Ramdohr-Reybard, Maunsell, Brucchietti);

3° *suture con addossamento di superfici mucose e sierose* (Albert, Trombetta, Rydygier, Schede, Wölfler, Chaput, Lo Savio);

4° *suture con giustaposizione degli orli* (Moreau-Boutard, Vella, Morisani D., Chaput, B. Martino, Paci).

I processi della *Categoria A, b* si servono per sostenere le suture di diversi corpi estranei: trachee di vitello e midollo di sambuco (Quattro Maestri, Duverger, Beyrard), cannuccia di sambuco (Giamerio, Ruggero da Parma, Teodorico), pezzo d'intestino (Guglielmo di Saliceti), cilindri di carta gommata o no (Ritch, Chopart, Desault, Sabatier), carte da visita arrotolate (Thiénot), tubi d'osso decalcificato (Neuber), tubi di rapa e di patata crude (Landerer), tubi di gelatina (Ferraresi), maccherone di farina e albume di

uovo (Hohenhausen), maccherone di pasta con solco circolare (Alessandri), cilindri di cacao e di gelatina (Jennings), cilindro di gomma rigonfiabile (Treves), cilindri di sego (Schmith), lamine di piombo (Bobrick), rocchetto d'osso decalcificato con solco a puleggia (Robson).

I processi della *Categoria B*, che si servono di apparecchi per sostituire in parte o in tutto le suture, sono quelli di Paul, Jesset, Duplay e Cazin, Chaput, Senn, Mayo-Robson, Abbe, Dawnbarn, Darbon, Martigneau, Baraçz, Heigl e Butz, Robinson, Stamm, Matas, Brokaw, Sachs, Pean, Berenger-Ferraud, Dedans, Boudens, Ramangé, Murphy, Iuvara, Deroque, Forgue, Villard, Montenovesi, Chaput, Hayes, Martin-Gill, Frank, Boari.

In tutti i suddetti processi la coprostasi meccanica si fa colle *mani dell'assistente,* con *lacci elastici o no,* e con *svariatissimi klemmers e compressori speciali, applicati ai lati del punto da anastomizzare;* per evitare lo spandimento di liquidi enterici nel peritoneo si è anche ricorso alla *sutura provvisoria della ferita laparatomica,* lasciando solo di fuori le anse da anastomizzare.

Da un esame critico accurato di tutt'i succennati processi si ritrae la convinzione che nessuno d'essi è perfetto, perchè nessuno risponde a tutt'e 10 i postulati tecnici. Infatti coi progressi della tecnica enterectomica si è giunti a possedere suture perfette, mezzi digeribili per aiutarle e sostenerle, apparecchi meccanici buoni per sostituirle; ad ottenere il *minimum* di stenosi consecutive innocenti, a raggiungere una grande rapidità d'esecuzione, ad adattar bene i calibri diversi; ma nessuno tra tutti è giunto ad offrire una garenzia assoluta ed innocua contro il più grave dei pericoli, il versamento di liquidi intestinali, stomacali o biliari; ad escludere dal contatto delle mani e del materiale di sutura la mucosa dell'intestino; a fornire una contenzione sicura, costante e rigida dei monconi, ed a dare un campo operativo libero d'ingombri.

I *problemi* dunque che i nuovi processi operatori dovevano risolvere, pur rispondendo a tutti gli altri postulati tecnici, erano:

1° *coprostasi sicura ed innocua;*

2° *contenzione rigida, dritta, costante;*

3° *esclusione della mucosa dal contatto delle mani e dei materiali di sutura;*

4° *campo operatorio sgombro.*

Un notevole progresso segnarono nella tecnica i processi di Postinkow, Bastianelli R., Chaput e Boari, i quali si propongono di fare le anastomosi laterali senza aprire la mucosa, ma solo legandola o cauterizzandola in modo che si perfori quando l'adesione delle tuniche esterne, le sole incise e suturate, è bene avviata. Ma essi sono alquanto infidi e qualcuno pericoloso, non provvedono alla contenzione durante la sutura, non dànno il campo operatorio sgombro e poi non giovano alle anastomosi nell'asse.

Per vincere tutte le difficoltà io pensai che *bisognasse cambiare indirizzo ed applicare la compressione coprostatica, occludente, valida e sicura,* non ai lati del punto da anastomizzare, su zone cioè che debbano rimanere vitali, ma *sulle estremità dei monconi,* quelle che colla sutura si introflettono e che possono essere comunque maltrattate — *e servirsi di questi mezzi occludenti le estremità per tenere queste strettamente connesse insieme durante la sutura.* Così oltre alla *coprostasi sicura* ed alla *contenzione perfetta* si eviterebbero i *contatti colla mucosa,* che potrebbe essere tagliata rasente al mezzo comprimente, e l'*ingombro del campo operatorio,* perchè il mezzo coprostatico-contentivo renderebbe superflui gli aiuti delle mani dell'assistente.

Seguendo tale indirizzo ideai il mio Metodo *che differisce da tutti i processi del* Metodo *precedente, perchè applica il mezzo coprostatico sulle estremità e perchè dà la contenzione.*

Di questo metodo comunicai il 20 marzo '97 alla Società Lancisiana degli Ospedali di Roma, il *primo processo, quello dei quattro lacci*, insieme ad un caso clinico in tal guisa operato da me il 27 gennaio dello stesso anno. In seguito pubblicai un altro caso operato allo stesso modo.

Nell'ottobre del '97 comunicai alla Società Italiana di chirurgia il *secondo processo*, quello fatto *coll'enterectomo* da me costruito.

Descrivo ora il *terzo processo* che di recente ho concretato e che credo superiore agli altri due. Esso si esegue mediante un altro apparecchio semplicissimo, che ho fatto costruire da Invernizzi, e che consta di due klemmeretti a branche rette e sottili, ma robuste e temprate, klemmeretti che possono essere addossati strettamente e tenuti a mutuo contatto mediante un fermaglio speciale di facile e rapido maneggio. Quest'apparecchio l'ho chiamato *Enterostomo*.

Ecco come si esegue l'operazione.

Comprimendo l'intestino fra le dita si delimitano gli estremi dell'ansa malata da resecare (fig. 1) *i, i* mediante due klemmeretti comuni *c, c'* applicati dal bordo intestinale convesso verso il concavo, e serrati fortemente. L'assistente, tenendo questi due klemmers sollevati ed allontanati, spiega il mesenterio, del quale l'operatore taglia, previa sutura emostatica *e, e, e,* tutto quel tratto che corrisponde all'ansa da resecare *z-z*. In quest'asola *z-z* parallela all'intestino s'introduce un lenzuoletto spiegato. Staccata così *emostaticamente* dal mesenterio l'ansa malata, si passa a provvedere per resecarla *coprostaticamente*. In tale intento si applica a 4 mm. in sopra del klemmer superiore *c* uno dei klemmers dell'apparecchio *n*, dopo scacciato da quel punto il contenuto intestinale collo strisciamento. Il klemmer dell'*enterostomo* si applica come gli altri, badando però a che le estremità delle sue branche *o* corrispondano precisamente al bordo mesenterico dell'intestino. Alla stessa maniera si

applica l'altro klemmer dell'enterostomo n' a 4 mm. in basso dal klemmer inferiore c'. A questo punto si denudano dell'inserzione mesenterica quei piccoli tratti della periferia intestinale o, o che corrispondono alle estremità dei klemmers dell'apparecchio, in modo da poter essere a suo tempo suturati allo scoperto e non attraverso il grasso mesenterico.

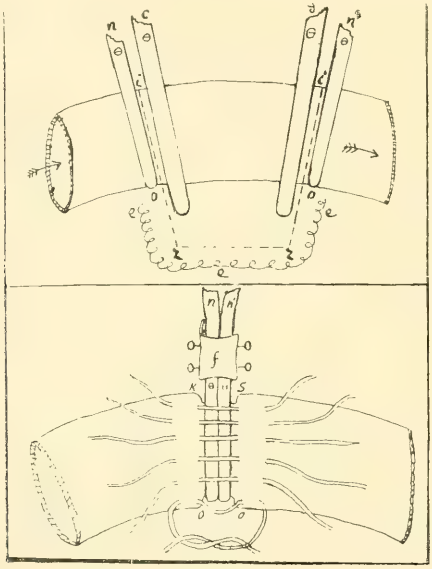

fig. 1

fig. 2

Questa limitatissima dissezione non può compromettere la vitalità dell'intestino, ma obbliga a mettere qualche punto emostatico sul mesenterio scollato. Ciò fatto si riscalda bene alla lampada la lama di un bisturì e con essa si taglia l'intestino tanto tra i 2 klemmers superiori, che tra i 2 inferiori *i-z*, *i-z*, tenendosi col tagliente affatto rasente ai klemmers dell'enterostomo: quel bisturì si scarta e non si adopera più. Così l'ansa malata *i-i*, chiusa e limitata dai 2 klemmers

comuni e, e' ed avvolta nel lenzuoletto, viene portata subito via, ed i due monconi da anastomizzare restano chiusi alle estremità dai 2 klemmers dell'apparecchio n, n'. Quantunque l'intestino venga tagliato col coltello rovente e rasente ai klemmers, in modo che le sue tuniche non debordino da questi, pure è prudente strofinare i bordi guardantisi dei ferri con un tamponcino al sublimato forte. Si addossano ora i klemmers n, n' (fig. 2), si serrano insieme col fermaglio f e si procede alla sutura siero-sierosa a sopraggitto, piazzando i punti ai lati delle zone compresse, le quali così restano infossate nel lume intestinale insieme colle branche dei klemmers n, n', che le chiudono. La sutura si fa così: si comincia a cucire esattamente l'inserzione mesenterica già denudata e si sutura la emicirconferenza superiore, sino alla parte convessa, dove s'interrompe la sutura e si annoda il filo senza tagliarlo; si riprende la sutura dall'inserzione mesenterica e si cuce la emicirconferenza inferiore, fermandosi a mezzo centimetro dall'ultimo punto della emisutura precedente, annodando e lasciando anche qui il filo lungo. Così la scontinuità dell'intestino è suturata tutta, meno che per circa $^1/_2$ cm. sulla faccia convessa k-s, punto d'onde si debbono rimuovere i klemmers infossati. Indi mentre l'assistente tende i fili terminali delle due emisuture, l'operatore separa i klemmers, e poi li apre e li rimuove l'uno dopo l'altro: per chiudere quel $^1/_2$ cm. di scontinuità residua k-s basta annodare i due fili, ma per maggiore esattezza è bene mettervi 1-2 punti.

Stropicciando poi dolcemente tra le dita il punto anastomizzato, i due bordi intestinali compressi dai klemmers si divaricano. Per maggiore sicurezza è bene introflettere a dito di guanto l'intestino attraverso il punto anastomizzato. Si può convincersi della ristabilita circolazione fecale, nonchè della sufficienza della sutura, spingendo colle dita dall'alto al basso le materie intestinali attraverso il punto suturato. L'operazione si completa colla sutura del mesenterio.

Occorrendo si posson fare più piani di sutura intestinale, prima o dopo di togliere i klemmers. Alle differenze di calibro si rimedia facilmente tagliando di sbieco l'ansa più stretta, o prendendo arricciata tra i klemmers la più larga, o lasciando fuori sutura una plica di questa per chiuderla poi a fondo cieco, o con qualche altro dei soliti espedienti.

Il processo, oltrecchè alla resezione di qualunque tratto del tubo gastro-enterico, si adatta benissimo alle entero-anastomosi laterali, alle gastro-enterostomie ed alle colecistoentero-anastomosi. La sola differenza consiste nel modo di applicare i klemmers: si solleva una plica a tutto spessore sul punto della parete dove va praticata l'asola e si afferra in pieno la plica con un klemmer a T o ad L collocato colle branche parallele al grande asse dell'organo. Mezzo centimetro dietro le branche di esso si applica il klemmer dell'enterostomo e poi si taglia al solito colla lama rovente. Si pratica lo stesso sull'altro organo, s' incastrano i klemmers e si fanno le suture.

Avevo pensato di far scavare al lato esterno di ciascun klemmer dell'enterostomo una guaina per introdurvi, a sutura finita, una lama nascosta e frenata per tagliare con essa l'orlo del moncone intestinale compresso fra le branche del klemmer. Si tratta però d'una striscia così sottile e così maltrattata, e quindi incapace di impacciare il circolo fecale e condannata a sparire, che non valeva la pena di complicare l' istrumento e di togliere all'operazione il pregio della semplicità.

Anche questo processo ha avuto il suo battesimo clinico. Il 17 febbraio '98 viene trasportato all'ospedale di S. Giacomo certo Scalabrini Luigi d'anni 45 da Cottonella (Rieti), pastore, al quale da 24 ore si era strozzata un'antica e voluminosa ernia inguinale destra.

Fattolo cloroformizzare procedo all'operazione radicale alla Bassini. Aperto il sacco trovo un'ansa del tenne necrosata per circa 20 cm. La reseco col processo suddetto che

trovo facilissimo, sicuro e svelto, e completo l'operazione al solito. Nessun incidente. In 2ª giornata emissione di gas dall'ano, in 4ª giornata una defecazione. Decorso normalissimo, apiretico. Defeca regolarmente tutt'i giorni, ed in 6ª giornata gli si danno alimenti solidi. Guarigione per prima intenzione. Lo tengo molto tempo in osservazione all'Ospedale e non avendo mai avuti disturbi di sorta lo dimetto guarito.

La sanzione clinica che questo caso conferisce al processo dell'*enterostomo* non poteva essere più completa.

Il processo, difficile a descrivere, è facilissimo e rapido ad eseguire e rende superflui gli aiuti delle mani dell'assistente.

Esso, a differenza di tutti gli altri, ed anche meglio dei miei due precedenti, risponde a tutti i postulati tecnici, nessuno escluso.

Offrendo esso perciò le maggiori garenzie di successo, io credo che meriti di essere preferito, come il solo che possa mettere l'operatore nelle condizioni di non chiedere al caso o alla fortuna neppure una minima parte del successo.

Roma, Ospedale S. Giacomo, aprile 1898.

XIX.

Prof. Dott. UMBERTO ROSSI

Professore pareggiato di Patologia speciale Chirurgica dimostrativa
nella R. Università di Roma
già aiuto nella Clinica Chirurgica della R. Università di Roma

SOPRA UN CASO DI SARCOMA DELL'OVAIO.

SOPRA UN CASO DI SARCOMA DELL'OVAIO

Il sarcoma dell' ovaio non è un tumore molto frequente. Virchow lo considerava come assai raro. Billroth[1] in 86 estirpazioni di ovaio per tumore trovava solo tre volte il sarcoma, Schroeder[2] 10 volte su 600 tumori ovarici. Braun 4 volte su 81, Olshausen[3] su 293, 12 sarcomi, Haas[4] in 53 tumori ovarici 3 sarcomi, Czerny[5] su 329 ovariotomie per tumori trovava soltanto 33 sarcomi. In totale su 1442 tumori dell'ovaio si sono trovati solo 65 sarcomi, il che ci dà una percentuale del 4 % rispetto agli altri tumori.

Come si vede il numero dei casi di sarcomi rispetto agli altri tumori ovarici è molto piccolo; di più dal lato anatomo-patologico lo studio di questi tumori è stato un po' trascurato. Se prendiamo in esame p. e. il lavoro dello Zangemeister[6] troviamo che allo accurato esame clinico delle 39 inferme della clinica dello Czerny non corrisponde un esatto esame anatomo-patologico, poichè in molti casi esso manca completamente, nella maggior parte degli altri è appena accennato. Che se si va a cercare nella letteratura, si vede che i casi bene illustrati ed accuratamente esaminati dal lato anatomo-patologico sono piuttosto scarsi, tanto che riuscirebbe difficile sulla loro guida poter fondare una esatta classificazione di questi tumori dell'ovaio.

Negli ultimi tempi poi lo studio di un'altra forma di connettivoma che fu descritto per la prima volta dal Leopold

fin dal 1874 sotto il nome di *lymphagioma kystomatosum*[7], e che ha tanta intimità col sarcoma alveolare, ha intralciato ancor più lo studio di questa specie di tumori. Eckardt[8] e Pomorski chiamarono questo nuovo tumore *endotelioma* per indicare la sua provenienza dall' endotelio degli stessi capillari sanguigni o da quello delle lacune e dei capillari linfatici. Tale provenienza esclusivamente connettivale ci fa vedere in quale errore siano caduti alcuni autori, fra cui il Pozzi[9], quando affermano che questo tumore è di natura mista, avendosi da un lato la trasformazione degli elementi connettivi in cellule epitelioidi e dall'altra la proliferazione diffusa dell'endotelio delle lacune linfatiche del tessuto connettivo. L'endotelioma è tumore puramente connettivale, e se per la disposizione alveolare o reticolata dei suoi elementi può a tutta prima confondersi con un tumore epiteliale, pure vi sono dei caratteri differenziali abbastanza rilevanti per poterne stabilire anatomicamente la diagnosi differenziale. Invece più difficile è la distinzione tra l'endotelioma ed il sarcoma alveolare: l'Amann[10] descrive come sarcomi dell'ovaio due casi di connettivoma i cui elementi sembrano derivare dalla proliferazione degli elementi periteliali dei vasi sanguigni precapillari, e quindi per differenziarli dai veri entodeliomi li chiama *periteliomi*, assegnando invece ai primi i nomi di *endoteliomi intravascolari*, se derivano dall'endotelio dei vasi sanguigni, ed *endoteliomi linfatici*, se derivano dall'endotelio delle vie linfatiche. Come sottospecie di quest'ultimo gruppo considera l'*endotelioma perivascolare* descritto dal Rosthorn[11], cioè un endotelioma proveniente dagli spazi linfatici che circondano i vasi sanguigni. Ma la distinzione fra il peritelioma dell'Amann che sarebbe un vero sarcoma, derivando dalle cellule dell'avventizia dei vasi precapillari, e quest'ultima specie di endotelioma i cui elementi deriverebbero dagli endotelii degli spazii linfatici che circondano i vasi sanguigni, è molto ardua, tanto che lo stesso Amann dice

che tal distinzione è ben difficile, e che non si può dedurre che dal fatto, che nel peritelioma attorno ai cordoni formati dagli elementi del tumore mancano gli endotelii limitanti, e quindi il confine fra le masse periteliali ed il circostante tessuto non è netto, indicando così che queste masse si sono spinte nel tessuto adiacente non seguendo le vie linfatiche; inoltre solo raramente in questi cordoni neoformati si vedono dei lumi corrispondenti alle vie linfatiche.

Risulta da quanto si è fin qui detto il bisogno di avere un più abbondante materiale d'osservazione per poter stabilire una più esatta classificazione dei tumori connettivali dell'ovaio e quindi la non completa inutilità di questo mio piccolo contributo allo studio di questi tumori.

Riassumo quì brevemente il caso clinico e lo faccio seguire da alcune considerazioni cliniche ed anatomo-patologiche.

Storia clinica. — A. L., d'anni 32, da Roma, maritata. Ha genitori viventi e sani: mestruata a 13 anni, maritata a 20, ha avuto due parti a termine; ha un bambino vivo, l'altro le morì di pochi mesi per meningite tubercolare. Non ha mai avuto malattie d'entità. Da un anno ha notato tumefazione del ventre, specialmente nel quadrante inferiore di destra, a cui si sono associati ad intervalli dolori, gorgoglio del ventre, senso di malessere e qualche volta febbre e vomito. La mestruazione si è mantenuta regolare; nessuna secrezione dalla via vaginale. Circa venti giorni prima che io la vedessi fu di nuovo colpita dagli stessi disturbi, ma questa volta in grado più accentuato; il ventre si tumefece in grado rilevante e divenne dolorosissimo; al vomito ed alla febbre si aggiunse dispnea, tosse ed un senso di accasciamento generale. In questo stato la malata fu da me vista per la prima volta ed oltre alla presenza di un tumore addominale, e ad un versamento libero del ventre, trovai versamento pleurico bilaterale, più accentuato a destra. Il liquido pleurico, stando al fenomeno del Baccelli, doveva essere sieroso. Questo stato fu combattuto con l'applicazione sul ventre di pomate risolventi e cataplasmi caldo-umidi e con la somministrazione di digitale, caffeina, ecc., quindi la malata andò lentamente migliorando fino a che, scomparsi i versamenti pleurici e migliorate le condizioni generali, mi decisi per un intervento operativo.

Esame obbiettivo. — Ventre discretamente tumefatto nei due quadranti inferiori e specialmente nel quadrante inferiore destro. Pareti addominali non molto tese: alla palpazione profonda si sente nel quadrante inferiore

destro un tumore della grandezza di una testa di feto a termine che si approfonda nel piccolo bacino. Il tumore ha superficie liscia in alcuni punti, in altri leggermente lobata, consistenza duro-fibrosa in alcuni punti, in altri duro-elastica; è indolente, si sposta discretamente nel senso laterale, poco nel senso verticale. Nulla all'ascoltazione. Alla percussione si ha suono timpanitico in tutto l'ambito addominale anche al disopra del tumore; nelle regioni dei fianchi si ha invece ottusità relativa: dando su d'un fianco dei piccoli colpi col dito si veggono delle onde che si perdono verso il lato opposto, e la mano applicata sul fianco del lato opposto le percepisce come onde appena sensibili.

Inclinando la malata verso destra e verso sinistra si vede crescere l'aia di ottusità sul lato che resta più declive: il tumore però poco o nulla si sposta.

L'esame di tutti gli altri visceri addominali ce li fa sentire normali per volume e per posizione, anche la percussione delle vie renali ci dà risultato positivo. All'esplorazione vaginale si ha: vagina discretamente ampia, normali le pareti, la porzione vaginale del collo portata un po' indietro e un po' in basso; all'esame combinato si sente il corpo dell'utero di volume e consistenza normale leggermente anteverso, indolente: il fornice posteriore e laterale di destra è occupato dal tumore che benchè in intimo contatto con la parete posteriore dell'utero, ne è affatto indipendente, potendosi esso spostare in alto senza che l'utero si muova. A sinistra nulla di abnorme nel legamento, l'ovaio non si riesce a palpare. Cavità uterina di ampiezza normale, normale la vescica. L'esame rettale non ci dice nulla di più.

Stato generale. — L'inferma è di costituzione gracile, capelli biondi, occhi grigi, colorito della cute pallido, mucose rosse, gengive tumefatte e facilmente sanguinanti, denti radi. Il sistema scheletrico è normalmente sviluppato, poco sviluppati i muscoli ed il pannicolo adiposo. Negativo l'esame dei visceri toracici. Le funzioni viscerali si compiono abbastanza regolarmente, l'urina è normale. L'inferma si lamenta di un senso di peso al basso ventre. senso di peso che aumenta se tiene per molto tempo la stazione eretta; negli ultimi giorni ha avuto dolori laceranti nei quadranti inferiori del ventre e si è aumentato quel senso di stanchezza generale che l'affliggeva negli ultimi tempi.

Diagnosi. — Tumore maligno, probabilmente sarcoma dell'ovaio destro. Idrope ascite.

Operazione. — Il 12 novembre 1896, l'inferma viene operata nella casa di salute di via Milazzo. Narcosi morfino-cloroformica. Incisione mediana dall'ombellico al pube. Posizione di Trendelenburg. Fuoriesce discreta quantità di liquido peritoneale libero, citrino, con qualche fiocco fibrinoso, le anse intestinali sono iperemiche ed iperemico è il peritoneo parietale: si libera il tumore da lievi aderenze colla vescica e colla parete anteriore del bacino e si porta fuori del ventre: esso appartiene all'ovaio destro, è ben peduncolato e si può isolare facilmente dalla tuba: si fraziona il peduncolo in due parti, si

escude; con pezze sterilizzate si asciuga il cavo addominale del resto del liquido, e si chiude il ventre con triplice strato di sutura con seta. Medicatura sterilizzata. Tutta la operazione ha durato poco più di mezz'ora. Il decorso post-operatorio fu ottimo, l'inferma non ebbe che 37°, 4 al 2° giorno. Al 10° giorno si tolsero i punti; la ferita era riunita di prima intenzione, al 14° giorno l'inferma lasciava la casa di salute completamente guarita.

Poche parole sul *decorso clinico* del caso. La rapidità di sviluppo del tumore, i suoi caratteri anatomici, la sede, i suoi rapporti con l'utero e con la tromba di destra, l'idrope ascite parlavano chiaramente per un tumore maligno dell'ovaio destro. Che si trattasse di un sarcoma lo si poteva dedurre dalla consistenza duro elastica del tumore, dalla forma sferica, dal volume e dal decorso.

Un fatto molto importante e che poteva rendere assai riservata la prognosi fu l'insorgenza, oltrechè dell'idrope ascite, anche del versamento pleurico bilaterale. La presenza dell'idrotorace uni o bilaterale nei tumori dell'ovaio è un fatto già da molto tempo constatato; però i chirurgi hanno avuto sin qui sulla sua causa e sul suo valore idee assai disparate. Il Demons [12] che ha trovato molte volte gli spandimenti pleurici anche in casi di tumore benigno, è d'avviso che questi spandimenti siano dovuti alla propagazione alla pleura dell'irritazione flogistica determinata per fatto meccanico sul peritoneo dal tumore, propagazione che avrebbe luogo per la via delle numerose connessioni linfatiche che uniscono la pleura ed il peritoneo. Il Pascale, [13] riportando nel Congresso della Società Italiana di chirurgia del 1888 alcuni casi di idrotorace consecutivo a tumore ovarico, notava anzitutto che esse ha per lo più i caratteri di transudato e non di essudato, che è ordinariamente complicato ad idrope ascite, che nel caso si tratti di cisti, punta questa, specialmente se è uniloculare e senza concamerazione, anche l'idrotorace si riduce, salvo a riprodursi col riaumentare di volume della cisti, e finalmente che se si opera in queste condizioni il tumore, il

liquido pleurico scompare per non più ritornare; ne deduceva quindi che il versamento pleurico è dovuto a fatti meccanici e forse anche chimici; il ricalcamento del diaframma in altro e la consecutiva diminuzione del cavo toracico e quindi l'ostacolo alla circolazione delle vene azigos e semiazigos, lo spostamento cardiaco, il versamento ascitico libero che a sua volta aumenta le condizioni di stasi e di disturbo del circolo toracico sarebbero i fattori meccanici, l'alterazione della crasi sanguigna per le perdite abbondanti di materiali albuminoidi e pel decadimento della nutrizione sarebbe il fattore chimico.

Senza volere infirmare la giustezza di questa teoria meccanico-chimica almeno in molti casi, è certo che essa mal giunge a spiegare molti altri e specialmente quelli in cui il tumore è di piccolo volume.

Nel caso mio poi si trattava certamente di un fatto irritativo della pleure e non di un fatto semplicemente meccanico. Anzitutto i sintomi peritonitici, la natura del versamento ascitico che all'atto operativo si addimostrò ricco di fiocchi di fibrina, e i sintomi di vera pleurite che avevano preceduto ed accompagnato il versamento pleurico bilaterale dimostrano che in questo caso si trattava di una vera diffusione del processo flogistico dal peritoneo alla pleura. E che fosse una vera pleurite e non un semplice idrotorace lo dimostra fino ad un certo punto anche il fatto che il versamento pleurico bilaterale scomparve spontaneamente e che l'atto operativo dimostrò che non vi era alcuna traccia di trapiantazione nella cavità addominale. Poichè il vero idrotorace, cioè il transudato pleurico congiunto all'idrope ascite è quasi sempre l'espressione, se non di una generalizzazione del tumore, almeno di una diffusione alla cavità addominale, tanto che il Mangiagalli [14] dalla sua lunga esperienza è tratto a stabilire quest'aforisma: *versamenti pleurici afebbrili uni o bilaterali non in rapporto con pleuriti accidentali, non solo indicano la malignità del tumore,*

ma dinotano nella maggior parte dei casi la sua diffusion secondaria se non alla pleura certo al peritoneo. Qui invece nessuna diffusione del tumore, quindi anche dal lato prognostico era assai interessante stabilire che il versamento pleurico era un fatto flogistico di propagazione e non un fatto meccanico o discrasico.

A complemento di ciò diremo che la malata dopo 17 mesi dall'operazione sta benissimo ed un accurato esame non rivela alcuna traccia di riproduzione o di trapiantazione.

Esame anatomo-istologico del tumore. — Tumore sferico leggermente lobato, della grandezza di una testa di feto a termine: ha colorito grigio rossastro nella quasi totalità, in alcuni punti grigio-biancastro: al taglio mostra in qualche punto delle zone di rammollimento con contenuto poltaceo rosso-scuro.

Le sezioni sono colorate con carminio boracico o con ematossilina ed eosina: esse si colorano in alcuni punti più intensamente, in altri meno. A piccolo ingrandimento nei punti più colorati il tumore apparisce costituito da uno stroma fibrillare con elementi fissi non molto abbondanti, di figura fusata od ovalare con nuclei grandi allungati. Questi nuclei nei punti in cui il preparato si colora più intensamente sono assai numerosi e disposti a cordoni irregolari ed a striscie che si intersecano fra loro; questa disposizione rammenta le anastomosi dei vasi sanguigni. Qua e là infatti nel centro di molti di questi cordoni si aprono delle lacune, degli spazi che evidentemente rappresentano lumi di vasi. Nei punti in cui i preparati poco si colorano si vedono gli elementi divenire anche più radi e la sostanza intercellulare diviene in alcuni punti omogenea, a blocchi ialini contornati nei loro margini da elementi allungati fusiformi; in altri tende ad assumere un aspetto leggermente fibrificato, mostrando qua e là delle lacune o degli spazii rotondeggianti vuoti. Vicino a questi tratti poco colorantisi ed evidentemente in via di degenerazione si trovano

numerosi granuli di pigmento bruno-giallastri di grandezza diversa dovuti ad emorragie interstiziali. Infatti in alcuni punti possiamo riconoscere anche a debole ingrandimento delle lacune a pareti non ben limitate ripiene di corpuscoli di sangue con leucociti sparsi qua e là e che si colorano nettamente col carminio. Si tratta di veri infarti emorragici nel tessuto del tumore. A forte ingrandimento vedesi lo stroma del tumore costituito da una sostanza fondamentale fatta di fibre riunite a fasci non ben distinti fra loro e che si incontrano in vario senso. In questa sostanza fondamentale si veggono elementi fusati con nucleo allungato diretto per lo più secondo la direzione delle fibre della sostanza intercellulare. Gli elementi in taluni punti dei preparati aumentano straordinariamente di numero, il loro nucleo diviene grosso, ovale, la sostanza intercellulare quasi scompare ed essi fittamente stipati si dispongono per lo più col loro asse longitudinale verso una stessa direzione, formando così quei cordoni intensamente colorati anastomizzantisi fra di loro e ben visibili a piccolo ingrandimento. I cordoni cellulari non sono però nettamente distinti dallo stroma del tumore, poichè gli elementi che li compongono nella loro periferia divengono più radi, cresce la sostanza intercellulare e finalmente, a qualche distanza dal cordone, si rià lo aspetto dello stroma del tumore costituito da connettivo a fasci più o meno distinti ed intersecantisi fra loro con elementi fusati disseminati. Interessante è il modo di comportarsi dei vasi che si rinvengono in mezzo ai cordoni cellulari: si veggono ivi capillari limitati da uno strato d'elementi endoteliali; spesso non si può riconoscere lo strato endoteliale, ed allora il vaso appare come una lacuna talora vuota, talora occupata in parte od in totalità da un detritus giallastro, in cui qualche volta si riscontrano delle emazie. Invece attorno ai vasi di ordine un po' più grande si rinvengono gli elementi del tumore fittamente stivati colorantisi col carminio molto più intensamente e più grandi e più

rotondeggianti. Vi si notano molte figure cariocinetiche. I vasi appaiono come lacune; l'endotelio in alcuni è conservato, in altri scomparso; l'intima appare come una zona pallida granulosa circondata fittamente dagli elementi neoplastici del cordone. In qualche vaso, anche di calibro abbastanza grande non vi è nemmeno la zona ialina di delimitazione fra l'endotelio e gli elementi neoplastici; questi sono immediatamente addossati allo strato di rivestimento endoteliale, nè si può dire quanta parte prendano gli endotelii con la loro proliferazione alla formazione di quelli.

In qualche punto il tumore ci mostra delle grandi zone di degenerazione e di necrosi ed è sulla periferia di queste zone che appaiono focolai emorragici recenti od antichi. In molti punti, specialmente là dove sono numerosi i granuli di pigmento ematico, la sostanza intercellulare diviene in parte omogenea, in parte si frammenta a zolle, scompare il protoplasma degli elementi o non ne residua che un sottile alone granuloso debolmente colorantesi, il nucleo diviene omogeneo, fortemente colorato e nel nucleo appaiono vescicole che rifrangono fortemente la luce (cariorressi). Finalmente in alcuni punti scompaiono anche i nuclei ed il tessuto ci si mostra pallido, costituito da una sostanza granulosa in cui o non si veggono più elementi o questi appaiono come ammassi di granulazioni un po' più intensamente colorate. Si tratta qui evidentemente di necrosi anemica nelle sue varie fasi. In nessun punto si riscontrano trombi neoplasici e in nessun punto mi è riuscito riconoscere qualche avanzo della sostanza ovarica.

La diagnosi istologica del tumore è evidentemente di *sarcoma fuso-cellulare*. Dallo studio però dei preparati emergono due fatti importanti, cioè: 1° la tendenza degli elementi di neoformazione ad assumere l'aspetto di cordoni ed in qualche punto di veri alveoli senza però avere un limite distinto con lo stroma del tumore, 2° il rapporto di questi cordoni con i vasi sanguigni, specialmente con i vasi

precapillari. Sono questi due fatti, in intima connessione fra di loro, che ci spingono a fare delle induzioni sulla genesi del tumore. Come ben osserva l'Amann nel suo lavoro, se questo studio può a tutta prima essere giudicato come di poco valore per la pratica, in realtà non è così, potendosi da un esatto esame istologico in ordine alla forma degli elementi, alla genesi ed al loro aggruppamento venire a qualche conclusione sull'etiologia ed anche sulla prognosi del tumore. Ora ciò che appare evidente nel nostro caso, come in molti altri casi di sarcoma, è l'intimo rapporto che esiste fra gli elementi neoplasici ed i vasi sanguigni. Noi vediamo gli elementi giovani del tumore raggruppati a cordoni che rammentano l'anastomizzarsi dei vasi sanguigni e nel centro di molti di questi cordoni vediamo aprirsi il lume di un vaso. Si direbbe così che le parti giovani del tumore si sviluppano lungo il decorso dei vasi; ma da quali elementi delle pareti di questi? Non dall'endotelio: questo non si vede in via di proliferazione: per lo più anzi tra l'endotelio vasale e gli elementi di neoformazione si vede l'intima più o meno conservata, talora in degenerazione ialina: invece è l'avventizia del vaso i cui elementi entrano in evidente fase di proliferazione e vanno a costituire quei cordoni che circondano ed avvolgono il vaso sanguigno seguendolo nel suo decorso. Questo si può vedere con chiarezza nei punti dei preparati in cui la sezione cade secondo la lunghezza del vaso. Si tratterebbe qui di un vero *peritelioma* come definisce l'Amann i due casi di sarcoma (N. 1 e 2) che egli riporta nel suo lavoro. Che poi non si tratti di proliferazione degli elementi endoteliali che tappezzano le lacune linfatiche perivascolari, cioè di un endotelioma perivascolare, come è il caso del Rosthorn, mi pare potersi dedurre dal fatto che attorno a questi cordoni non si trovano gli endotelii delle vie linfatiche che li limitano, ma essi anzi si perdono irregolarmente e senza limiti netti nel tessuto connettivo circostante, in modo che appare

evidente che essi non seguono affatto l'interno delle vie linfatiche.

Dimodochè dall'esame istologico del tumore credo di poter concludere che qui si tratta di un sarcoma fuso-cellulare i cui elementi neoplasici derivano dalle cellule fusiformi dell'avventizia dei vasi precapillari.

LETTERATURA.

[1] Olshausen. *Krankheiten der Ovarien.*
[2] Cohn, *Die bösartigen Geschwülste der Eierstöcke.*
[3] Olshausen (l. c.).
[4] Haas. *Dissertatio inauguralis.*
[5] Zangemeister. *Ueber sarcome des Ovariums.*
[6] *Ibidem.*
[7] Leopold. *Die soliden Eierstockgeschwülste.*
[8] Eckardt. *Ueber endotheliale Eierstocktumoren.*
[9] Pozzi, *Trattato di ginecologia clinica e operatoria.*
[10] Amann, *Ueber ovarialsarcome* in Archiv für Gynaek, 1894.
[11] Rosthorn, *Zur Kenntniss der endotelioma ovarii* im Archiv für Gynaek, 1891.
[12] Demons. Bulletin de la Societé de chirurgie, 1888.
[13] Pascale. Archivio ed atti della Società italiana di chirurgia, 1888.

XX.

Dott. ACHILLE BOARI
Chirurgo Primario in Massa Marittima

INNESTO DELL' URETERE SULL' INTESTINO.

INNESTO DELL'URETERE SULL'INTESTINO

Sono noti i vantaggi che l'innesto artificiale degli ureteri sull'intestino potrebbe rendere nelle affezioni maligne della vescica urinaria.

L'intestino è destinato a raccogliere le materie escrementizie, ed è provvisto di sfinteri, capaci di trattenere ed espellere l'urina sotto l'impulso della volontà. Una intera classe di animali presenta una sola cloaca dove si raccolgono feci ed urine.

L'argomento è allo studio; molte questioni debbono essere risolte: la più importante si riferisce alla infezione renale ascendente.

Gli esperimenti di Novaro, Reed, Giordano, Krinsky, Vignoni, i casi clinici di Chaput, Maydl, Krinsky, Resegotti, Trombetta, Eiselsberg ed i nostri (1), fanno credere che l'innesto degli ureteri sull'intestino sia compatibile con la sua integrità dei reni, i quali avrebbero una difesa nella corrente discendente dell'urina e nella pressione di secrezione.

Per facilitare la tecnica ho pensato di ricorrere ad un artifizio meccanico, e mi è venuta l'idea di costruire un *piccolo bottone*, destinato a far le veci delle suture, e ad essere espulso, quando la cicatrizzazione è completa.

---

(1) A. Boari. *I primi tre casi d'innesto dell'uretere sull'intestino per mezzo del bottone.* — Accad. med. di Ferrara 1895.

I primi esperimenti li comunicai (1) nel periodico diretto dal prof. Durante, e al X° Congresso della Società italiana di chirurgia riferii le due prime applicazioni cliniche, presentando preparati anatomici, ottenuti sugli animali, con reni sani, ed orifizio uretero-intestinale pervio, senza idronefrosi.

TECNICA DELL'INNESTO.

L'innesto si può compiere sul retto o sul colon, intraperitoneale od extraperitoneale, procedendo dalla via addominale, dalla via lombare, dalla via sacrale.

E prudente compiere l'innesto fuori del peritoneo, perchè, quand'anche fallisca, non fa perdere il paziente per peritonite; alla peggio rimarrà una fistola urinosa, passibile di riparazione secondaria.

Fig. 1. — Bottone Boari (grandezza doppia del naturale).

Da qualunque via si proceda, si sceglie un bottone (fig. 1) adatto al calibro dell'uretere, che è dilatabile, si invagina l'estremità dell'uretere sul tubo e vi si ferma con un filo sottile. Si abbassa la piastrina mobile, fino a portarla a combaciare con quella sottostante, e poichè il tubo centrale porta un foro trasversale, si introduce per questo foro uno stiletto di acciaio, di calibro proporzionato, il quale serve come sostegno del bottone e per tenere compressa la molla. (fig. 2).

---

(1) A. Boari. Policlinico, v. II, fasc. 10, 1896.

Idem. Archivio ed Atti della Società Italiana di Chirurgia, anno XI. Decima adunanza, pag. 371 a 373.

Con un ago sottile, montato in seta sottile, si circoscrive sull'intestino il punto su cui deve cadere l'innesto con una linea ovale di sutura a borsa, penetrando nel lume dell'intestino (fig. 3).

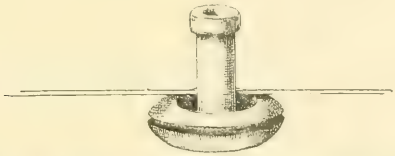

Fig. 2. — Bottone a molla compressa, per mezzo dello stiletto (grandezza doppia del naturale).

In quest'area così circoscritta, che non deve essere nè troppo grande, nè troppo piccola, si pratica una incisione longitudinale, sufficiente a lasciare passare, ed anche con un po' di resistenza, la porzione larga del bottone.

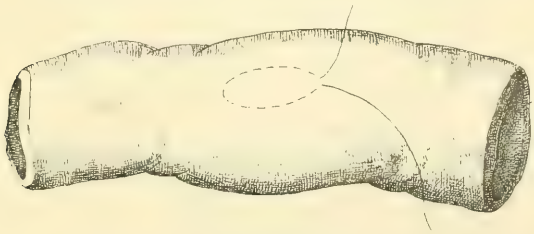

Fig. 3. — Linea di sutura sull'intestino.

Il bottone si dispone nell'intestino con lo stiletto in direzione trasversale al taglio (fig. 4).

L'operatore avvolge i due capi del filo a nodo chirurgico e stringe; tutta la linea di sutura si raccoglie in pieghe, addossandosi al tubo centrale del bottone. In questo atteggiamento l'operatore (fig. 5), sempre esercitando trazione sul filo, incarica l'assistente di togliere lo stiletto; la molla

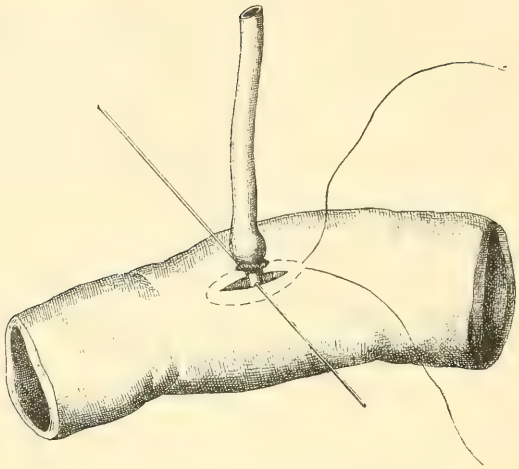

Fig. 4. — Disposizione del bottone nell'intestino.

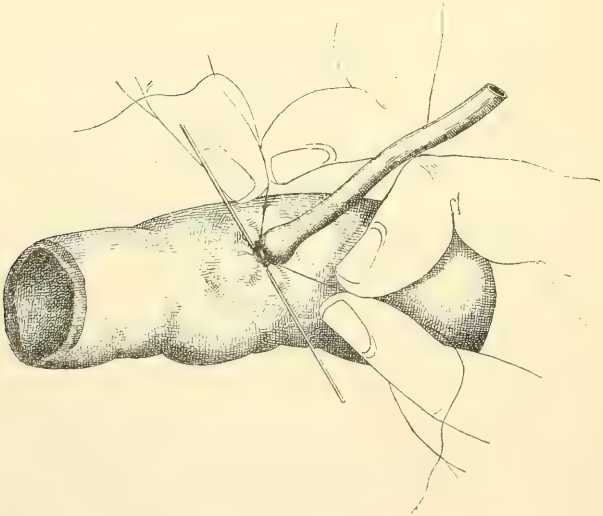

Fig. 5. — Pratica manuale.

scatta, ed il bottone si chiude. Non rimane che a stringere un secondo nodo, e l'innesto è compiuto (fig. 6).

Dopo 10-12 giorni il bottone si stacca, e con le feci viene espulso.

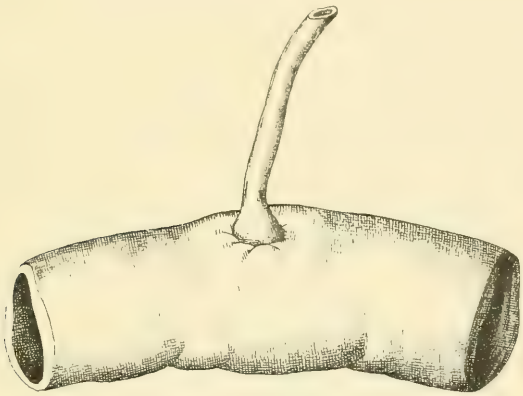

Fig. 6. — Innesto compiuto.

INDICAZIONI E CONTRO-INDICAZIONI.

L'innesto dell'uretere sull'intestino non deve considerarsi come operazione di elezione, ma come operazione di necessità, e non sarà applicabile che allorquando i metodi più semplici siano impossibili o controindicati.

1° Nelle *lesioni dell'uretere* si deve tentare la riunione dei due monconi (A. Poggi, Van Hook, Kelly, D'Antona, Durante, Busachi), o l'innesto dell'estremo ureterale sulla vescica (Lannelongue, Rasidmonski, Poggi, De-Paoli e Busachi, Baum, Novaro, Bazy, Mayo, Krug e Penrose, Bady, Thiry, Pozzi), o sulla pelvi renale (Küster, Fenger, Van Hook, Enderlen, Bazy).

2° Nelle *distruzioni estese dell'uretere* si può tentare la plastica (Nussbaum, Rydygier, Van Hook). A questo

proposito ricordo le mie ricerche sperimentali, da cui è risultato che l'uretere può essere sostituito per un lungo tratto da tubi artificiali inguainati nei due monconi, e che per mezzo di un lembo, dissecato dalla parete anteriore della vescica, si può plasticare e riparare alle perdite di tutto il terzo inferiore dell'uretere (1).

3° Quando *anche la plastica sia impossibile*, l'innesto dell'uretere sull'intestino non sarà preferibile alla nefrectomia, che toglie al malato un organo così importante per l'esistenza? Quantunque il rimanente possa funzionare per ambedue, può anche avvenire che questo non sia più in istato perfettamente normale, come può darsi il caso, che i due reni siano fusi in uno. Si deve convenire che alla nefrectomia va preferita una operazione che, risparmia un organo importante, ed è praticabile in tutti i casi.

Se più tardi l'infezione del rene minacciasse la vita, non resterebbe allora, come ultima risorsa, la nefrectomia?

4° Nell'extrofia della vescica, Maydl, Rein, Krynski, Resegotti, Trombetta, Eiselsberg innestarono gli ureteri sull'intestino, dimostrando che l'anastomosi uretero-intestinale è compatibile con la piena integrità dei reni e la funzionalità fisiologica dell'intestino.

5° Nelle *ampie fistole vescico-vaginali*, con distruzione completa dell'uretra, da rendere impossibile ogni plastica, non vi sono a disposizione del chirurgo mezzi di guarigione.

I metodi di chiusura della vagina, compreso quello di Rose, o formazione di una cloaca uro-genito-rettale, quando riescono hanno desolante risultato; in quella specie di saccoccia vaginale rimane stagnante una quantità di urina, che dà luogo a fenomeni di fermentazione, tantochè più volte si è dovuto riaprire la cicatrice per estrarre calcoli.

---

(1) A. Boari, *Contributo sperimentale alla plastica dell'uretere* (Accad. delle Scienze med. e natur. di Ferrara, 1893).

L'avvenire dirà se, in questi casi disperati, valga meglio abbandonare le inferme alla loro ributtante deformità, o se convenga incanalare le urine nel retto, trapiantandovi il trigono ureterale.

6° Nelle *affezioni tubercolari*, se il taglio ipogastrico, seguìto dal raschiamento, dai lavacri antisettici non dia sollievo, se la lesione è limitata alla vescica, e non vi sono ragioni per temere i reni malati, sarà indicato un tentativo di cura radicale con la resezione totale della vescica e l'innesto degli ureteri sull'intestino (Chaput, Trendelenburg).

7° Nei *tumori maligni*, infiltrati profondamente nella parete, si può ancora intervenire con resezione parziale della vescica (E. Vincent, Znamenski, Rasidmonski, Antal ecc.), tanto se sono limitati al vertice della urocisti, quanto se hanno punto di partenza nel trigono di Lieutaud, ed anche se interessano gli ureteri nel loro punto di sbocco (Küster); perocchè è stato sperimentalmente dimostrato che si può asportare quasi tutta la vescica, e trapiantare gli ureteri sull'ultima porzione dell'uretra, col ripristino successivo di un organo funzionante (A. Schwarz).

Ma sappiamo che questi neoplasmi non restano, che per poco tempo e in rari casi, limitati al piccolo tratto di organo, in cui sorgono. Quindi, come si potrà asportar il tumore e mettersi al sicuro, per quanto è possibile, da una recidiva, nei casi in cui il medesimo occupi già larga parte della parete vescicale, se non si esporta l'organo in totalità? E quando il neoplasma fosse partito dalla prostata, non sarebbe necessaria una resezione, interessante anche l'uretra posteriore? (Küster).

In simili casi di affezioni maligne della vescica, l'innesto degli ureteri nell'intestino (retto, colon) è il solo mezzo, che permetta di prolungare qualche esistenza, o di renderla per quel resto di tempo più tollerabile. Non abbiamo a disposizione nulla di più fisiologico.

XXI.

Dott. LORENZO BONOMO

Capitano medico nel R. Esercito, già Assistente Onorario nella Clinica Chirurgica
della R. Università di Roma

LE VARIETÀ ANATOMICHE DELLA MASTOIDE

IN RAPPORTO ALLE APPLICAZIONI CHIRURGICHE.

LE VARIETÀ ANATOMICHE DELLA MASTOIDE IN RAPPORTO ALLE APPLICAZIONI CHIRURGICHE

La trapanazione della mastoide deve essere oggidì considerata operazione non così pericolosa e difficile come per lo passato; e le sue indicazioni possono essere più estese, quando se ne conoscano le varietà anatomiche ed i rapporti topografici col seno sigmoideo, colla cavità cranica e con l'encefalo. Giammai il chirurgo dovrebbe accingersi, sia pure alla apertura delle cellule superficiali, come all'antrotomia od alla atticotomia, senza avere una esatta conoscenza delle varietà anatomiche delle mastoide, e più specialmente della variabile topografia del seno venoso, che alla sua volta tanto influisce a mutare l'ampiezza dello spazio operativo retrotimpanico. — Le molteplici e svariate differenze, da me osservate nell'operare la trapanazione della mastoide, mi hanno invogliato a questo studio anatomico della regione auricolo-mastoidea, mirando allo scopo di meglio stabilire la tecnica operativa per tutte le applicazioni chirurgiche.

Studiando su 80 crani a fresco appartenenti ad individui delle varie età e di ambo i sessi, ho cercato di stabilire i rapporti dello spazio operativo retrotimpanico col seno sigmoideo, coll'antro e coll'attico, col labirinto, col nervo facciale e colla cavità cranica.

Sono spesso notevoli le differenze di sviluppo della mastoide negli adulti, assai poco nei bambini; ma le maggiori varietà si riferiscono allo sviluppo ed alla forma delle cellule mastoidee, piccole e serrate intorno all'antro sono le

più profonde, grandi e piriformi verso la punta dell'apofisi, ove più facilmente ristagnano le raccolte purulente. Poca sostanza spongiosa ricolma gli spazî intercellulari allo esterno della fovea sigmoidea e del labirinto. Le lamelle ossee, che circoscrivono le cellule, sono ordinariamente sottili e fragili; perforate in uno o due punti, ai poli della cellula per lo più elittica o piriforme. Quelle a cul di sacco, che sono le più ampie, risiedono verso la punta della mastoide, ove più facilmente si imprigionano le raccolte purulente.

Talvolta le piccole concamerazioni cellulari della mastoide sono circoscritte da lamelle ossee sottilissime e fragili come l'etmoidee; e lo sviluppo totale delle cellule suole essere allora considerevole, occupando tutta la cavità della mastoide, che assume un aspetto papiraceo.

In 70 mastoidi di giovani e di adulti, ho riscontrato 39 volte la forma pneumatica, con notevole sviluppo delle cellule; 10 volte la semi-pneumatica, con sviluppo uguale delle cellule e del tessuto spongioso avvolgente, 7 volte la forma che chiamo papiracea, prevalente nelle donne e nei giovani, e 14 volte la forma compatta. Nelle mastoidi compatte od eburnee, le cellule o sono piccole e serrate profondamente intorno ad un piccolissimo antro, od alla stessa profondità sono rappresentate da una o due grosse cellule ricoperte da un denso strato osseo corticale, vitreo negli adulti e nei vecchi.

Dalle mie osservazioni anatomiche risulta abbastanza dimostrato che le mastoidi pneumatiche e papiracee non sono *esclusive della vecchiaia,* ciò ch'era stato ammesso dalla maggior parte degli anatomici, avendole riscontrate *nei giovani con la stessa frequenza* e nello stesso grado di sviluppo che negli adulti e nei vecchi. Per contrario nelle mastoidi compatte di individui vecchi, si osservano con maggiore frequenza le grosse cellule, che talvolta formando una cavità unica coll'antro, occupano tutto lo spazio retrotimpanico circoscritto profondamente, sotto uno strato

corticale eburneo, fra la sporgenza ossea del seno sigmoideo e la lamina premastoidea.

Non escludo che con l'avanzarsi della età avvenga un lento riassorbimento delle lamelle ossee limitanti le cellule mastoidee da far risultare concamerazioni più grandi, ma contemporaneamente lo strato corticale s'inspessisce, acquistando maggiore resistenza e fragilità. Nei giovani dunque la trapanazione della mastoide non presenta maggiori difficoltà che negli adulti e nei vecchi, avendo osservato che lo spazio retrotimpanico ha raggiunto nei giovani dai 20 ai 25 anni uno sviluppo poco dissimile da quello che osservasi nei vecchi.

Trovo utile sulla mastoide denudata del periostio percuotere col manico metallico d'uno scalpellino, per giudicare dal timbro della risonanza se trattasi di mastoide compatta o pneumatica, e per riconoscere ove abbondano le cellule e dove queste difettano, o mancano. Ove lo strato osseo compatto è profondo e la mastoide è povera di cellule aeree la risonanza è alta, è bassa sulle mastoidi pneumatiche con qnelle gradazioni che sono in rapporto alla quantità di aria messa in vibrazione. Tanto nelle mie ricerche anatomiche come nelle trapanazioni eseguite da me sul vivente, ho provato l'esattezza di questo metodo diagnostico, che credo di grande utilità nella trapanazione della mastoide. Se esistono raccolte purulente retrotimpaniche, la risonanza sulla emisezione anteriore della mastoide è simile a quella che dà l'osso spongioso, ma tanto bassa ad escludere la forma compatta, poichè attraversando e rimuovendo con la sgorbia la sostanza ossea spongiosa si accede all'antro, all'attico ed al tegmen tympani con la medesima facilità, come quando si attraversano e si rompono le cellule mastoidee. Nel secreto delle cellule mastoidee di 3 individui morti per tubercolosi polmonare ho due volte riscontrato i bacilli di Koch, senza evidenti alterazioni anatomiche della mastoide. La reazione leggermente acida del liquido

sieromucoso, contenuto normalmente nelle cellule, forse difende la mastoide dall'attecchimento dei germi patogeni provenienti dal faringe. L'antro mastoideo ha una ampiezza assai variabile; nella prima età misura in media 2 a 3 mm. di altezza, da 1 a 2 mm. nel senso a. p. L'altezza massima la raggiunge nei vecchi per il riassorbimento delle lamelle ossee che suddividono le cellule retro-timpaniche. Negli adulti l'antro si allunga discendendo col suo fondo di 2 a 4 mm. sotto il pavimento della cassa del timpano, e presenta differente sviluppo spesso indipendente dall'età. Ho sempre trovato pervio il *meato mastoido-timpanico*, e da queste mie osservazioni sono indotto a ritenere che le obliterazioni del meato, osservate dallo Zoia, siano da ritenersi dovute a condizione patologica. Qualche rara volta l'ho trovato impicciolito dalla sporgenza d'un sottile velo epiteliale a forma d'imene. In ogni caso credo possibile la penetrazione del liquido timpanico nell'antro, massime se v'è occlusione della tromba ed integrità del timpano, e conseguente aumento di pressione per l'accumulo di liquidi nella cassa e per sviluppo di gas. Iniettando per la tromba eustachiana della gelatina fusa sotto una forte pressione dopo avere aperte alcune cellule mastoidee corticali, ho osservato nelle mastoidi dei bambini penetrare il liquido di iniezione in tutte le cellule; in quelle degli adolescenti e degli adulti rimanerne qualcuna vuota per obliterazione epiteliale del forellino osseo; nelle mastoidi dei vecchi tutte le cellule sono pervie. — Le sottili membranette obliteranti le cellule mastoidee difficilmente resistono all'azione del pus, che finisce per romperle.

Nelle mie osservazioni ho potuto stabilire il limite superiore delle cellule mastoidee con una linea che indichi esattamente i rapporti ch'esse hanno colla fossa cranica media.

L'*asterion* segna il limite posteriore della sezione mastoidea e la radice del processo zigomatico anteriore. Dal

margine superiore del processo zigomatico del temporale, ov'è intersecato dal piano verticale biauricolare, descrivo una linea orizzontale diretta indietro attraverso la base della mastoide fino al centro della fovea retro-mastoidea, ove s'incontra *l'asterion* a 45-50 mm. dal punto di partenza negli adulti, ed a 30-35 mm. nei bambini. Raramente *l'asterion* subisce spostamenti di pochi mm. in sopra od in sotto di questa linea.

Questa linea, che chiamo *asterion-zigomatica orizzontale* della mastoide, per maggiore esattezza dev'essere parallela alla linea di Jhering, che dal contorno orbitario inferiore si dirige verso l'occipite per il centro del condotto uditivo. Quando la radice del processo zigomatico sporge come un tubercolo dietro il padiglione, dal suo punto più sporgente, la linea asterion-zigomatica raggiunge l'asterion a 40-45 mm. negli adulti ed a 25 o 30 mm. nei bambini.

La linea asterion-zigomatica è dal lato chirurgico ed anatomico importantissima. Al di sopra di essa si penetra nei bambini direttamente nella fossa cranica media; negli adulti dopo un sottilissimo strato di cellule o di diploe s'incontra la lamina vitrea. La linea asterion-zigomatica segnando esattamente su tutte le mastoidi il livello della fossa cranica media, stabilisce il limite superiore del campo operatorio retro timpanico, che in nessun caso il chirurgo deve sorpassare rimanendo a preferenza 2 a 3 mm. in sotto. Una linea che dalla punta della mastoide vada al punto medio della asterion-zigomatica determina il limite anteriore del seno sigmoideo nei bambini e nei giovani fino a 20 anni. Dopo questa età il seno 5 volte su 10 sporge di 2 a 3 mm. al davanti di questa linea; e nei vecchi con minore frequenza, 2 volte su 10 in media, talvolta sporge in avanti fino a 5 mm.; esclusi s'intende i casi rari, nei quali il seno, occupando la linea mediana della mastoide, si addossa all'antro, restringendo notevolmente il campo operatorio retro timpanico. Ma non mancano esempi nei quali il seno

rimane anche negli adulti e nei vecchi dietro il piano mediano della mastoide descritto col metodo suddetto. Un piano, che per la mediana mastoidea penetri normalmente nella mastoide, segna fino ai 20 anni il limite posteriore del campo operatorio; negli adulti e nei vecchi dev'essere alquanto obliquo da fuori in dentro e da dietro in avanti. Se il chirurgo in ogni caso si arresta da 3 a 5 mm. al davanti della mediana mastoidea, in ragione dello sviluppo della mastoide, è sicuro di operare al davanti del seno.

Nelle mastoidi pneumatiche o papiracee, riconoscibili dalla forma convessa ed elevata, le cellule mastoidee sorpassano in alto fino a 10-12 mm. verso la squama del temporale la linea asterion-zigomatica, formando un sottilissimo strato all'esterno della fossa cranica media. Questo fatto l'ho osservato con abbastanza frequenza nelle mastoidi dei vecchi ed anche sopra soggetti da 30 ai 50 anni. Dal contorno inferiore del condotto uditivo esterno descrivendo una linea parallela all'asterion-zigomatica fino ad incontrare la mediana mastoidea, circoscriviamo con l'inserzione del padiglione e con le altre due linee precedenti uno spazio quadrilatero, nel quale si racchiude in avanti ed in basso, e precisamente nell'angolo anteriore inferiore, l'antro mastoideo addossato al contorno posteriore dell'anello timpanico, ed in dietro il labirinto, che occupa tutto lo spazio rimanente del piccolo quadrilatero posteriormente ed in alto rispetto all'antro. Descrivendo questo spazio quadrilatero retro-timpanico siamo sicuri in tutti i casi di segnare sulla superficie esterna della mastoide la topografia dell'antro e dei canali semicircolari, come ho dimostrato in un mio studio precedente (1). Il campo operatorio per la trapanazione delle cellule mastoidee per l'antrotomia o per l'atticotomia possiamo

(1) Bonomo, *Topografia cranio-cerebrale della regione auricolo-mastoidea.* Archivio italiano di otologia, rinologia e laringologia, ed Annali di Medicina Navale.

circoscriverlo in questo spazio ed estenderlo fino alla punta dell'osso, restando rigorosamente sotto la linea *asterion-zigomatica* e 2 a 5 mm. innanzi alla mediana mastoidea. Chiamiamo questo spazio operatorio *quadrilatero mastoideo retro-timpanico*. Esso ha il maggiore interesse per le applicazioni chirurgiche, comprendendo l'antro, l'attico, i canali semicircolari, il vestibolo, il 2° ginocchio del facciale e l'origine della corda del timpano (1). Addossato alla lamina premastoidea, l'antro è alla profondità di 51 a 21 mm. dallo strato corticale della mastoide dai 20 anni in su, senza speciali distinzioni fra i due sessi, dai 15 ai 18 mm. negli individui dai 15 ai 20 anni, dai 10 ai 15 mm. nei giovanetti da 10 a 15 anni, da 7 a 10 mm. nei bambini da 1 a 10 anni.

Il labirinto, che occupa i due terzi posteriori del suddetto spazio quadrilatero, risiede ad una profondità pressochè uguale a quella dell'antro, massime nei bambini, e negli adulti la supera di 2 a 3 mm., ciò che va dovuto ad uno strato di sostanza spongiosa, che avvolge i canali semicircolari. La sostanza spongiosa, che ricopre i canali semicircolari, è più densa ed alquanto più resistente.

Nell'aia del *quadrilatero mastoideo retro-timpanico* ed alle profondità variabili sovraccennate, i canali semicircolari corrispondono così; il semicircolare superiore all'altezza della linea asterion-zigomatica, il semicircolare posteriore avanti alla mediana mastoidea, il semicircolare esterno od orizzontale, ch'è il meno profondo, sta sul piano della linea di Jhering. Nell'angolo antero-inferiore del quadrilatero corrispondono il vestibolo ed il 2° ginocchio del facciale colla prima porzione del suo tratto discendente alla profondità media di 20 a 23 mm. negli adulti e di 15 a 18 mm. nei bambini. La determinazione topografica del labirinto sulla superficie esterna della mastoide ha un grande interesse chirurgico, sia che si voglia nella cura della osteomielite mastoidea

(1) Vedasi il suddetto lavoro.

operare il vuotamento totale della mastoide, sia che si voglia eseguire la *resezione della rocca*, in casi di gravi alterazioni dell'orecchio interno, operazione eseguita per la prima volta dallo Chaput attraverso la cassa del timpano. La via prescelta dallo Chaput è assai difficile, più angusta della mastoidea, e molto più demolitiva, rendendo quasi inevitabile la lesione del facciale, che con una larga breccia, attraversando la lamina premastoidea e lo spazio quadrilatero retro-timpanico, sono riuscito nei miei esperimenti a conservare intatto con la corda del timpano, anche asportando il nucleo del labirinto ed il vestibolo.

Cavità attico-retro-mastoidea. — Lo spazio operatorio mastoideo o retrotimpanico è assai variabile; e per formarsi un concetto esatto delle sue dimensioni non basta tener calcolo della distanza tra la lamina ossea premastoidea ed il seno laterale, potendosi incontrare a breve distanza dalla lamina ossea corticale della mastoide il seno venoso.

Nello studio anatomico che ho fatto su ottanta cranî a fresco appartenenti ad individui delle varie età e d'ambo i sessi, ho voluto stabilire l'ampiezza del campo operatorio mastoideo in superficie e profondità. Esportando con la lamina corticale dell'osso tutte le cellule mastoidee fino al nucleo eburneo del labirinto in alto fino alla lamina orizzontale ch'è il prolungamento del *tegmen tympani,* in dietro alla parete della fossetta sigmoide posteriormente ed in avanti scoprendo tutta la lamina ossea premastoidea, risulta una cavità di forma pressochè prismatica triangolare con la base alla superficie esterna della mastoide, e l'apice tronco al labirinto. Le sue pareti sono: in avanti la lamina premastoidea, o mastoido-timpanica; indietro una sporgenza o mammellone della fossetta sigmoide, che protegge il seno laterale, ed in alto una sottilissima lamina ossea, prolungamento del *tegmen tympani*, e che corrisponde al pavimento della fossa cranica media. Questa cavità, che risulta dalla asportazione di tutte le lamelle ossee che suddividono la

mastoide in tante cellule, è variabilissima; e non si può stabilire dallo sviluppo e dalla forma dell'osso in modo sicuro quale sia la sua ampiezza ch' è suscettibile di frequenti varietà per la maggiore o minore sporgenza del mammellone osseo del seno laterale.

La conoscenza delle varietà di sviluppo della cavità attico-mastoidea, ha un valore reale per la sicurezza nella trapanazione della mastoide. Le sue pareti ossee stabiliscono i limiti della cavità nella quale sono racchiuse le raccolte purulente retro-timpaniche, e lo spazio nel quale il chirurgo deve circoscrivere le sue manovre operative.

La sua ampiezza è soggetta a sensibilissime variazioni indipendenti dall'età e dal sesso.

Se si eccettuano i bambini al disotto dei dieci anni, nei quali la cavità attico-mastoidea è assai angusta, nella pubertà e negli adulti se ne riscontrano di ampie ed anguste.

Dopo avere esportato lo strato corticale della mastoide si può riconoscere dalla sua maggiore o minore spessezza, dal maggiore o minore sviluppo delle cellule, se la cavità attico-mastoidea è ampia od angusta.

La sonorità dell'osso denudato dai tessuti molli, prima di trapanare, percuotendolo col manico d'uno scalpello, può indicarci la densità della mastoide, e quindi lo sviluppo dello spazio operatorio retro-timpanico.

Il mio studio anatomico si è fondato precipuamente sui rapporti variabili delle pareti interne della cavità *attico-mastoidea* collo spazio che circoscrivono.

La parete superiore è sottilissima; costituita dal prolungamento indietro del *tegmen tympani,* forma parte della superficie superiore della rocca, e sorregge il lobo sfeno-temporale. È la lamina vitrea della squama del temporale che allontanandosi dalla lamina esterna, si riflette sulla superficie superiore del temporale.

Fra le due lamine ossee si forma un angolo acuto ripieno di sostanza spongiosa e spesso di piccole cellule mastoidee.

Questo angolo, che guarda la cavità attico-mastoidea, corrisponde nei giovani all'altezza della linea asterion-zigomatica, e negli adulti s'innalza di pochi millimetri (5 a 8 mm.) e con le mastoidi pneumatiche può elevarsi fino a 10-15 mm. al disopra della suddetta linea. Il chirurgo deve in ogni caso considerare la linea asterion-zigomatica il limite superiore del campo operativo.

La parete posteriore è convessa, sporgente a guisa di mammellone nella cavità, e corrisponde alla fovea sigmoide, nella quale scende il seno laterale. La lamina ossea che la costituisce è meno sottile della parete superiore: più spessa nei vecchi, ma nei giovani e negli adulti è fragile, da formare un'assai debole protezione del seno laterale sottoposto. Questo mammellone osseo descrive una curva a convessità in avanti, occupando i due terzi superiori posteriori dell'altezza della mastoide, per cui in basso, verso la punta dell'apofisi, ed in alto, sotto il pavimento della fossa cranica media, la cavità attico-mastoidea ha la maggiore larghezza; ed a livello del contorno inferiore del condotto uditivo esterno il punto più stretto. La parete anteriore della cavità attico-mastoidea leggermente curva a convessità in avanti, con una lieve obliquità in dentro e in avanti, forma la lamina premastoidea, di forma triangolare, con la base alla radice del processo zigomatico e l'estremità alla punta dell'apofisi. La lamina premastoidea con la sua inserzione alla superiore, forma anche la parete posteriore della cassa timpanica.

La parete interna della cavità attico-mastoidea è costituita dal *nucleo eburneo della rocca*, nel quale è racchiuso il labirinto. È ristretta assai più delle altre pareti, e trovasi nel medesimo piano della parete interna della cassa del timpano.

Lo spazio che circoscrive la cavità attico-mastoidea, è tutto il campo operatorio retro-timpanico, nel quale devesi circoscrivere la trapanazione della mastoide, e qualunque altra operazione nella regione auricolo-mastoidea.

Ma dissi che è assai variabile per il mutabile sviluppo del mammellone del seno laterale, per la variabile altezza della parete superiore e per la varia profondità della parete interna, cioè del labirinto. Nei bambini sotto i dieci anni, la cavità attico-mastoidea è assai ristretta, il mammellone osseo del seno laterale occupa quasi i due terzi posteriori della mastoide, lasciando perciò in avanti uno spazio operatorio angusto la cui larghezza a livello della *spina suprameatum* oscilla da 4 a 7 mm., e le difficoltà chirurgiche sono maggiori per la vicinanza della parete ossea del seno alla lamina corticale della mastoide.

Volendo in questi casi accedere alle grosse cellule mastoidee ed all'antro senza correre il rischio d'aprire il seno, ciò che può capitare con molta facilità nei bambini, credo debba preferirsi la *via premastoidea*, spostando in avanti il padiglione e scoprendo la parete anteriore della mastoide. In questi casi trapanando la mastoide più sulla *sua superficie anteriore* che sulla esterna e sotto la *radice del processo zigomatico*, si arriva più direttamente all'antro ed a conveniente distanza dal mammellone osseo del seno laterale. La *trapanazione premastoidea*, che negli adulti può essere metodo di elezione, nei bambini dovrebb'essere di necessità. Il pericolo di aprire il canale falloppiano e di ledere il facciale è assai problematico, e perchè ciò avvenga, bisognerebbe esportare tutta la lamina premastoidea fino al piano dell'anello timpanico. Aggiungasi che il facciale, massime nel suo tratto discendente, corre in un canale di sostanza ossea compatta molto resistente anche allo scalpello, ed è a tale profondità che non devesi raggiungere, anche operando l'atticotomia. Nei bambini trattasi ordinariamente di raccolte purulente o di osteomieliti acute della mastoide, e può in conseguenza bastare la esportazione del guscio osseo nella sede indicata, e l'apertura delle cellule mastoidee più superficiali, più direttamente in rapporto con l'antro e con l'attico.

Ho osservato esempi di mastoidi di bambini, nei quali tra il mammellone del seno laterale e la lamina premastoidea a livello della *spina suprameatum* non esisteva che uno spazio di 2 a 3 mm. ripieno di sostanza spongiosa. In questi casi, operando anche con la maggiore accuratezza dalla superficie esterna difficilmente si sarebbe evitata l'offesa del seno, o per lo meno l'apertura della fovea sigmoidea.

Sulla guida di questi dati anatomici, a me sembra dimostrata la necessità di dover preferire nei bambini *la via premastoidea* ed anche negli adulti, quando si opera su mastoidi compatte e poco sviluppate. Non nego che abili ed esercitati operatori possano trionfare su tutte queste difficoltà, operando la trapanazione della mastoide per la via esterna dell'osso.

Il cavo attico mastoideo aumenta sensibilmente collo sviluppo totale della mastoide dai 10 ai 20 anni, mentre il mammellone del seno laterale forma una maggiore sporgenza verso l'antro, la distanza che lo separa dalla lamina premastoidea aumenta anch'essa, lasciando fra la *spina soprameatum* ed il seno un intervallo di 10 a 12 mm. e talvolta di 14 mm. e di 8 a 12 mm. all'altezza del contorno inferiore del condotto uditivo. Queste misure che rappresentano una media sui dati di numerose osservazioni, vanno soggetti a marcate differenze, non sempre in armonia con lo sviluppo della mastoide. Nella mia raccolta di temporali di giovani e di adulti non mancano esempi nei quali il mammellone osseo del seno laterale a brevissima distanza dalla lamina corticale esterna della mastoide (2 a 3 mm.) occupando la porzione mediana della regione mastoidea, si addossa all'antro, lasciando uno spazio operatorio angusto di 3 a 5 mm. di larghezza.

Questa conformazione, fortunatamente non frequente, l'ho riscontrata nelle mastoidi appiattite e corte, sulle quali la percussione ad osso denudato dei tessuti molli, compreso il periostio, dà un suono alto in tutti i punti, indizio di

assai scarso sviluppo delle cellule mastoidee e di mastoide eburnea. In questi casi è da consigliarsi la trapanazione premastoidea, aprendo al di sotto ed innanzi alla *spina suprameatum*, estendendo con oculata prudenza la breccia, a seconda dello sviluppo delle cellule, verso la superficie esterna della mastoide. Di guisa che la trapanazione cadrebbe sull'angolo arrotondato ove la lamina corticale esterna s'incontra con la premastoidea.

Avendo riscontrato nei giovani militari da me operati di trapanazione della mastoide due volte questa conformazione anatomica: mastoide corta, appiattita, con sonorità alta, aprii le cellule e l'antro per la via premastoidea, ed allargai la breccia sulla superficie esterna dell'osso. Rimuovendo con un cucchiaino le lamelle ossee limitanti le cellule scoprii la sporgenza della fovea sigmoidea, che per il suo addossamento all'antro e per la sua poca profondità sarebbe stata facilmente aperta trapanando sulla superficie esterna anche con la maggiore oculatezza.

Negli adulti e precisamente dai venti anni in su la cavità attico-mastoidea acquista uno sviluppo ancora più rimarchevole, però sono frequentissime le varietà dovute sopratutto alla topografia ed al volume del mammellone del seno, che può trovarsi accostato all'antro mastoideo quanto nei bambini ed occupare i $^2/_3$ posteriori della mastoide. Nella mia collezione di temporali ho degli esempi in cui il seno laterale occupava la parte mediana della mastoide, addossandosi alla lamina premastoidea da cui si distacca per un intervallo stretto da 3 a 4 mm.; e degli altri invece nei quali il seno era spostato molto indietro, fino quasi all'asterion, con una distanza di 22 a 25 mm. fra il mammellone e l'antro all'altezza della *spina suprameatum*. Questa conformazione, che si può riconoscere dalla forma larga e bozzuta della mastoide e dalla sonorità bassa fino alla radice del processo zigomatico, l'ho riscontrata negli adulti dai 30 ai 50 anni comprese le donne. La cavità attico-mastoidea

è ampia, ed il nucleo eburneo del labirinto profondo dalla superficie della mastoide denudata fino a 22 a 24 mm.

Operandosi in queste condizioni anatomiche la trapanazione, resta escluso il pericolo di aprire il mammellone del seno, ma non è difficile aprire la fossa cranica media sopratutto se il chirurgo per raggiungere l'antro e l'attico, dirige le sue manovre in avanti ed in alto, come erroneamente si consiglia. Accettandosi i risultati delle mie osservazioni anatomiche, è mestieri in ogni caso arrestarsi al piano orizzontale della mastoide passante per la linea asterion-zigomatica. È sempre un grave inconveniente l'apertura delle fossa cranica, anche senza lesione della dura madre, quando la cavità della mastoide è sede di raccolte purulente provenienti dall'orecchio medio, o di osteo-mieliti suppurative retrotimpaniche, e perciò le cellule mastoidee più alte vanno rispettate; laddove le medie e le inferiori, che hanno più diretta comunicazione con l'antro, e che trovansi in un piano più basso della cassa timpanica, devono essere a preferenza aperte.

Ritengo perciò pericoloso il consiglio di dirigere lo scalpello, il piccolo trapano o la sgorbia in dentro, in avanti ed in alto. Operando la trapanazione con mastoidi le più svariate, con cellule poco o molto sviluppate, ho sempre evitato di dirigere le manovre in alto, tenendomi con la massima attenzione nel piano orizzontale che passa per la linea di Jhering, formando una breccia ad imbuto con la punta verso l'antro.

Trovo utile rimanere in questo piano sia trapanando la mastoide dalla superficie esterna, sia dalla lamina premastoidea.

Nei vecchi lo strato corticale della mastoide s'inspessisce, diventa quasi vitreo, e col riassorbimento delle lamelle intercellulari si costituiscono ampi spazi di forma ellittica, e talvolta una sola concamerazione occupa tutta la cavità attico-mastoidea.

Non mancano esempi di vera eburneazione della mastoide nei vecchi, con la parziale obliterazione dell'antro: il canale petroso-timpanico in questi casi l'ho trovato sempre pervio.

Non poche volte ho osservato nelle mastoidi di vecchi l'addossamento del mammellone sigmoide del seno laterale alla lamina premastoidea, fino a ricoprire colla marcata sua gibbosità il labirinto e quasi interamente l'antro. Avendo riscontrata questa ectopia del seno laterale su individui robusti che furono lungamente soggetti a lavori pesanti, sono autorizzato ad ammettere l'influenza del lavoro e dell'eccessivo aumento della pressione endovenosa dei seni endocranici sulla maggiore profondità della fovea sigmoide e sullo spostamento in avanti del seno laterale.

Fortunatamente questi soggetti sono assai raramente attaccati da affezioni all'orecchio medio e da processi suppurativi retrotimpanici, ma bisogna tener giusto conto di questa varietà anatomica che ho riscontrato anche nelle mastoidi di adulti e di giovani. In questi casi la via più sicura e più diretta per accedere all'antro è la premastoidea, scoprendo a preferenza le cellule retrotimpaniche sottoposte alla *spina suprameatum*, ed allargando la breccia verso l'inserzione del padiglione più che verso la superficie esterna dell'osso.

L'importanza anatomica della mastoide rispetto alle applicazioni chirurgiche sta tutta nello sviluppo e profondità della fovea sigmoidea e nella maggiore o minore sporgenza del suo mammellone osseo nella cavità attico-mastoidea. Si può ritenere che con una mastoide bozzuta sia sviluppato il mammellone sigmoideo, ed al tempo stesso ampio il campo operativo retro-timpanico, ma ho riscontrato negli adulti e nei vecchi, anche con mastoidi pneumatiche tale avvicinamento della sporgenza ossea del seno laterale, da lasciare, rimovendo le cellule mastoidee, appena un piccolo canale per accedere all'antro.

Riassumo con i seguenti dati le medie in mm. della larghezza e profondità della cavità attico-mastoidea misurate su ottanta mastoidi di bambini, di giovani e di adulti e vecchi.

Distanza della lamina premastoidea dal mammellone osseo del seno laterale:

	Bambini sotto i 10 anni	Giovani da 15 a 25 anni	Adulti e vecchi
Dalla radice del processo zigomatico	mm. 5 a 8	mm. 12 a 14	mm. 15 a 16
Dalla *spina suprameatum*	» 4 a 6	» 9 a 11	» 10 a 12
Sotto il condotto uditivo esterno .	» 5 a 6	» 9 a 12	» 10 a 12

Profondità dell'antro dalla superficie esterna della mastoide:

Dietro la radice del processo zigomatico	mm. 12 a 14	mm. 18 a 21	mm. 18 a 22
Dietro la *spina suprameatum* . .	» 10 a 12	» 16 a 18	» 17 a 19

Profondità del nucleo osseo del labirinto (canali semicircolari):

Sulla linea asterion-zigomatica 1cm. dietro la radice del processo zigomatico	mm. 13 a 15	mm. 19 a 21	mm. 21 a 22
Sulla linea di Jhering 8 mm. dietro la *spina suprameatum* . .	» 11 a 14	» 12 a 20	» 20 a 21

Profondità del faciale nella spessezza della lamina premastoidea. — Corrisponde al piano dell'anello timpanico, ed il 2° ginocchio corrisponde al punto ove la linea di Jhering attraversa la lamina premastoidea.

	Bambini	Adulti
Sulla linea di Jhering	mm. 11 a 14	mm. 18 a 21
Orizzontale per il contorno inferiore del condotto uditivo esterno.	» 9 a 11	» 15 a 19

Da questi dati resultano le seguenti conclusioni:

a) coll'età aumenta la distanza fra il mammellone osseo del seno e la lamina premastoidea;

b) esistono molte varietà anatomiche, per le quali anche nei giovani e negli adulti la cavità attico-mastoidea è angusta quanto nei bambini per la posizione mediana e la sporgenza maggiore del seno;

c) la profondità dell'antro e del nucleo del labirinto nei bambini poco differisce dagli adulti, rispetto allo sviluppo totale dell'osso, ciò che accresce le difficoltà operative nella trapanazione dei bambini;

d) l'ultima porzione petrosa del facciale, racchiusa in un canale osseo compatto, per la sua profondità non corre rischio in tutte le età di essere lesa colla trapanazione premastoidea;

e) attraversando la lamina premastoidea all'altezza della *spina suprameatum*, si arriva più direttamente all'antro ed all'attico a sicura distanza dal mammellone osseo del seno laterale.

Disposizione delle due pareti anteriore e posteriore della cavità attico-mastoidea e rapporti della parete superiore. Precetti per evitare la apertura del seno e della fossa cranica.

Conclusioni anatomiche. — Le cellule mastoidee nella prima età formano un piccolo gruppo intorno all'antro e sono serrate in uno spazio angusto, al massimo di 3 mm. fra la lamina premastoidea ed il piccolo mammellone osseo del seno laterale con scarso tessuto spongioso sotto lo strato corticale della mastoide. In questa età (fino a 10 anni), le varietà anatomiche sono poco rimarchevoli ed il mammellone osseo del seno laterale rimane dietro il piano mediano longitudinale della mastoide. La linea asterion-zigomatica segna nei bambini il livello della fossa cranica media.

La cavità attico-mastoidea in questa età è costituita da uno stretto infundibolo spesso insufficiente a operare con sicurezza l'apertura delle cellule o dell'antro. Aprendo la mastoide sotto la *spina suprameatum* sull'angolo che formano la lamina ossea premastoidea e la lamina corticale esterna, si arriva all'antro più direttamente e senza rischi di aprire la fossa sigmoide o la cavità cranica.

Dopo i dieci anni incomincia ad accentuarsi lo sviluppo della cavità attico-mastoidea, e dopo i 15 fino ai 20 anni la

mastoide e la cavità possono raggiungere il loro normale suddetto sviluppo.

Non solo lo sviluppo totale della mastoide, ma anche le cellule e l'antro possono nella giovane età raggiungere le dimensioni che osservansi negli adulti e nei vecchi senza rimarchevoli differenze fra i due sessi. La differenza sta solo nella spessezza dei sepimenti ossei, che limitano le cellule, più sottili e fragili nell'età adulta e sopratutto nella vecchiaia, mentre nei giovani abbonda la sostanza spongiosa fra i sepimenti delle cellule o sulla lamina della fossa sigmoide.

Per conseguenza l'età ed il sesso non influiscono sullo sviluppo della mastoide e della cavità attico-mastoidea, e se possonsi rinvenire mastoidi eburnee nei giovani si rinvengono ugualmente negli adulti e nei vecchi. Questi miei risultati, che concordano con quelli dello Zoia, sono in opposizione a quanto avevano emesso illustri anatomici fra i quali il Velpeau. Nelle mastoidi a normale sviluppo, vale a dire dai 20 anni in su, la lamina premastoidea s'inchina più sensibilmente indietro da ricoprire in gran parte la proiezione dell'antro e dell'attico sotto la radice del processo zigomatico. Mentre nei bambini il mammellone osseo del seno sigmoideo rimane dietro il piano mediano della mastoide passante per il suo asse longitudinale, nei giovani 5 volte su 10 sorpassa il suddetto piano avvicinandosi di pochi millimetri, 1 a 3, all'antro, e precisamente all'altezza della *spina suprameatum*. Negli adulti e nei vecchi la sporgenza in avanti della parete ossea del seno è alquanto più sensibile.

Con una sega sottile penetrando nella mastoide per la sua linea mediana longitudinale in direzione del piano normale alla sua superficie esterna, nei bambini la sega passa al davanti del mammellone osseo del seno laterale, nei giovani, negli adulti e nei vecchi, 5 volte su 10 esporta una piccola parte della lamina ossea ed apre il seno nel

suo punto più sporgente, cioè all'altezza della *spina suprameatum*. Dando alla sega una lieve inclinazione di 15 a 20 gradi secondo un piano diretto in dentro ed alquanto in avanti si attraversa la cavità attico mastoidea passando al davanti della fossa sigmoidea, evitando il seno, ed il mammellone osseo, che lo protegge.

Rappresentando con tre sezioni orizzontali la cavità attico-mastoidea a tre altezze, cioè: *a*) a 3 mm. sotto la linea *asterion-zigomatica; b*) all'altezzà della *spina suprameatum; c*) sulla linea di Jhering possiamo meglio riconoscere la forma della cavità e la sua varia ampiezza risultante dalla distanza del mammellone del seno dalla lamina premastoidea nei tre punti suddetti.

Nei bambini la parete ossea del seno forma una sporgenza *piana* e *verticale*, in guisa che la cavità attico-mastoidea ha la medesima larghezza a livello dei tre punti suindicati: nei giovani aumentando la sporgenza della parete ossea del seno da dietro in avanti verso la lamina premastoidea e verso l'antro a livello della *spina suprameatum*, la cavità sia in sezione longitudinale che trasversale si restringe. Questa tendenza progressiva della lamina ossea del seno a portarsi in avanti, forse per effetto della crescente pressione venosa endocranica, è compensata dallo sviluppo totale dell'osso, che allarga successivamente coll'età le dimensioni totali della cavità attico-mastoidea.

Conclusioni chirurgiche. — Le frequenti varietà anatomiche della mastoide rendono necessaria la maggiore circospezione nell'operare la trapanazione, l'antrotomia e l'atticotomia.

L'apertura del seno sigmoideo o della fossa cranica media sono i pericoli cui si va incontro. Con una mastoide piatta e corta s'incontra una cavità attico-mastoidea per lo più angusta, con scarso sviluppo delle cellule dell'antro. Con la risonanza della mastoide denudata in parte dei tessuti molli per una estensione corrispondente all'ampiezza del

campo operativo, il chirurgo può stabilire la spessezza dello strato corticale e fino ad un certo punto anche lo sviluppo delle cellule mastoidee. Il campo operatorio retro-timpanico per la semplice trapanazione delle cellule mastoidee, per l'antrotomia e per l'atticotomia è circoscritto fra i seguenti limiti: in avanti la lamina ossea premastoidea, indietro il piano normale mediano della mastoide con inclinazione obliqua alquanto in avanti nei giovani, negli adulti e nei vecchi, ed in alto il tetto della cavità attico-mastoidea corrisponde nei bambini a livello della linea asterion-zigomatica, e negli adulti fino a 5 mm. più in alto. In ogni caso il chirurgo non sorpasserà la linea asterion-zigomatica. Le tre pareti ossee convergendo al nucleo eburneo del labirinto, dànno allo spazio operatorio retro-timpanico fra esse circoscritto un aspetto di piramide triangolare o d'infundibolo tronco all'antro.

Sulla superficie esterna della mastoide lo spazio operatorio sarebbe secondo i miei risultati anatomici così circoscritto:

in avanti: linea premastoidea corrispondente alla inserzione del padiglione;

in alto: linea asterion-zigomatica, che dal tubercolo zigomatico si dirige orizzontalmente in dietro parallela alla linea di Jhering;

indietro: mediana mastoidea, che dalla punta dell'osso va a cadere nel punto medio della linea asterion-zigomatica.

Nella profondità dell'osso, il limite anteriore del campo operatorio è esattamente stabilito dalla lamina premastoidea, il superiore da un piano orizzontale per la linea asterion-zigomatica, il quale piano *in tutte l'età rimane sotto il pavimento della fossa cranica media;* ed in dietro per la svariabile sporgenza del mammellone del seno da un piano che per la mediana mastoidea sia diretto all'antro obliquamente in dentro ed in avanti come per incontrare la lamina premastoidea.

Operando nei limiti di questi piani a qualsiasi profondità nella mastoide in tutte le età e con tutte le varietà possibili, non si corre rischio di sorpassare le pareti della cavità attico-mastoidea e penetrare o nella fossa cranica media o nel seno sigmoideo. Nelle mastoidi voluminose e lunghe il campo operatorio può essere limitato in basso da una orizzontale passante per il contorno inferiore del condotto uditivo esterno.

Aprendo la mastoide dalla lamina premastoidea sotto la *spina suprameatum* si penetra più direttamente nell'antro attraversando le cellule retro-timpaniche, sede precipua delle raccolte purulente. Con questo metodo si opera la trapanazione anche nei bambini con molta sicurezza, restando il seno a maggiore distanza e la volta della cavità attico-mastoidea più in alto.

La piccola breccia comunica più direttamente con la cassa del timpano, la cui disinfezione riesce per questa via tanto più agevole e sicura.

Nelle mastoidi compatte ed eburnee sotto la radice del processo zigomatico, e precisamente intorno alla spina suprameatum, si annidano le poche cellule retrotimpaniche esistenti nelle mastoidi compatte.

Considerazioni cliniche. — La trapanazione della mastoide dobbiamo considerarla come un'operazione radicale nelle osteomieliti acute mastoidee; nella carie del temporale, della rocca o del labirinto; nelle raccolte purulente retrotimpaniche; e come operazione profilattica per tutte le possibili complicazioni endocraniche nelle otiti medie purulente croniche.

Aggiungo che contro questa malattia nei casi in cui mostrasi ribelle agli ordinari metodi di cura e l'udito ne fu compromesso, la trapanazione della mastoide, specialmente se eseguita col metodo premastoideo, può estinguere uno scolo purulento cronico che data da vari anni, e migliorare la funzione dell'udito.

Data la forma e la disposizione delle cellule mastoidee rispetto alla cassa timpanica, è facile convincersi che con un'otite media purulenta cronica, ammessa pure la perforazione del timpano, debba essere facile il ristagno del pus nelle cellule mastoidee, che sono un vero nido dei germi della suppurazione, inaccessibile agli agenti antisettici.

Non vi può essere otite media purulenta, acuta e cronica senza ristagno del pus nelle cellule mastoidee, causa di lenta disorganizzazione del labirinto, le cui alterazioni possono estendersi fino alla carie diffusa della porzione petrosa del temporale. Valutando bene le gravi e subdole alterazioni anatomiche dell'orecchio medio ed interno, ed i pericoli cui è esposto il malato, si converrà che la trapanazione della mastoide aprendo una via ampia e diretta alla raccolta purulenta ed ai lavaggi antisettici, debba essere accettata come una vera cura radicale nelle affezioni suppurative croniche dell'orecchio medio. A tale fine la breccia dev'essere sufficientemente ampia ed a spese più della parete anteriore che della esterna della cavità attico-mastoidea. Esportando tutte le cellule retrotimpaniche si mettono allo scoperto direttamente l'antro ed il meato posteriore del canalino mastoido-timpanico, mettendo così la cassa in grado da poter essere comodamente disinfettata. Potrà forse sembrare la trapanazione della mastoide non proporzionata alla apparente entità della malattia e non scevra di pericoli, sopra tutto quando, a parere dei più, non la si ritiene necessaria per curare una otite media purulenta; ma quando sono rimasti inefficaci i metodi ordinari di cura e gli ammalati non si liberano da sofferenze e disturbi spesso non lievi e crescenti, e l'udito peggiora anche senza manifesta partecipazione della mastoide al processo infiammatorio, l'operazione avrà una razionale e duplice indicazione profilattica e curativa.

Non saranno mai le difficoltà tecniche che varranno a sconsigliare un'operazione utile, quando possono essere

superate da chi è in grado di eseguirla, e ritengo che la trapanazione della mastoide possa essere sempre felicemente condotta quando si conoscono le varietà anatomiche che possonsi incontrare e che ho sommariamente esposte, e quando, mettendo da banda i trapani, si proceda sgorbiando attraverso le cellule retrotimpaniche con prudenza e con mano leggera. Con questo metodo non credo vi possano essere pericoli e sorprese. Ho fiducia che la esperienza darà ragione di quanto ho detto, e che in avvenire la trapanazione della mastoide sarà assai più famigliare nella pratica chirurgica per curare radicalmente le otiti medie purulente croniche colla stessa indicazione e fiducia come nelle osteomieliti mastoidee secondarie, nelle raccolte purulente retrotimpaniche, e per ascessi della fossa cranica media.

XXII.

Prof. Dott. G. PASCALE

Coadiutore della Clinica Chirurgica Propedeutica nella R. Università di Napoli
Professore paraggiato di Patologia Speciale Chirurgica dimostrativa
nella R. Università di Napoli

INNESTI OSSEI

ULTERIORI RICERCHE ISTOLOGICHE E RISULTATI SPERIMENTALI.

INNESTI OSSEI *

ULTERIORI RICERCHE ISTOLOGICHE E RISULTATI SPERIMENTALI

Il capitolo della rigenerazione del tessuto osseo è ancora uno de' più importanti della patologia chirurgica; e la quistione del reinnesto e del trapianto di pezzi ossei, nelle loro varie modalità, non è peranco risoluta.

Una delle principali difficoltà risiede nel fatto che la patologia, o meglio la fisiologia, non ha detto la sua ultima parola sull'essenza del processo di *osteogenesi* normale; noi non conosciamo ancora il meccanismo intimo di questo processo (1).

Tra le cause poi di errore vi sono, senza dubbio, i risultati clinici e sperimentali, che realmente, molte volte possono trarre in errore.

Limitandoci all'*innesto* ed a' *trapianti ossei* bisogna nettamente scindere il risultato dirò così clinico, dalle ricerche istologiche, che riguardano puramente il meccanismo, la patogenesi dell'innesto.

Ciò è molto naturale; eppure è stato confuso da parecchi de' precedenti sperimentatori che si sono occupati dell'argomento; ed, anche oggi, da molti il problema non è posto nettamente.

* Dal Laboratorio dell'Istituto di Clinica Chirurgica propedeutica della R. Università di Napoli diretta dal prof. Antonino D'Antona.

(1) Durante, *Patologia chirurgica*, vol. I, cap. 1.

Senza far qui la storia dei primi tentativi di innesti ossei, la cui letteratura riferita in gran parte nella tesi di Buscarlet (1), è riassunta nella mia memoria originale pubblicata negli *Annali della società di chirurgia* (ottobre 1897) possiamo dire che gli esperimenti sugli animali hanno preceduti quelli sull'uomo. La data non è molto antica e non bisogna rimontare che ai principii di questo secolo, per trovare i primi tentativi fatti da Merrem e Walther su di un cane trapanato; e più tardi da Middeldorph, che (1852) sperimentò con pezzi del radio di piccioni introdotti nel cavo addominale d'un altro piccione.

Si arriva così al vero capo scuola l'Ollier (*Accad. des sciences*, 28 marzo 1852) col quale gli esperimenti di trapianti ossei cominciano ad assumere vera importanza scientifica. D'allora questo sperimentatore ha proseguito e prosegue ancora ne'suoi studi sul trapianto e rigenerazione ossea, di cui l'ultima pubblicazione, che potrebbe dirsi come il vangelo delle sue esperienze e de' suoi risultati di circa 30 anni sugli animali e sull'uomo, è l'*Osteogénèse chirurgicale* (*Revue de chirurgie*, N. 1, 1891).

Consecutivamente agli esperimenti di Ollier sugli animali, vennero quelli di Flourens (1859), di Bogdanowski (1860), di Wolff (1863), di Paul Bert (1863), Ferrari (1886), Ceccherelli (1883 e 1887), Sacchi (1893-94), Barth (1894-95), David (1896), Pascale (1896).

*
* *

Quasi di pari passo a queste esperienze sugli animali procedevano i risultati ottenuti sull'uomo. Ed, a prescindere dal caso riferito in tutte le pubblicazioni più come curiosità storica (2) del nobile russo a cui fu riparata una perdita di sostanza del cranio con un pezzo identico di osso, tolto da

(1) J. Buscarlet, *La greffe osseuse chez l'homme et l'implantation d'os decalcifiés.* — Paris, 1891.

(2) Buscarlet, tesi citata.

un cane e che attecchì perfettamente: bisogna arrivare sino al 1820, in cui troviamo il primo caso di trapanazione ossea nell'uomo, dovuta a Walther, in cui il disco tolto fu ripiazzato in sito e con esito favorevole.

Seguirono i tentativi di Wolff (1830) e di Wedermeyer (1842).

Percy fece tentativi, che riuscirono infruttuosi, di trapianti dagli animali all'uomo; e poi Ollier.

Mac-Ewen, nel 1874, pubblicò il primo caso d'innesto osseo dal cane all'uomo, riuscito. Seguono i casi di Patterson e Nussbaum (1874), e finalmente nel 1878 il caso più importante e conosciuto da tutti di innesto osseo dovuto a Mac-Ewen (*Revue de chirurgie*, 1879); a cui tennero dietro altri casi di Ollier.

Da allora i tentativi furono fatti su vasta scala con risultati diversi, ottenuti da varii sperimentatori (Marshall, Withe, Schermann, Jaksh, Ricard, Poncet, Patterson, Chalot, Seydel, ecc.) e con metodi diversi; innesto cioè dello stesso pezzo di osso, innesto d'uno o più frammenti tolti da altri punti dello stesso individuo; innesti di pezzi tolti da animali giovani.

E finalmente altri processi si sono escogitati per riparare la perdita di sostanza ossea sopratutto del cranio e che si trovano tutti riassunti nella tesi di Moisson pubblicata nel 1891.

*
* *

Leggendo le pubblicazioni si vede che fino a quest'epoca i risultati sono stati i più disparati; e chi, in base a questi esperimenti e risultati, volesse venire a delle conclusioni si troverebbe molto imbarazzato.

Il fatto però più importante è che fino a quest'epoca non trattasi che semplicemente di risultati *macroscopici* ottenuti clinicamente e sperimentalmente non confortati dall'esame istolgoico; e, se qualche tentativo si è fatto, questo è stato molto incompleto e non dal punto vero della quistione.

Di modo che bisogna arrivare a J. Wolff ed allo Schmitt, i quali pei primi pongono nettamente la questione della vitalità o meno degli elementi anatomici del trapianto; e la studiano dal punto di vista istologico.

Prima di addentrarci in questo secondo periodo della quistione puramente istologica, è indispensabile soffermarsi all'ultimo lavoro dell'Ollier sulla *Osteogénèse chirurgicale*, che può dirsi, riassume tutto ciò ch'è esperienza personale di 30 anni di lavoro sull'argomento. Ma le conclusioni, cui egli è arrivato, hanno un'importanza grandissima, perchè sono fondate su casi di autopsie di individui, nei quali egli, in epoche più o meno remote, aveva avuto occasione di praticare degli innesti ossei per cause differenti e che erano venuti a morte in epoche diverse e per cause diverse. I risultati adunque di questo instancabile maestro, sono riassunti nella memoria originale.

Dalle conclusioni dell'Ollier, sembrerebbe potersi dedurre che *almeno nei primi due ordini di trapianti*, il pezzo d'osso innestato, non solo aderisce, ma seguita a vivere ed è capace di crescere ed aumentare di volume; il contrario succede pel terzo ordine di innesti.

Sembrava così risoluta ogni quistione circa gli innesti ossei, ed il lavoro dell'Ollier fece veramente impressione. E nel mondo scientifico parve chiusa definitivamente ogni quistione sul riguardo, quando comparve il lavoro di Adolf Schmitt (*Ueber Osteoplastik in klinischer und experimenteller Beziehung*) (*Langenbeck's Archiv*, Bd: 45, p. 401); le cui ricerche istologiche confermarono in modo assoluto i fatti clinici annunziati dall'Ollier. Ricerche istologiche che erano perfettamente di accordo colle ricerche già stabilite di Wolff (1).

---

1. Wolff, *Die Osteoplastik* in Zur Chirurgie und Physiologie. V. Langenbeck's Arch., Bd: 4. p. 183.

*
* *

Contro questi risultati sperimentali sorse per la prima volta il Barth con una prima comunicazione al congresso dei chirurgi tedeschi nel 1893, poi con una seconda comunicazione all'istessa società nel 1894; ed i cui risultati furono riassunti, coordinati e pubblicati in un lavoro completo sull'argomento, 1895 [1], che, come vedremo più innanzi, contraddice perfettamente i risultati istologici de' precedenti osservatori.

Intanto, poco tempo dopo, 1896, neanche a farlo apposta, compare il lavoro di M. David (*A. f. K. I.* von L., Bd 53, H 4); il quale pure con ricerche istologiche contraddice i risultati del Barth, riconfermando senza eccezione i precedenti esperimenti di Wolff e di Schmitt. Il lavoro fece naturalmente impressione, specialmente a chi, come me, si occupava già dell' argomento e parecchi risultati ed esperienze proprie aveva in proposito. La quistione perciò sorgeva nuovamente e veniva in campo così come l'aveva proposta l'Ollier al congresso dei chirurgi tedeschi nel 1890.

*
* *

In quistioni così complesse e così delicate, e che il semplice risultato sperimentale macroscopico non è valso a risolvere, si comprende come si possa facilmente esser tratti in errore. Ed in mezzo a risultati così disparati e contraddittorii si deve essere molto circospetti prima di potersi pronunziare; e non si può arrivare a delle conclusioni se non in base a proprie esperienze, e queste numerose e ripetute.

---

1 A. Barth. *Histologische Untersuchungen über Knochen Implantationen — Beiträge z. path. Anat. u. z. alg. Path.*, Bd. XVII, H I, 1895, pag. 65 a 142.

Il *provando* e *riprovando* in nessun caso trova tante applicazioni come in questo capitolo della patologia delle ossa.

Sorgeva quindi naturale il desiderio di riordinare i miei risultati secondo questo punto di vista, tanto più che mi trovavo di poter disporre di parecchi animali operati da molto tempo e mantenuti in vita, e di molti pezzi anatomici riguardanti l'argomento.

La parte sperimentale però sugli animali è stata completamente rifatta e ripetuta parecchie volte in tutti i casi dubbii ed in cui i risultati erano apparentemente contradditorii.

Queste ricerche hanno richiesto oltre un anno di esperimenti; ecco perchè, quantunque il lavoro del David fosse uscito nel 1896, le mie conclusioni sono pubblicate a circa un anno di distanza (ottobre 1897).

Gli animali di esperimento furono cani, conigli, pecore, cavie, galline.

Le esperienze per comodità degli esperimenti, furono fatte in gran parte — 36 sin'ora — sul cranio, in parte — 10 — anche sugli arti, e le une e le altre sono tutte dettagliatamente esposte nella mia memoria pubblicata negli atti del Congresso.

Tutte le osservazioni, sul cranio principalmente, si fondano su esperienze in animali, che ho potuto sacrificare dalla prima settimana dopo l'operazione sino *ad un anno e più giorni* dall'operazione. Ho tuttavia degli animali, che anche dopo un anno seguito a mantenere in vita.

Le ricerche, è inutile dirlo, sono state seguite con tutto il rigore scientifico, e tenendo in nessun conto quelle sulle quali poteva esservi dubbio d'interpretazione. Credo anche utile aggiungere che trattandosi di esperimenti così contradditorii, *per non poter essere rimproverato che i miei risultati differenti* potessero essere dovuti a diversità di metodo, io *ho anche ripetuto* fedelmente i metodi degli autori in contraddizione, sinanco nella fissazione e colorazione dei pezzi.

Le ricerche sono state moltissime e molti gli animali sacrificati. Non è il caso di riportarle tutte; in questa nota mi fermerò a preferenza a riassumere le osservazioni principali sul cranio che sono le più complete.

E siccome dalle esperienze risulta che altro è il reperto macroscopico, ed altro il reperto microscopico, così di ciascun esperimento ho conservato metà del pezzo in liquidi diversi — e che io ho potuto in serie continuativa presentare ai membri del congresso — e dell'altra metà ho fatto l'esame istologico secondo i metodi seguiti dal *Barth* e dal *David*.

Debbo però confessare che i migliori e più belli risultati, e che credo mi abbiano condotto alla giusta interpretazione del fatto, si siano ottenuti col metodo della doppia colorazione per le ossa del Professor Durante.

*
* *

Tutte le osservazioni sul cranio possono riassumersi in otto serie consecutive.

Nella *prima serie* il disco trapanato e *staccato completamente*, dopo un tempo più o meno lungo, veniva ricollocato in sito senza alcuna manovra ed avendo cura di conservare la dura madre e, per quanto era possibile, la porzione corrispondente del periostio. Alcune volte il disco era diviso in frammenti.

Nella *seconda serie* il disco, prima di essere ricollocato, veniva denudato o del periostio o del tratto corrispondente della dura madre, o di entrambe queste membrane.

Nella *terza serie* il disco tolto era sostituito col disco di altro animale, *ma dell'istessa specie;* ovvero col disco di animale di altra specie — da cane a coniglio e viceversa, da coniglio a cavia, da cane a pecora, ecc. —

Nella *quarta serie* il disco, prima di essere ricollocato, veniva in antecedenza necrotizzato in varii modi: calore

secco, ebollizione, permanenza per alcuni minuti in soluzioni antisettiche concentrate o caustiche, macerazione prolungata, disco di antico osso di studio anatomico, ecc.

Nella *quinta serie* di esperimenti il disco era sostituito con disco eguale di metallo — argento coppello —.

Nella *sesta serie* il disco era sostituito: o con egual disco di sostanza ossea *decalcificata;* o con disco carbonizzato; ovvero con altra sostanza porosa asettica, p. e. la spugna.

Nella *settima serie* il disco era sostituito da egual disco proveniente da un antico osso i cui canali, canalini e canalicoli erano stati in antecedenza riempiti con sostanza colorante — processo Ranvier.

E finalmente nell'*ottava serie* il pezzo d'osso non era trapanato, ma soltanto sollevato con tutti i tessuti molli sovrastanti, fratturato con un piccolo movimento di leva e poi riabbassato.

Gli esperimenti invece sugli arti possono riassumersi in quattro serie.

Prima serie, distacco d' un pezzo d'osso senza apertura del canale midollare e riposizione in sito; con o senza distacco dal periostio e tessuti molli sovrastanti.

Seconda serie, distacco d' un pezzo di osso con apertura contemporanea del canale midollare.

Terza serie, distacco d' un intero segmento della diafisi d' un osso e riposizione in massa di esso.

Quarta serie, distacco di un segmento e riposizione in sito d' un segmento di altro animale dell' istessa o di diversa specie.

Gli animali, in primo tempo, vennero sacrificati in un periodo più o meno vario, a seconda si giudicava necessario per la formazione del callo; tempo che variava cogli animali e coll'età de' diversi animali. Di regola i primi animali vennero sacrificati dopo 20 a 40 giorni; poi dopo un tempo diverso da 8 giorni a 365 e qualcuno è ancora in vita.

Di tutti gli esperimenti non si è tenuto conto che di quelli soltanto ne' quali il processo di guarigione non fu disturbato ed in cui la riunione fu quasi sempre per prima.

Dei casi, nei quali avveniva suppurazione non si è tenuto conto, essendo essi oggetto di un'altra comunicazione in proposito.

*
* *

Negli animali della *prima serie*, sacrificati nei primi 20 a 40 giorni, il *saldamento osseo* fu la regola: il disco resisteva stabilmente anche alla forte pressione del dito: la dura madre perfettamente aderente non presentava alcuna differenza in corrispondenza del disco, tanto da non far riconoscere la frattura; e così i tessuti molli sovrastanti.

Isolando la dura madre dal pezzo innestato si vedeva che essa aderiva così come al restante dell'osso, le aderenze però erano sempre maggiori in corrispondenza del callo.

Il *callo osseo,* negli esperimenti ben riusciti, appariva chiaramente e nettamente, e si distingueva dal tessuto osseo attorno pel suo aspetto più giovane e per la esuberanza del tessuto, che colmava ed oltrepassava la rima di frattura.

Il *disco ripiantato*, a volte, si distingueva dal tessuto osseo sano attorno pel suo colorito (come si riscontrerà segnato ne' singoli esperimenti), a volte però non presentava differenza di sorta.

Facendo una sezione, longitudinalmente, colla sega del disco e dell'osso in cui era avvenuto l'innesto, si vede come, nessuna differenza di consistenza vi esisteva, e che anzi, alcune volte, in corrispondenza del callo la consistenza era aumentata. Ed in questo taglio appariva anche, chiaramente, la presenza del sangue nel disco innestato.

Ed esaminando in un taglio sagittale tutto il pezzo, in modo da comprendere un tratto di osso vivente, tutto

il disco e tutto il tratto di unione tra osso vivente e disco, questo fatto appare molto chiaro.

Sicchè, senza dubbio, appare che in questi casi il *pezzo di osso è stabilmente saldato all'osso attorno per neoformazione ossea;* e che tra *osso vivente, disco e callo osseo esiste una diretta e completa circolazione.*

Apparentemente adunque l'*innesto sembra vivente e vitale.*

E questo fatto appare anche più evidente se si osserva questo pezzo ad un piccolo ingrandimento con una comune lente.

Esaminando una sezione longitudinale del disco innestato, del callo e dell'osso attorno, anche ad un debole ingrandimento appare costante il fatto che la *neoformazione ossea proviene sempre in massima parte dalla dura madre e per una piccola parte dal periostio*, e che la neoformazione s'avanza in mezzo al focolaio di frattura — ove costituisce come un cuneo o meglio come un orologio a polvere con un estremo più grosso da parte della dura madre, — e poi va man mano diminuendo di volume lateralmente.

A volte si vede come questa neoformazione ossea, di origine periostale e durale, si va a confondere con quella proveniente dall'opposto lato in modo da ricoprire ed abbracciare quasi completamente il disco impiantato.

*
* *

Dati questi primi risultati macroscopici, sorgeva naturale la domanda: se la neoformazione ossea era, a preferenza, di origine durale, che importanza e quali effetti avesse la mancanza di una di queste membrane? Donde la *seconda serie* di esperimenti.

Anche negli innesti di questa seconda serie il saldamento avveniva, negli esperimenti ben condotti, per *callo osseo* duro e resistente, così come negl'innesti della *prima*

serie; ed il callo aveva l'istessa apparenza macroscopica, l'istessa resistenza che negli esperimenti della *prima serie.*

Donde la seconda conclusione che almeno *negli animali da esperimento la mancanza, in corrispondenza del disco, del periostio o della dura madre o di entrambe queste membrane, non ha alcuna influenza sulla formazione del callo.*

Poichè, forse, il periostio si ricostituisce rapidamente dal tessuto sano attorno, e così pure la dura madre. Però spesso si nota un'aderenza maggiore tra disco e dura madre sottostante, quando essa è asportata; e la dura madre neoformata presenta un aspetto meno lucido e levigato.

*
* *

Questi stessi risultati non variano gran che *nella terza serie* di esperimenti, quando il disco era sostituto con quello del lato opposto o con quello di altro animale simile. Qualche eccezione ed insuccesso invece si ha quando la sostituzione era fatta da cane a coniglio e viceversa.

*
* *

Però dove incominciano subito le differenze nei risultati è nella *quarta serie* di esperimenti: qui il saldamento per callo osseo non è più *la regola,* ma, spesso, il tessuto resta allo stadio di tessuto fibroso con nuclei di ossificazione isolati, ed il pezzo restava più o meno mobile. Ad un attento esame, anche macroscopico, però, si vede che anch'esso è stato vascolarizzato, che gittate di connettivo e vasi compenetrano e canalizzano completamente il disco, così come se fosse disco d'osso vivo, come si vedrà anche meglio nell'esame microscopico.

Altre volte invece questo fatto non succede, e si resta meravigliati come in animali con decorso perfettamente

asettico, anche dopo un tempo abbastanza lungo il *disco* resta di colorito gialletto, compatto, libero in mezzo alla neoformazione attorno, che lo circonda e l'abbraccia completamente senza contrarre con esso nessun rapporto connettivale o vascolare, senza compenetrarlo, così come quando, nella *quinta serie* di esperimenti, il disco era sostituito con egual disco metallico.

*
* *

Nella *sesta serie* di esperimenti i risultati non cambiano gran che, il disco decalcificato si salda egualmente per callo osseo; come il disco carbonizzato, ecc.

La stessa vascolarizzazione, la stessa canalizzazione. Ma su ciò ritorneremo più ampiamente nella seconda parte del lavoro per la interpetrazione de' fatti.

*
* *

Il risultato più importante per lo scopo del presente lavoro è principalmente l'esperimento e per la prima volta da me studiato della *settima serie*, che serve a chiarire molti dubbi dei risultati de' precedenti esperimenti e che contribuisce chiaramente all' interpretazione ultima dello innesto.

Questo esperimento sarà più ampiamente discusso nella seconda parte del lavoro a proposito dell'esame istologico.

*
* *

Finalmente i risultati più belli e più completi si hanno sempre nell'*ottava serie* di esperimenti, in cui, già dopo 10, 15 giorni, il saldamento osseo è completo; e, dal lato della frattura, ottenuta col movimento di leva è appena possibile distinguerne la rima, ma *il disco riabbassato non si distingue affatto dall'osso attorno.*

Come si vede, dall'esame sommario e macroscopico degli esperimenti, si possono trarre le seguenti conclusioni macroscopiche generali:

1° Quando il disco ed il pezzo osseo è reinnestato subito o poco dopo conservato in soluzione fisiologica sterile a 37 gradi, e senza alcuna azione di antisettici, il *saldamento osseo è costante;*

2° Quest'istesso avviene quando il disco è sostituito con disco preso da identico animale o da animale di specie affine.

3° Quest' istesso avviene quando il disco è sostituito con un osso decalcificato od altro;

4° Che anche dischi necrotizzati possono saldarsi egualmente ora per callo *osseo,* ora per *callo fibroso;* ma spesso:

5° Restano *incapsulati,* così come quando il disco è metallico:

6° Finalmente il miglior risultato si ha quando il pezzo di osso non è distaccato dai tessuti molli sovrastanti ma sollevato a lembo.

Questi i risultati macroscopici, più o meno corrispondenti a quelli di altri sperimentatori; le particolarità nella memoria originale; per esempio il *Sacchi,* ha ottenuto, per lo più, la riunione per callo fibroso anche negl' innesti di pezzi d'osso vivente.

E molti sperimentatori si sono arrestati a questo punto.

Così l'Ollier in Francia, i cui lavori sono tutti riassunti nell'ultima sua comunicazione al congresso di Berlino e che val la pena di essere consultata almeno per ciò che riguarda le conclusioni principali (1).

Però è chiaro che la questione oggi va posta ben diversamente.

---

1 Ollier. *Osteogénèse Chirurgicale.* Revue de Chirurg. N. 1. 1891.

Non è più importante conoscere se un pezzo d' osso completamente staccato dal tessuto madre e reinnestato si salda, e si salda per tessuto osseo o per tessuto fibroso, ma importa conoscere:

1° Donde e come questa neoformazione ossea si genera;

2° Quale parte vi prendano gli elementi cellulari proprii del pezzo osseo staccato; quale è la loro sorte: seguitano a vivere, *Ollier*; o cadono in necrosi, *Barth*; o sono soltanto attutiti nella loro attività, *David?*

3° Conservano essi le loro attività biologiche, pigliano cioè parte ai movimenti e funzionalità del tessuto, su cui sono reinnestati; e, quindi il pezzo reinnestato seguita a crescere per attività propria?

4° Se essi elementi, invece, sono sostituiti da altri; da quali tessuti, ed in quali proporzioni sono sostituiti?

5° Che ne avviene della sostanza interelementare ossea?

6° Quali i risultati ultimi e quali le possibili applicazioni pratiche?

A tutte queste questioni che costituiscono la parte più importante del lavoro, credo aver risposto nel capitolo seguente.

*
* *

Se si procede all'esame istologico de' pezzi ottenuti in un periodo quando il callo era bello e formato, con preparati a doppia colorazione, per es., — litio-carminio Ranvier — mentre si vede colorato in roseo, più o meno carico, tutto il tratto corrispondente al callo ed al tessuto neoformato di provenienza del periostio e della dura madre; resta in gran parte incolore il *disco innestato* ed anche un tratto *più o meno esteso dell'osso* in cui è avvenuto l'innesto. Anzi, all'esame attento del margine di frattura, vedremo chiaramente che esso presenta un aspetto già regolare, non più

angoloso, frastagliato, con una zona di sostanza ossea più vivamente colorata in roseo, riccamente nucleata e con nuclei giovani; poi sussegue un tratto di sostanza ossea giallo-pallida, *perfettamente priva di cellule ossee*, i cui corpuscoli appaiono vuoti, salvo delle piccole isole evidentemente intorno ai vasi, vivamente colorate in roseo. Dopo questo tratto di varia estensione, ed irregolarmente necrotico, la sostanza ossea ricompare normale coi suoi corpuscoli ed elementi cellulari ben colorati, coi vasi haversiani di egual grandezza del normale, con le lacune midollari e forma degli elementi contenuti in esse così come nell'osso vivo normale.

La presenza di un tratto di sostanza necrotica nel margine di frattura è stato già ben descritto dal *Durante* nel suo lavoro sperimentale sulla formazione del callo, ed era già conosciuto dai lavori del *Bonome*.

Io mi son voluto a bella posta fermare prima sull'esame dell'osso vivo per poter poi meglio interpretare quello che succede nel pezzo di osso reinnestato.

A questo periodo, dai 20 ai 30 giorni, quando il callo è già completamente formato, ne' preparati a doppia colorazione e *con piccolo ingrandimento* — con qualunque metodo di colorazione e con pezzi fissati ed induriti co' diversi metodi innanzi detti — si resta colpiti dallo aspetto del disco innestato: delle zone fortemente colorate in roseo, (V. tavola) di un'ampiezza ed estensione varia si alternano con altre, quasi incolori o leggermente tinte in giallo-pallido; però anche in queste si notano de' punti, corrispondenti evidentemente *ai corpuscoli ossei*, colorati in roseo; questo fatto, ad un esame superficiale, potrebbe trarre in inganno.

Seguitando però ad esaminare, specie in serie successive di preparati, di animali diversi ed anche sacrificati in numero di giorni differenti, ma sempre dopo che la formazione del callo era completata; si vede nettamente che queste zone sono più appariscenti intorno alle lacune midollari, intorno ai canali haversiani; ed hanno, come si

comprende facilmente, una forma più o meno circolare, ovoidale. Alcune di queste zone più intensamente colorate si vedono provenire dalla dura madre e, quasi, si affondano in mezzo alla sostanza compatta del disco innestato; altre, invece, dal periostio, sebbene in minor grado.

Ma oltre queste zone apparentemente isolate, come a chiazze e sempre di forma più o meno concentrica intorno a spazii, ed a lacune ed a canali più o meno regolari; altre se ne vedono che conservano sempre un determinato tipo; queste sono parallele al pezzo d'osso innestato, hanno una disposizione lamellare e sono epidurali od ipo-periostali e sono disposte in lamelle continue salvo ne' punti in cui le gittate perpendicolari all'osso (pure di provenienza della dura madre e del periostio), si approfondano in mezzo alla sostanza compatta del disco.

Un'altra zona di sostanza giovine circonda regolarmente i margini di frattura, che si continua direttamente in modo più ampio, più diffuso, colle trabecole ossee d'aspetto spugnoso del giovane callo, che si avanzano in mezzo alla sostanza ossea del disco.

Negli stessi preparati, con un ingrandimento anche maggiore, noi possiamo distingere altri fatti (Z: oc: 3 obb: c c). Questa zona così bellamente colorata in roseo, appare di aspetto omogenea, ricca in elementi cellulari, dell'aspetto degli osteoplasti giovani, intensamente colorati in rosso, di forma non ancora nettamente differenziata, e con una disposizione irregolare, non così nella sostanza ossea normale. E questa zona così ricca di osteoplasti fa un notevole contrasto colla sostanza ossea intorno quasi incolore o di un giallo sbiadito — nella colorazione al picro-carminio — i cui corpuscoli ossei appaiono incolori anch'essi, perchè, in genere, sono perfettamente *vuoti* o *pieni di detritus*. Quella apparente colorazione di essi che si riscontrava ad un piccolo ingrandimento e che poteva trarre in errore, si vede esser data semplicemente dal contorno del corpuscolo osseo, ma

osso in genere è vuoto, la cellula ossea è perfettamente morta o distrutta, come si vede anche meglio ad un più forte ingrandimento (Z: oc. 3; obb: D D).

Questi fatti sono molto appariscenti quando nel preparato capiti l'apertura di una *lacuna midollare*, la quale è sempre completamente circondata da questa zona di sostanza ossea giovine coi notevoli caratteri innanzi descritti.

Gli *spazii* o *canali vascolari*, intorno ai quali questa sostanza compare, non sono affatto regolari come gli ordinarii canali aversiani; ma sformati, più grossi da un lato, ed è facile vedere, che essi sono vascolarizzati fortemente e che insieme a' vasi arrivano questi giovani e numerosi elementi: ed in certi preparati si può quasi assistere a questa immissione, a questa, direi quasi compenetrazione della sostanza ossea antica da parte di questi giovani elementi. Oltre a questi osteoplasti che si trovano in mezzo a sostanza ossea giovane, altri si veggono disposti circolarmente intorno alle pareti di questi canali e lacune, ed altri elementi sono come *innicchiati* in questa sostanza ossea giovane senza peranco esserne completamente circondati.

Nelle lacune midollari poi oltre questa disposizione degli osteoplasti, noi troviamo tutti gli altri elementi del tessuto midollare giovine: sangue, corpuscoli bianchi, vasi, poche cellule grassose, fibrille di connettivo.

In alcune lacune non si trovano questi elementi caratteristici, ma poche fibre connettivali, forse qualche vasellino e qualche raro elemento, e qui manca (?) od è appena accennata quella marcata colorazione rosea della sostanza ossea giovine.

Dove quindi la vascolarizzazione manca od è insufficiente, la sostanza necrotica è più estesa, come succede specialmente nella sostanza compatta, e, più spesso, nel tavolato esterno, negli animali vecchi, ed in quegli animali da esperimento, che, per la condizioni di vita, deperivano.

Questi fatti non si accentuavano gran che anche nei pezzi di animali sacrificati dopo 50 giorni. Si resta anzi sorpresi come in preparati provenienti da animali, nei quali l'innesto ed il trapianto era di data molto antica, pur riscontrandosi questa zona di sostanza ossea giovine, essa non era gran che aumentata.

Il preparato di un mese differisce ben poco dal preparato di due mesi; e questo, alla sua volta, quasi nulla, a parità di condizioni, dal preparato di tre mesi.

Noi ci occupiamo qui del fatto generale senza fermarci per ora alle eccezioni.

Indubbiamente quindi, dall'esame successivo de' varii pezzi di innesti ossei *delle tre prime serie di esperimenti*, rileviamo costantemente questi tre fatti:

1° Formazione di callo osseo normale tra il disco e l'osso, in cui avviene l'innesto;

2° La neoformazione avviene sempre per diretta ossificazione senza passaggio per callo cartilagineo del tessuto di provenienza in gran parte dalla dura-madre, in parte dal periostio;

3° Contemporaneamente, oltre che nel campo della frattura, questa neoformazione vascolare e germinale s'avanza, compenetra e canalizza anche il pezzo d' osso innestato;

4° Le cellule ossee del disco sono, in genere, *quasi tutte* necrotiche. Una zona necrotica, veramente estesa, si ha pure nel margine di frattura dell'osso in cui si pratica l'innesto;

5° Questa canalizzazione e neoformazione di tessuto, mentre è più facile e più rapida nel focolaio di frattura, in modo che il callo dopo 15 o 20 giorni è bello e formato — nel disco invece è più lenta.

Nel disco, per la trombosi dei canali vascolari, consecutiva al trauma, al distacco completo dai tessuti vicini, succede quasi sempre necrosi dalla sostanza ossea compatta,

necrosi tanto più completa quanto più lento è il ripristinarsi delle correnti nutritive, quanto minore è l'attività degli elementi.

Questa necrosi rilevasi appunto per lo aspetto dei corpuscoli ossei.

Quindi più la sostanza è compatta, più completa è la necrosi.

Più l' animale è vecchio, più facilmente avviene la necrosi.

Più l'animale è giovane, più a lungo perdura la vitalità degli elementi e per cui è facile riscontrare come in certe zone si possa conservare la loro vitalità e seguitare a vivere di vita propria mentre altri vicini deperiscono e muoiono.

Si comprenderà allora facilmente come negli esperimenti della 8ª *serie* questa necrosi non esiste se non nei margini di frattura e nei margini del disco ed anche qui in grado molto differente.

Se ci facciamo infatti ad esaminare un taglio di pezzi di questa serie di esperimenti, si vedrà che il tratto necrotico nel margine di frattura è *più esteso dal lato dove ha agito direttamente il trauma;* molto limitato nel lato opposto, dove la frattura è stata indiretta, dirò così; mentre le cellule ossee del restante del disco *restano perfettamente vive e vitali.* Ed infatti noi abbiamo visto che, anche macroscopicamente, questo disco non si differenziava dal restante dell'osso.

Non è esatto adunque che negl'innesti fatti a questo modo il disco cada anche in necrosi, come ne' precedenti esperimenti. Poichè io ho ottenuto sempre *risultati identici*, sia se l'animale da esperimento era molto giovane, sia se era vecchio, sia se l'esperimento era fatto sul cranio, sia se negli arti.

Anche in questi esperimenti la sostanza necrotica del disco è rapidamente vascolarizzata e riassorbita.

*
* *

In questo processo di vascolarizzazione e neoformazione di sostanza giovine, molte volte due canali o spazii per la vicinanza si vengono a fondere e si forma così un'unica grande cavità, come una vera lacuna midollare. Che questo riassorbimento vascolare sia di provenienza dalla neoformazione durale e periostale, consecutiva al trauma, lo dimostra prima il fatto che in vicinanza del focolaio di frattura, alla parte periferica cioè del disco, dove il processo è molto attivo, la vascolarizzazione è molto innanzi; mentre, mano mano che ci avviciniamo verso il centro del disco, e che quindi ci allontaniamo dal focolaio di frattura, la vascolarizzazione è minore ed il riassorbimento è appena accennato. E poi anche perchè, negli animali molto vecchi, questo fatto procede molto più lentamente, che negli animali molto giovani.

Questa attività formativa dei vasi della dura-madre e del periostio *è limitata*. Indubbiamente a ciò contribuisce la compattezza del disco, forse la composizione chimica di esso, l'energia vitale dell'animale da esperimento.

Ed allora che cosa succede nell'ulteriore decorso del processo?

Secondo il Barth questa neoformazione di sostanza ossea, a poco a poco per un processo di apposizione sostituirebbe tutto il disco antico necrotico: *Sicchè*, egli dice, *noi dobbiamo ammettere che nella trapanazione del cranio, col reinnesto dei frammenti si ha sostituzione definitiva dell'osso in circa quattro mesi.*

Questo fatto egli non l'ha visto, perchè gli animali dei suoi esperimenti non sono stati mantenuti in vita un tempo sufficiente. Infatti egli stesso aggiunge: *E ciò si può per lo meno* SUPPORRE *paragonando i nostri esperimenti, ma il loro* NUMERO È ESIGUO *troppo per dare un giudizio sicuro su ciò.*

Ed infatti la sua supposizione non è esatta e, se egli avesse protratti gli esperimenti e mantenuti in vita gli animali per un tempo più o meno lungo, forse avrebbe potuto constatare che questa sua *supposizione* non si avvera quasi mai. Il disco osseo reinnestato non è mai completamente e perfettamente sostituito da sostanza ossea di neoformazione ed il processo si compie ben diversamente.

Io, oltre a mantenere in vita gli animali più a lungo, ho anche istituito la 7ª *serie* di esperimenti in cui si è potuto seguire il rapporto tra sostanza antica necrotica e sostanza neoformata.

Finalmente i fatti consecutivi si studiano anche meglio negli animali giovani che, dopo operati, si sono lasciati crescere per parecchi mesi, alimentandoli artificialmente colla robbia o colla alizarina.

*
* *

Intanto il primo *fatto più rimarchevole* e che colpisce a chi ha fatto una lunga serie di esperimenti, si è che in questi animali, sacrificati molto tempo dopo l'esperimento, il disco, che nei primi tempi non si differenziava affatto dall'osso attorno, invece diventa meno spesso ed, a lungo andare, dopo parecchi *mesi si rarefà,* si *assottiglia* sempre più, non prende parte o meglio *non segue l'attivo accrescimento* dell'osso attorno e non resta, meno in certi casi, che un sottile tessuto più o meno spugnoso, poco resistente al taglio della sega, ed alla pressione. Ed, in certi animali, quanto più si va oltre, più questi fatti progrediscono.

Nell'esperimento XIIº il disco è addivenuto addirittura papiraceo. Però se l'animale è molto giovane e si lascia crescere e si nutrisce bene, questi fatti sono meno appariscenti, come rileveremo molto bene nello esame istologico. È certo però che il disco *reinnestato non solo non segue il processo di accrescimento delle ossa vicine,* per cui si

distingue macroscopicamente, ma esso *stesso vive di una vita più meschina* come ho visto in parecchi esperimenti, specie nei cagnolini, ch'io operai nel 1° mese di vita e poi ho lasciato crescere fino all'età di 4 a 5 mesi.

Procedendo infatti all'esame istologico dei pezzi di questi animali sacrificati molto tardivamente, si vede che quella neoformazione ossea che si ha ne' primi tempi intorno ai canalini vascolari ed alle lacune midollari *non è progressiva*, e quell'attivo potere formativo della dura-madre e del periostio determinato dal trauma, dopo avvenuta la formazione del callo e ripristinata perfettamente la continuità nell'osso, non va più oltre; il processo si arresta, si esaurisce, e *non arriva mai a sostituire completamente la sostanza necrotica*, come suppone il Barth. Questa sostanza necrotica, anzi, non sempre, ma spesso, rimane per un tempo lunghissimo sotto forma di strie, di zone circolari o di chiazze chiaramente apprezzabili e che fanno vivo contrasto colla sostanza viva attorno.

Un altro processo allora succede in queste chiazze necrotiche, per cui esse lentamente sono rarefatte e riassorbite, e qua e là finiscono per scomparire tratti di sostanza necrotica, per cui il disco finisce per prendere quell' aspetto speciale.

Questo processo di atrofia è lento e non compare negli esperimenti ad una determinata epoca, ma in epoche differenti ed in punti diversi. Ed, anzi, in certi preparati si può *quasi assistere a questa rarefazione* della sostanza necrotica senza che contemporaneamente se ne sostituisca altra giovine.

In seguito a questo processo possono scomparire completamente intere chiazze, che finiscono col rarefare il disco, farlo diventare lacunare e residuare soltanto quelle zone più o meno grosse di sostanza ossea neoformata.

È facile supporre, dall'esame de' preparati, come anche isole di queste, pel processo di rarefazione attorno, sono

condannate anch'esse a perire perchè isolate dalla matrice.

Il disco prende così un aspetto lacunare a grossi spazii ripieni di tessuto midollare, di grasso, od anche di *semplici fibrille connettivali*. E questo reperto, in mezzo a sostanza ossea normale, di isole costituite da semplici fibrille connettivali, molto caratteristico si riscontra spesso anche in primo tempo.

Questo fatto, come si sa, non si riscontra mai nell'osso normale.

*
* *

Da una lunga serie di esperimenti su animali sacrificati ad intervalli di tempo molto più lunghi vedremo quasi sempre questi due fatti: prima che il disco perde nella sua compattezza, quei canali, quegli spazii, quelle lacune diventano più ampii; il disco non ha più l'aspetto che ne' primi tempi: secondo, che la sostanza ossea di neoformazione non aumenta gran che, anzi si può sicuramente dire che anche dopo un periodo di 4 mesi, questa neoformazione è identica su per giù a quella che era nei primi.

In altri termini il processo di neoformazione ossea dopo terminata la reintegrazione della frattura, s'arresta anche esso e non va più oltre. Sicchè si vede da ciò quanto non è esatto il concetto del Barth, il quale crede a questa sostituzione totale e completa del disco. Il processo è molto simile a quello che succede nell'*atrofia senile* del tessuto osseo. Esso non è prodotto da aumentata dissoluzione ossea, ma da *diminuita sostituzione della medesima*. (Birsh-Hirschfeld, *Patologia generale*).

Invero dopo il primo periodo di attività circolatoria nel disco, noi possiamo riscontrare de' punti in cui *anche dopo un tempo lunghissimo* residuano chiaramente isole di

sostanza ossea antica necrotica con nessun accenno di riassorbimento vascolare. Che anzi seguitando a studiare i pezzi, dopo un periodo di tempo molto lungo specie negli animali molto vecchi, si vedrà un altro fatto importante che qui appresso descriveremo.

Tutto ciò è la *regola generale* ed essa trova anche conferma negli esperimenti sugli animali giovani, ne' quali, a prima vista potrebbe sembrare esservi una apparente contraddizione.

Infatti nei preparativi ottenuti dagli esperimenti sugli animali molto giovani, nei quali l'attività circolatoria e la energia vitale è maggiore, è facile vedere:

1° Che in mezzo al disco necrotico, vi sono delle chiazze in cui gli elementi conservano perfettamente la loro vitalità;

2° Che la neoformazione ossea è così attiva ed abbondante che essa, insieme alla parte ossea rimasta vitale reintegra quasi completamente il disco in cui o non compare, o solo in qualche punto, quel processo di rarefazione ed atrofia innanzi descritto.

Però, anche in questi animali da esperimento, il disco si distingue sempre anche macroscopicamente dall'osso in cui è stato reinnestato. Esso resta più piccolo, con poteri fisiologici ed energia vitale meno attiva.

In genere questi risultati si hanno anche dall'altra serie di esperimenti sugli arti, come nella pubblicazione degli atti del congresso sarà ampiamente svolto.

Ma avviene sempre ed in tutti gli animali da esperimento questo processo così complesso di vascolarizzazione, neoformazione e rarefazione ossea?

Importante da questo punto di vista i risultati della osservazione X, su di un robustissimo cane, adulto, in cui praticai un'ampia breccia ed il disco, molto *compatto*, fu subito riapplicato. L'animale ucciso dopo più di un anno presentava il disco *tale* e *quale* come se si fosse trattato di una lamina metallica.

Come si vede adunque dai numerosi e variati esperimenti istituiti sugli animali, e dalle ricerche istologiche eseguite in preparati di animali sacrificati in epoche diverse, noi possiamo venire a delle conclusioni ben diverse da quelle del *Barth* e del *David*, che rappresentano le ultime idee in proposito.

Credo che le conclusioni alle quali sono arrivato, siano di un'importanza maggiore, sia perchè non fondate su alcuna supposizione, ma su esperimenti seguiti il più a lungo possibile, sia perchè ho potuto istituire esperienze nuove in proposito.

Dall'insieme dei fatti innanzi studiati, la prima e la più importante conclusione, è che l'affermazione *assoluta* del *David*, così com'è annunziata nel suo lavoro non è esatta.

Infatti egli dice: « Un pezzo d'osso del cranio (1) perfettamente staccato dal suo letto, rimesso in sito, si salda completamente a decorso normale della ferita; *non vi è neoformazione totale della sostanza ossea, nè tampoco vi è necrosi.*

Nè dall'altro canto, è ugualmente esatta la conclusione del *Barth*, il quale, contrariamente afferma: « Che il pezzo di osso staccato in qualsiasi modo reinnestato, cade sempre completamente in necrosi; che la sostituzione di esso avviene ugualmente che in un pezzo d'osso necrotico qualsiasi, per *apposizione* di giovine sostanza ossea al dintorno dei vasi; e che questa sostituzione completa, egli conchiude, avviene in un periodo di tempo dai 2 ai 4 mesi.

Da' miei studi invece risulta che il processo è complesso: e tra l'affermativa dell'uno e la negativa dell'altro vi è, come sempre, una via di mezzo e tutto sta, secondo me, nel modo di condurre gli esperimenti: i *risultati variano a*

(1) Il David nel suo lavoro si è arrestato agli esperimenti sul cranio.

seconda di essi, a seconda delle *condizioni* nelle quali l'esperimento si produce, e quindi le conclusioni non possono essere che varie.

In breve, le principali conclusioni dedotte dei singoli esperimenti, si possono riassumere nelle seguenti proposizioni:

1° Che un disco osseo ripiantato, quasi sempre per callo osseo, aderisce negli esperimenti ben condotti; in certe condizioni il *callo* resta più o meno fibroso; ed in alcuni casi speciali non aderisce affatto, ma resta incapsulato come quando il disco sostituito è metallico;

2° Che nel margine di frattura, esiste sempre uno strato più o meno esteso di sostanza ossea necrotica;

3° Che nei casi di trapanazione, in cui le parti molli vicine sono distaccate dal disco; se questo è rimesso in sito, una parte, o quasi tutti gli elementi pel disco cadono in necrosi;

4° Che se, invece di trapanazione trattasi soltanto di un lembo osseo muscolo-cutaneo sollevato e riabbassato, nel modo innanzi descritto, la necrosi è limitata al margine di frattura, e questa è più estesa dal lato dove ha agito direttamente il trauma; *mentre il restante degli elementi anatomici restano perfettamente vitali* (Pascale);

5° Che la neoformazione ossea che va a costituire il callo è di provenienza del periostio e della dura madre specialmente;

6° Che questa vascolarizzazione e neoformazione non è limitata al focolaio di frattura, invade e canalizza anche tutto il disco più o meno attivamente, dando anche quivi, una neoformazione di *sostanza ossea giovane*, che fa vivo contrasto con quella necrotica attorno;

7° Che questo processo formativo *non è progressivo*, ma limitato; la sostanza ossea necrotica non è completamente sostituita ma, quasi come nell'atrofia senile, si ha

una *diminuita sostituzione della sostanza ossea*, per cui il disco d'osso innestato si distingue perfettamente, anche quando, dopo un tempo lunghissimo il processo è finito. (Pascale).

Consecutivamente il disco *non segue l'accrescimento* del tessuto ma vive una vita più misera, anche negli animali molto giovani. (Pascale).

8° Che le cellule ossee del disco, non sono *solamente attutite nella loro vitalità* come ritiene il David nel suo lavoro, ma veramente necrotiche perchè gran parte dei corpuscoli ossei appaiono proprio vuoti.

Però questa necrosi degli elementi, negli animali da esperimento molto giovani, non è generale a tutto il disco; mentre, dall'altra parte, è molto attivo il processo di sostituzione delle zone necrotiche, per cui il disco appare molto presto in tutta la sua vitalità; il processo di rarefazione è minimo. (Pascale).

Negli animali adulti, a sviluppo completo, con disco osseo molto compatto, questo può rimanere integro come una vera lamina metallica, incapsulato perfettamente, senza alcun accenno di rarefazione anche dopo un tempo lunghissimo. (Pascale).

Gli altri particolari relativi alla sostituzione del disco, co' varî processi, e con le varie sostanze da esperimento, sono riferite ampiamente nella memoria.

Così anche tutto ciò che riguarda i singoli esperimenti sul cranio e sugli arti.

*
* *

Al mio maestro professor d'Antona, nel cui laboratorio ho potuto condurre a termine gli esperimenti, e de' cui consigli mi sono, come sempre, grandemente giovato, i miei più rispettosi e sinceri ringraziamenti.

Così a' miei amici che mi aiutarono nel laborioso lavoro.

Il professore Durante, delle cui pubblicazioni sul callo mi sono molto giovato, mi conceda che appunto questo lavoro sia il mio modesto contributo alla onorevole manifestazione che gli viene dai chirurghi d'Italia, e, specie da' suoi discepoli.

Napoli, novembre 1897.

SPIEGAZIONE DELLA TAVOLA.

N m	– Necrosi marginale	*I*	– Innesto
n f o	Neoformazione ossea	*P*	Periostio
t o	Tessuto osteoide	*D M*	Dura Madre
t f	Tessuto fibroso	*C*	– Callo
		N	– Necrosi

[illegible] a' miei amici che mi aiutarono nel laborioso la-
[illegible]

Il professore Durante, delle cui pubblicazioni sul callo [illegible] molto giovato, mi conceda che appunto questo lavoro sia il mio modesto contributo alla onorevole ma[illegible] che gli viene dai chirurghi d'Italia, e, specie da' suoi discepoli.

[illegible] 1897.

PASCALE - Innesti ossei

S. Onofrio dis.

Lit. P. Casetti e C.i Roma

XXIII.

Prof. Dott. FILIPPO RHO

Medico Capo di 2ª classe nella R. Marina
Professore pareggiato di Patologia speciale medica dimostrativa
nella R. Università di Roma
già Assistente Onorario nella R. Clinica Chirurgica di Roma

ORGANIZZAZIONE
DEL SERVIZIO CHIRURGICO SULLE NAVI DA GUERRA
DURANTE IL COMBATTIMENTO.

Ma non basta, le comunicazioni fra i principali compartimenti vengono chiuse prima del combattimento; il ridotto centrale delle grandi navi moderne rimane così un elemento isolato e isolatore, che separa completamente l'estremità poppiera dalla prodiera con le relative batterie. Gli ufficiali e subalterni ivi destinati hanno funzioni specializzate, indipendenti da quelle degli altri compartimenti; solo il comandante è in comunicazione diretta con loro per mezzo di portavoce e segnali; perciò essi agiscono come elementi guerreschi quasi autonomi, autonomia che se non è paragonabile a quella esistente tra una nave ed un' altra, è certo superiore a quella che passa fra un battaglione ed un altro di uno stesso reggimento.

Riassumendo, la divisione in compartimenti ha dunque apportato numerosi e gravi ostacoli alla circolazione: ponti corazzati chiusi, paratie stagne con saracinesche calate, boccaporti angusti, scalette ripide, anditi e passaggi stretti, sinuosi e a svolti incomodi, ingombri d'ogni genere nei locali.

In un' azione navale anticamente era possibile l' uso di barelle, mercè cui si sgombravano via via i feriti e si radunavano in un centro unico, *il cosiddetto ospedale da combattimento,* dove si spiegava l'attività dei chirurgi. Oggidì una tal cosa sarebbe assurda, poichè gli ostacoli enumerati si opporrebbero alla migliore volontà e all'abnegazione dei medici e dei loro aiutanti.

Anzitutto, nei tempi attuali, non si può più parlare di un *ospedale da combattimento,* come l'intende ancora il nostro regolamento sul servizio di bordo; *all'autonomia dei compartimenti principali deve rispondere per quanto è possibile l'autonomia dei soccorsi*, e perciò si dovranno stabilire non un solo, ma più posti di medicatura e di deposito provvisorio pei feriti, posti che devono essere convenientemente studiati e provati per ogni tipo di nave. Infatti, dato il carattere conservatore della moderna chirurgia ed il carattere di grande rapidità dei combattimenti marittimi nel

periodo attuale, il compito dei medici e dei loro aiuti deve limitarsi puramente a prestare i soccorsi di prima urgenza: frenare cioè emorragie gravi, provvedere all'occlusione antisettica delle ferite, soprattutto di quelle con tragitti o fori laceri e contusi, ridurre e immobilizzare fratture, mettere insomma il ferito nelle migliori condizioni per la cura consecutiva. Solo ad azione finita si potrà pensare a trasportare i pazienti o su navi ospedale o sbarcarli a terra in luoghi di cura, oppure, quando tale opportunità mancasse, raccoglierli anche a bordo della nave stessa in locale più adatto, dove, con la calma e coi mezzi necessarî, poter eseguire quegli atti operativi più importanti che le circostanze richiedessero.

Questo principio della suddivisione o frazionamento dei soccorsi è ormai riconosciuto dai medici, e finirà anche coll'imporsi alle altre autorità; in generale si dovranno stabilire tanti posti di medicatura quanti sono i medici a bordo, distribuendovi pure proporzionalmente gli infermieri ed i più intelligenti del personale borghese non combattente. È ammesso che ogni nave in tempo di guerra abbia ad imbarcare un medico in più, onde sulle grandi navi che contano da 600 a 700 uomini d'equipaggio si avrebbe un posto di medicatura per ogni 200 uomini o poco più; niente di troppo se si pensa al numero e alla gravità dei feriti che si hanno nei combattimenti navali, come si dirà appresso.

In teoria è facile definire i requisiti che dovrebbero avere i posti di medicatura. Il luogo dovrebbe essere al sicuro dei proiettili, sufficientemente illuminato e arieggiato, di facile accesso, cioè poco lontano da un boccaporto, non incomodato o ingombrato dal passaggio di munizioni o d'altro. Un sito che corrisponda a questo ideale è quasi irreperibile a bordo, onde in pratica è giuocoforza accontentarsi di un sistema molto imperfetto, finchè lo studio di tali posti non si compia — come nella marina francese — fin da quando si fanno i piani di una nuova corazzata.

*
* *

Scelti così i posti di medicatura fa d'uopo provvederli del necessario perchè possano utilmente funzionare. È inutile il ricordare che il materiale di medicazione ha da essere abbondante. Si pensi che la grande maggioranza delle ferite sarà prodotta da schegge sollevate dai proiettili o lanciate dalle esplosioni di granate, schegge che apportano sempre larghe lacerazioni di tessuti; inoltre abbondano le ustioni e le scottature che pure richiedono grandi impacchi.

A questo proposito non parrà un fuor d'opera il riportare qui due quadri indicanti la natura e l'entità delle ferite nei 298 individui che i giapponesi ebbero messi fuori di combattimento alla battaglia di Yalu.

TABELLA I. — VARII GENERI DI LESIONI CHE PRODUSSERO LA MORTE.

NATURA DELLA LESIONE	Uccisi sul colpo	Morti: Prima di essere ammessi all'ospedale	Morti: Dopo l'ammissione	TOTALE
Distruzione completa del corpo	32	—	—	32
Ustioni di gran parte del corpo	2	18	3	23
Mutilazione del corpo	11	—	—	11
Fratture complicate del cranio	3	2	—	5
Ferite penetranti del cranio	7	—	1	8
Ferite perforanti del cranio	1	-	—	1
Ferite lacere del collo	1	—	—	1
Ferite penetranti del collo	2	—	-	2
Ferite perforanti del collo	—	1	—	1
Ferite penetranti del torace	—	1	—	1
Ferite perforanti del torace	4	—	—	4
Ferite lacere del torace	2	—	—	2
Ferite penetranti dell'addome	1	—	2	3
Ferite perforanti dell'addome	4	—	—	4
Distruzione della parete addominale	3	—	-	3
Ferite lacere dell'addome	4	—	—	4
Ferite perforanti della regione lombare	3	-	—	3
Fratture complicate della pelvi	1	.	1	2
Fratture complicate dell'estremità superiore	—	-	1	1
Fratture complicate dell'estremità inferiore	4	1	1	6
Mutilazioni dell'estremità inferiore	5	1	—	6
TOTALE	90	24	9	123

TABELLA II. — RISULTATI DELLA CURA DI LESIONI VARIE.

NATURA DELLA LESIONE	Casi curati a bordo	Casi curati a terra in ospedal.	TOTALE CASI		RITORNATI	MORTI
Scottature e ustioni	20	27	47	20	6	21
Ferite lacere del capo	1	2	3	3	—	—
Ferite contuse del capo	7	5	12	11	1	—
Fratture complicate del cranio	2	2	4	1	—	3
Ferite lacere della faccia	3		3	3		
Ferite contuse della faccia	7	—	7	7	—	—
Ferite lacere contuse della faccia	1	—	1	1	—	—
Fratture complicate della faccia	1	2	3	2	1	
Contusione del globo oculare		3	3		3	—
Rottura della membrana del timpano	8	—	8	8		—
Ferite lacere del collo	1		1	1	—	—
Ferite contuse del collo	1	1	2	2	—	—
Ferite perforanti del collo	1	—	1	—	—	1
Ferite contuse del torace	3	4	7	7		—
Ferite penetranti del torace	1	—	1		—	1
Ferite contuse del dorso	1		1	1	—	—
Ferite lacere del dorso	—	1	1	1	—	—
Ferite lacere contuse del dorso	1	—	1	1	—	—
Ferite penetranti del dorso	—	1	1	1	—	—
Concussione del midollo spinale	—	1	1	1	—	—
Contusione dell'addome	1	—	1	1	—	—
Ferite contuse dell'addome	1	1	2	2	—	—
Ferite penetranti dell'addome	—	3	3	1	—	2
Contusioni della regione lombare	1	—	1	1		—
Ferite contuse della regione lombare	1	—	1	1	—	—
Fratture complicate della pelvi	—	1	1		—	1
Ferite lacere e contuse dell'estremità superiore	18	15	33	31	2	—
Ferite penetranti e perforanti dell'estremità superiore		5	5	4	1	—
Scottature dell'estremità superiore	1	—	1	1	—	—
Fratture semplici dell'estremità superiore	1	3	4	3	1	—
Fratture complicate dell'estremità superiore	—	10	10	3	6	1
Mutilazioni dell'estremità superiore	—	2	2	—	2	—
Ferite lacere e contuse dell'estremità inferiore	13	7	20	19	1	—
Ferite penetranti e perforanti dell'estremità inferiore	1	5	6	6		—
Frtture complicate dell'estremità inferiore	1	3	4	1	1	2
Mutilazioni dell'estremità inferiore	1	—	1	—	—	1
Ferite con lesioni delle articolazioni dell'estremità inferiore	—	5	5	2	3	—
TOTALE	99	109	208	147	28	33

Osserveremo incidentalmente che in questi quadri apparisce come per numero primeggino le lesioni del capo, alle quali tengono dietro in ordine decrescente quelle delle estremità, dell'addome, della regione lombare, del dorso e del torace e finalmente quelle del collo.

Nelle battaglie terrestri invece tengono il primo posto le lesioni delle estremità inferiori, seguono poi quelle dell'estremità superiori e del capo ed a maggior distanza quelle del petto e del dorso, dell'addome e della regione lombare, fino alle ferite del collo che qui pure tengono l'ultimo posto. La differenza è naturale perchè a terra i fantaccini vengono feriti in massima parte da proiettili di fucili, mentre nei combattimenti navali tutti i materiali che circondano i combattenti ridotti a pezzi e proiettati dallo scoppio delle granate o dall'urto di pesanti proiettili, diventano altrettante cause di lesioni. Ma ciò che maggiormente risalta fra queste sono appunto la quantità di ferite ampie e lacere e di scottature, che mancano affatto nelle battaglie terrestri.

In tali condizioni di cose non sarà esagerato il dire che per ogni medicazione si richiederanno in media almeno 800 grammi di ovatta, 50 grammi di garza e 3-4 fascie. Sarà presto fatto il calcolo del fabbisogno quando si preveda che ogni posto di medicatura calcolato per 200-250 individui combattenti dovrà provvedere alla medicazione di un numero di feriti variabile fra 25 e 50 e che bisognerà pure avere del materiale di riserva per le perdite normali o accidentali (inquinamento, possibile distruzione per opera di proiettili nemici, ecc.) e per rinnovare qualche medicatura, potendo la nave rimaner lontana dai luoghi di rifornimento.

Oltre a questo materiale per medicare le ferite, molti altri oggetti sono necessari al chirurgo per attendere convenientemente al suo ufficio; e tutti questi oggetti devono trovarsi a bordo nei posti di medicatura, oppure vi devono

essere trasportati per averli subito alla mano quando ogni individuo al segnale dato deve recarsi al suo posto di combattimento.

Senza entrare in troppi particolari, l'installazione di un posto di medicatura si troverebbe organizzata rimanendo gli oggetti in questo modo:

1° un cassone, fisso nel posto designato, contenente: recipienti per acqua (30 litri), irrigatori da 6-8 litri, bacini di ferro smaltato, brocche per acqua, secchie o lavapiedi per acqua sporca, brocche per acqua (tutto in numero di due), bicchieri, spugne, spazzole da unghie, sapone, veste per il medico, grembiali per gl'infermieri, asciugamani, tela di caucciù, fanoni, feltro poroso, stecche palmari, plantari. In tempo di combattimento ogni oggetto verrebbe disposto e situato secondo l'uso a cui è destinato, o a terra o fissandolo alla parete o deponendolo sul coperchio del cassone che servirebbe come tavolo. Un piccolo letto d'operazione, pieghevole e smontabile, tenuto fisso nel cassone o dentro di esso, verrebbe per prima cosa montato e messo in opera in mezzo al locale destinato ad uso di posto di medicatura.

2° Una cassetta trasportabile per armamentario e medicinali da tenersi ordinariamente nell'infermeria di bordo. Questa cassetta dovrà contenere:

a) scompartimento per armamentario così composto: entro a scatola di ferro smaltato (le cui due parti servono come bacinelle), una busta con ferri per operazioni d'urgenza cioè 6 klemmer, 12 pinze di Péan, 2 bistori retti, 2 panciuti, 1 bottonato, 1 coltello panciuto, 1 amputante mezzano, 1 sega ad arco con lama di ricambio, 1 forbice retta, 1 curva, 2 tente scanalate, 2 specilli, 2 uncini acuti, 2 smussi, 2 aghi di Dechamps, 1 pinza anatomica, 1 a griffe, 16 aghi da sutura di Haghedorn, 1 cannula per tracheotomia, 1 rasoio, 1 forbice di Liston, 1 tronchese, 1 cucchiaio di Volkmann, 1 pinza porta aghi, 1 tirapalle, 1 scalpello, 1 sgorbia;

b) scompartimento con oggetti varî: 2 siringhe di Pravaz con aghi di ricambio, 3 cateteri di Nélaton, 4 fascie elastiche di Esmarck, seta da sutura assortita, siringa d'ebanite per medicatura, spilli di sicurezza, tabelline diagnostiche, tubo di drenaggio, tubetti di cristallo per irrigatori, 2 misure graduate per fare soluzioni antisettiche, taccuino con lapis;

c) scompartimento per medicinali e cordiali cioè: acido citrico, zucchero, soluzione di essenza di menta, cognac, marsala, anice forte, ammoniaca, etere, olio canforato, soluzione di caffeina, cloroformio, permanganato di potassio, iodoformio, bicloruro di mercurio, acido fenico.

3° Cofano per medicature foderato di zinco, da tenersi ordinariamente in uno dei magazzini di bordo e contenente: fascie amidate 24, fascie di garza 100, di cotone 100, cotone in falde compresso kg. 4, cotone in pacchi da gr. 100 n. 50, da gr. 200 n. 50, garza idrofila in pacchi da metri 10. Triangoli di garza 50, compresse di garza in pacchi di gr. 50 n. 10, garza in pacchi da metri 5 n. 10.

Non v'ha dubbio che trovandosi in così omogenea distribuzione tutti gli oggetti indispensabili entro la cassa, la cassetta e il cofano descritti, in pochi minuti il posto di medicatura sarà pronto a funzionare.

Installato così il posto di medicatura, bisogna pensare al modo migliore di trasportarvi i feriti. Anzi tutto, come si deve ricercare per ciascun tipo di nave i locali adatti a posto di medicatura, devono pure essere fissati in antecedenza i passaggi destinati ai feriti provenienti dalla coperta e dalle batterie. Contrariamente agli usi tradizionali, tali passaggi devono essere distinti da quelli destinati alle munizioni che provengono dalle sante barbare, e sorvegliati unicamente dal personale del servizio sanitario a cui devono essere affidati.

Anche ai portaferiti devesi provvedere in antecedenza come si fa da qualche anno nella marina germanica. Il

personale borghese (cuochi, commessi, ecc.) non può fornire a questo scopo che dei portaferiti ausiliarî; i portaferiti effettivi hanno da essere scelti fra i marinai che hanno già ricevuto l'istruzione militare, e devono essere convenientemente istruiti, sia a terra che a bordo, per il nuovo servizio a cui devono attendere. Del come debba essere impartita questa istruzione non è qui il caso di parlare. In quanto al numero di portaferiti effettivi necessario a bordo in tempo di combattimento, dovrebbe essere di 12 sulle navi di 1ª classe, che hanno più di 600 uomini di equipaggio, dividendoli in squadre di quattro per ogni posto di medicatura e per i passaggi corrispondenti. Tale disposizione vige già nella marina germanica.

All'inizio del combattimento finchè il numero dei feriti non lo terrà costantemente occupato, il medico capo servizio o un altro da esso delegato, dovrà anche dirigere il loro trasporto; una volta incamminato tale servizio potrà poi procedere bene anche senza l'immediata direzione del medico.

Riguardo ai mezzi di trasporto pei feriti a bordo, l'ingegno umano si è sbizzarrito ad inventare congegni d'ogni sorta; barelle, sedie, telai, amacche, brande e imbracature d'ogni genere. Coi boccaporti e gli angusti passaggi attuali le barelle hanno ormai fatto il loro tempo o possono tutt'al più essere utilizzate nel trasporto in senso orizzontale, per esempio, in coperta, fino ai boccaporti ed alle scale per cui si può scendere in batteria. Più maneggevoli sono le sedie e di queste ancora più semplice e leggiera è l'imbracatura pensile del nostro Rosati, in cui il ferito sta pure seduto. Comunque, sedie o imbracature possono servire tanto per il trasporto orizzontale, quanto per il caso che si debba proprio calare un individuo da una coffa o farlo passare da un boccaporto.

Se non che, durante l'azione, sono queste manovre troppo complicate e richiedono troppa gente perchè vi si possa ricorrere; sulle nostre navi per discendere le scale e

percorrere gli anditi ristretti, tutti danno la preferenza al trasporto a braccia, reso anche più facile e semplice dal *grembiale* del nostro Coletti, per cui il trasporto può esser fatto comodamente da un solo individuo, con notevole risparmio di tempo e di manovre dannose al paziente. I medici della marina giapponese confermano questi criterî, giacchè nei resoconti della battaglia di Yalu dichiarano che, data la ristrettezza delle aperture è stato impossibile stabilire un sistema qualsiasi per calare i feriti dalla coperta ai posti di medicatura; su tutte le navi si dovette ricorrere ai mezzi più semplici, cioè trasportare il ferito su di una barella fino al boccaporto e quindi discenderlo a braccia.

Abbiamo studiato l'ambiente e i mezzi di cui può o almeno dovrebbe disporre il medico per prestare efficacemente l'opera sua. Ora vediamo come si svolgerà il combattimento e fino a qual punto gli ufficiali sanitarî potranno spiegare la loro azione, a seconda delle fasi del combattimento e delle circostanze in cui la nave si può trovare.

Secondo gli studî sulla moderna tattica navale, le azioni guerresche sul mare avranno in generale un *carattere di grande rapidità*, dovuto: 1° alla grande istruzione del personale, 2° alla grande velocità delle navi moderne, 3° alla potenza e alla precisione delle nuove armi a tiro rapido. Non ultimo fattore di rapidità nei moderni combattimenti saranno le polveri e gli esplosivi attualmente in uso, le quali non impongono più la necessità di sospendere la manovra o il tiro per attendere che il fumo si sia dissipato.

Si devono distinguere due modi di operazioni guerresche:

operazioni esclusivamente navali, e

operazioni costiere.

Cominciamo dalle prime:

A) *Operazioni puramente navali.* — In queste vi saranno due fasi: una in cui si prepara la concentrazione degli sforzi, l'altra nella quale questi si eseguono con la massima potenza e intensità.

In altri termini il combattimento avrà due periodi: 1° *di azione a distanza* in cui si impiegheranno soltanto le grosse artiglierie, 2° *di azione ravvicinata* in cui avranno parte tanto le grandi che le piccole artiglierie, il siluro e il rostro.

Nel 1° periodo l'azione, benchè rapida, sarà, relativamente al periodo successivo, alquanto più lenta e i danni toccheranno più al materiale che al personale: pure, anche questo, per le scheggie e lo scoppio dei proiettili moderni, patirà non poche lesioni. Anzitutto in questo periodo può avvenire che una nave sia messa rapidamente fuori combattimento e debba allontanarsi dalla lotta. In tal caso il medico si trova come a combattimento terminato in una situazione che gli permette di provvedere a tutto e a tutti con calma e ponderatezza, nel limite dei mezzi che ha a sua disposizione.

Ma, verosimilmente, la maggiore parte dei bastimenti rimarrà per un certo tempo impegnata nella pugna. Tuttavia, in questo periodo che può durare anche delle ore, la lotta subirà certamente delle soste di variabile durata, volute dai comandanti per ragioni di manovre o di evoluzione o imposte dalla necessità di allontanarsi, al fine di riparare qualche guasto importante della nave, spegnere un incendio ecc. (1).

È in tali circostanze che l'opera dei medici, degli infermieri e dei portaferiti, può pure spiegarsi con certa utilità, ed è di tali momenti che bisognerà profittare per far

(1) A Yalu il combattimento cominciò alle 2,20; alle 3,30 tutta la squadra giapponese sospese alquanto il fuoco: il *Matsushima* che finallora non aveva avuto che 12 feriti, dovette ritirarsi dalla lotta per qualche tempo a cagione dello scoppio di una granata che mise 80 uomini fuori combattimento e fece divampare un incendio in batteria. In più di 2 ore di cannoneggiamento, le navi giapponesi non riescirono dunque a far tacere due corazzate nemiche. Dal lato dei cinesi — a prescindere dalle navi colate a picco — non vi furono che 36 morti e 88 feriti, in media 5 uccisi e 12 feriti per ora e per nave. Da una parte e dall'altra adunque i danni non avrebbero impedito un regolare funzionamento di tutto il servizio sanitario. La battaglia riprese in seguito con maggiore intensità e terminò alle 5,30.

scomparire i feriti dal luogo ove rimanendo non formerebbero che un dannoso ingombro.

Nelle attuali condizioni non è più possibile lasciare del tutto all'iniziativa del medico lo scegliere il momento opportuno dell'intervento suo e dei suoi aiutanti; sulle navi moderne tutto è complicato, ma ogni congegno, come ogni servizio deve far capo al comandante, il quale come organo accentratore e direttore riassume in sè tutte le attività della nave da guerra, che gli inglesi chiamano con felice immagine *man of war*. A questa subordinazione dei varî servizi di bordo non si può sottrarre il servizio sanitario, onde noi vorremmo come presso altre marine riconosciuto tal principio, prescrivendo che il trasporto dei feriti sia diretto dal medico capo servizio, ma debba funzionare soltanto dietro ordine del comandante.

Secondo cotesti criterî si procederà dunque nel modo seguente: Iniziatosi il combattimento, i feriti che potranno camminare si recheranno ai posti di medicatura, previa autorizzazione del loro ufficiale; gli altri saranno compatibilmente coi bisogni guerreschi adagiati in qualche luogo meno affollato, perchè non siano d'impaccio ai combattenti. Ad ogni interruzione di fuoco o pausa del combattimento, il comandante farà dare il segnale di chiamata del servizio sanitario, e medici, infermieri, portaferiti si recheranno a rialzare i feriti dal posto ove si trovano caduti o adagiati e li trasporteranno ai posti di medicatura per prestar loro le prime cure.

Nel 2° periodo, in cui si tratta di *azione ravvicinata*, la pugna diventa senza paragone più intensa; tutte le armi vi saranno impiegate, ed entreranno anche eventualmente in giuoco il rostro e il siluro; in ogni caso, oltre alle grandi e medie artiglierie, fucileria e mitragliere scaglieranno la loro pioggia di proiettili. La lotta prende allora una forma straordinariamente rapida e intensiva, è una vera conflagrazione, di cui una mischia a corpo a corpo, l'assalto di

una posizione o una carica di cavalleria darebbero una pallida idea. In simili frangenti, è da ritenersi impossibile il trasporto dei feriti, come l'accorrere del medico e degli infermieri; sarebbe un esporre inutilmente portatori e feriti; non v' è dunque che da attendere la fine della pugna o per lo meno un periodo di tregua, e sarà gran cosa se il medico potrà continuare a prestar le sue cure ai feriti già raccolti nel posto di medicatura, durante il periodo iniziale dell' azione a distanza.

In condizioni di questo genere si trovarono alla battaglia di Yalu le navi giapponesi *Sai Ku-marn* e *Akagr*, che per un certo tempo sostennero il cozzo della maggior parte delle forze cinesi. Si dovette rinunziare a trasportare in basso tutti i feriti a mano a mano che cadevano: a mala pena si potè nel forte del tiro adagiarli al riparo di un albero, di una torre o d'una tuga, in modo che non imbarazzassero i loro compagni nell'esercizio delle loro funzioni.

Terminata la battaglia, allorchè la maggior parte dell'equipaggio potrà godere di un legittimo riposo, dovrà fervere invece più che mai l'opera dei medici e dei loro aiuti. Molti feriti avranno ancora da avere i primi soccorsi, tutti dovranno essere trasportati in locali adatti e bisognerà pur pensare a compiere qualche atto operativo, la cui esecuzione era stata soltanto differita. Infatti, mentre nei posti di prima medicatura l'opera del medico si deve limitare all'occlusione antisettica delle ferite, all'emostasia, all' estrazione di corpi estranei appariscenti, all' immobilizzazione provvisoria di arti fratturati, con doccie e stecche di fil di ferro, ecc., ora si potrà provvedere ad una più scrupolosa disinfezione delle ferite le cui condizioni lo richiedono, a suture, contraperture, regolarizzazione di lembi, estrazioni di corpi estranei situati profondamente, estrazioni di scheggie, amputazioni, disarticolazioni, resezioni, ecc. e financo laparotomie, se si dispone di una tecnica e di mezzi sufficienti.

L'ideale sarebbe che almeno i feriti più gravi venissero a quest'uopo trasferiti sopra una nave ospedale, dove si dovrebbe trovare il personale necessario nell'ambiente e coi mezzi più acconci. Tutti i medici che si sono occupati di questo argomento sono concordi nel formulare voti, perchè la convenzione di Ginevra venga estesa alle guerre marittime, perchè la Croce Rossa vi abbia il suo intervento, perchè infine si allestiscano all'uopo delle navi ospedale, da considerarsi neutrali, per soccorrere naufraghi e feriti.

Finora questi son rimasti purtroppo dei voti platonici; una nave ospedale, come qualsiasi altra può essere impunemente bombardata, catturata o dichiarata buona preda; se dunque non si vorrà che cada facilmente nelle mani dei nemici dovrà avere una velocità pari a quella delle migliori navi combattenti; del resto questa qualità sarebbe indispensabile anche quando godesse della salvaguardia della convenzione di Ginevra, a meno che per questo lato ci dovessimo accontentare, nelle battaglie navali, di un inutile soccorso di Pisa. La velocità è dunque una *conditio sine qua non* per la nave ospedale, onde bisogna rinunciare ad allestire per questo scopo le vecchie carcasse che formano il naviglio onerario delle marine da guerra; potrà invece servire splendidamente qualcuno dei moderni piroscafi mercantili che entrano già a far parte del naviglio ausiliario. Ma non bisogna credere di poter improvvisare un simile ospedale natante, allo scoppio d'una guerra; l'allestimento del materiale necessario va studiato e preparato di lunga mano in tempo di pace come si è fatto pei treni ospedali che correranno sulle ferrovie. A queste navi ospedali sarebbe pure affidato il soccorso nautico per le navi pericolanti, nonchè il salvataggio dei naufraghi; dovrebbero perciò essere largamente fornite di mezzi di rimorchio, di palischermi e barche a vapore di salvataggio, con personale addestrato a questo scopo.

Si farà tutto ciò? Pur troppo, nello stato attuale delle cose, ogni nave che si regge farà da sè ed il soccorso ai

naufraghi e pericolanti sarà solo affidato all'umanità del vincitore ed alle forze dei superstiti, compatibilmente coi bisogni tattici e strategici.

B) *Operazioni costiere.* — Anche qui si devono distinguere due periodi:

1° periodo *di bombardamento*, in cui, dal punto di vista sanitario, ci troviamo, con molto maggior vantaggio, in condizioni analoghe a quelle del primo periodo (a distanza) dell'attacco navale fra squadre in mare aperto;

2° periodo di azione ravvicinata, ossia di *azione a viva forza*, nel quale, con intensità assai minore, ritroviamo le condizioni del secondo periodo delle azioni puramente navali, con la differenza che sarà assai più facile avere il soccorso di navi-ospedale, e, a cose finite, delle stazioni sanitarie costiere.

Si comprende come, in ambo i casi, il soccorso chirurgico possa venire prestato a bordo nelle migliori condizioni perchè i medici non saranno pressati dal numero dei feriti e quindi costretti ad un lavoro affrettato e sommario. Ci risulta anche dalle relazioni dei giapponesi sull'attacco di Wei-hai-wei, cominciato il 30 gennaio 1895 e terminato il 12 febbraio con la resa dei forti cinesi. Durante le varie operazioni le navi del Giappone furono colpite da 28 granate che misero 66 uomini fuori di combattimento, cioè uccidendo 20 marinai e ferendone 46. Di questi ultimi 38 guarirono, 1 fu riformato e 7 ebbero a perire. Il combattimento è stato più lungo ma di carattere lento, il numero dei feriti fu relativamente lieve, ma la proporzione dei morti e delle gravi lesioni su per giù è uguale a quella della battaglia navale di Yalu: nè poteva essere altrimenti perchè anche qui le lesioni furono prodotte quasi unicamente da scheggie di granate e di oggetti frantumati dall'urto dei grossi proiettili delle artiglierie.

XXIV.

Dott. FRANCESCO SPADARO
già Aiuto nella Clinica Chirurgica della R. Università di Roma

SULLA MANCANZA DEI GENITALI INTERNI NELLA DONNA.

SULLA MANCANZA DEI GENITALI INTERNI NELLA DONNA

RICORDI STORICI.

La storia dell'aplasia dei genitali interni della donna si connette con la teratologia, che per lunghe epoche fu riguardata come segno della collera celeste e poscia come uno scherzo inesplicabile della natura. Nei tempi successivi l'anatomia comparata mise sul retto sentiero gli studiosi di questo ramo della scienza, ed infine l'embriologia ci chiarì come i vizi di conformazione di certi organi, o la mancanza di sviluppo di essi, dipenda da cambiamenti che avvengono nella loro evoluzione embrionale. Ed è per ciò che dopo aver tracciato un cenno storico del tema che mi son proposto di svolgere tratterò lo sviluppo dei genitali interni della donna.

Il primo ad offrirci come curiosità scientifica la mancanza dell'utero in una donna fu Realdo Colombo, celebre anatomico dell'epoca del rinascimento: « *foemina erat*, egli dice, *cuius vulva ab aliarum foeminarum vulvis, nihil particulare et diversum habebat et matricis colli portio prominebat, vel matricis collo simile. Matrix autem nulla aderat in abdomine* ».

Nei due secoli consecutivi nessun chirurgo fece cenno di queste anomalie, quantunque per i continui progressi dell'anatomia se ne fossero scoperte molte nel corpo umano.

Il Mauriceau, il Riolano, lo Shenkius riferiscono numerose osservazioni di utero bicorne e di utero completamente doppio, ma nulla dicono della mancanza di esso.

Solo il Morgagni con molta accuratezza e precisione illustra i seguenti casi nella lettera 46ª, trattando degli impedimenti venerei e della sterilità in ambo i sessi. Egli così si esprime:

Passiamo ora alle donne, incominciando da due, le di cui parti genitali fui pregato di accuratamente esaminare come su quei tre giovani dei quali si è parlato di sopra. Una era una contadina che aveva le pudende intieramente in istato naturale, ma il condotto che n'è la continuazione, e che ai tempi di Celso si chiamava canale, ed ai nostri vien detto vagina, appena passato un terzo della sua lunghezza, ivi terminava all'improvviso. In quel luogo o al di sotto non esisteva alcuna cicatrice; e sì la donna come i di lei parenti non si ricordavano di ulcere o di qualche altro precedente vizio che avesse potuto far unire le pareti della vagina; imperocchè molti esempi, parecchi dei quali ti saranno indicati da Marcello Donato e vari altri li ricorderemo più in basso, insegnano quanto facilmente i lati di questa parte si attaccano fra loro quando l'incuria del chirurgo o della levatrice si congiunge ad un'esulcerazione prodotta o da malattia venerea, o da parto difficile, o da qualunque altra causa. Ma su questa donna, non solo non era accaduto niente di simile, ma eziandio il tutto sembrava terso, levigato ed eguale, dopo aver aperto e disteso ciò che vi era di vagina, di maniera che si conosceva che i di lei lati si trovavano in quel medesimo stato di naturalezza che si riscontrava in quella specie di volta in cui andava a terminare, e che sino dal nascimento avevano avuto la medesima sostanza e la medesima struttura.

Questa volta poi non era punto cedevole, come fatto avrebbe una membrana attraversata, alla pressione del dito degli esploratori, nè a quella che il marito esercitava col pene già da tre mesi, ma resisteva come una solida e densissima parete.

Dopo aver così rintracciati tali oggetti, addimandai alla donna, tutt'ora in florida età ed in ottimo stato di salute, se il sangue le si era versato come nelle altre, se non ogni mese, almeno qualche volta, o se per sorte provava in certi intervalli dei dolori ai lombi o al pube: e dopo aver risposto negativamente a tutte queste mie inchieste, incominciai a concepire l'istesso sospetto che ebbi sopra un'altra donna che ora intraprendo a descriverti, per poscia manifestarti sì fatta dubitazione..... ed in seguito dice:

Quest'altra donna di non essere imperforata, è vero, ma che aveva un forame sì angusto che un medico chirurgo di qualche fama, e di una dottissima città, avendola esaminata nella prima pubertà la consigliò a dilatare questo foro a poco a poco, introducendovi corpi atti a produrre un tale effetto, perchè l'età e l'uomo, se si fosse maritata, farebbero il resto.

Essa poi aggiunse che sino ad un certo segno si era introdotto qualcuno di quei corpi, e che con sì fatto mezzo aveva alquanto dilatato l'orifizio del

forame, ma che non potè sopportare di spingerlo più oltre; che il di lei consorte, a cui si era unita già da tre anni, l'avea un po' allargato con frequenti sforzi, senza che però avesse mai potuto entrare. Dopo aver intesa questa narrazione l'esaminai con l'idea di consigliar l'incisione se mai lo imene fosse stato troppo denso, ma allorchè vidi il forame di cui essa mi avea parlato, consideratane la sede, riconobbi tosto che era l'orifizio dell'uretra, e che bisognava ringraziare Iddio che non avesse sofferta un'ulteriore dilatazione di quel forame, perchè senza dubbio ne sarebbe risultato un incomodo tale da non potere più trattener l'orina.

Da ciò comprenderai che la poca conoscenza dell'anatomia è talvolta portata al segno, non solo nei chirurgi volgari e nei barbieri (tonsores), dei quali Plater e Pietro Marchetti riportano fatti poco diversi da questo, ma eziandio in medici stimati, da non riconoscere l'orifizio dell'uretra, con grave danno, o al certo con gran pericolo delle ammalate; a meno che non fosse per avventura più giusto di accusare nell'attuale caso o la fretta dell'esploratore, o la sua prevenzione, nata dall'inesatto racconto fattogli della eccessiva angustia del forame. In allora avendo rivolti gli occhi verso la parte delle pudende, posta immediatamente dietro quell'orifizio, cioè quella in cui suol aprirsi l'orifizio della vagina, ad onta di ogni più scrupolosa indagine non mi riuscì di rinvenire in verun luogo nessun pertugio, e tanto meno un forame: sì fatta parte era del tutto chiusa, non da una membrana che cedesse alla pressione, ma da una saldissima parete.

Mentre stava incerto sul consiglio che dar dovessi di preferenza; giacchè qui non si trattava dell'adesione delle parti genitali, come in Cornelia madre dei Gracchi, cioè a dire dell'agglutinamento degli orli delle medesime, come Celso si esprime, nè della membrana opposta all'ingresso della vulva, menzionata dallo stesso Celso, nelle quali circostanze i mezzi di cura non sono nè incogniti nè difficili, ma trattavasi di un caso che mi richiamava alla memoria quello ch'io avevo letto in Naboth, relativamente ad un medico che si sforzava a togliere con un coltello l'aderenza delle pareti della vagina, aderenza che pur essa esisteva sino dal nascimento, ma che dovette abbandonare l'operazione allorquando si accorse che l'aderenza si avanzava assai in alto, e che si appalesavano vasi sanguigni di grosso calibro: e al tempo stesso mi sovvenni della seguente opinione di Nabot: *Se vi sarà un interstizio carnoso, cioè molto denso, è meglio astenersi dall'inciderlo, in parte per l'emorragia che ne nascerebbe, e in parte per la consecutiva infiammazione:* nel tempo, adunque, che ravvolgeva nell'animo queste cose, mi cadde opportunamente in pensiero di servirmi di quella stessa domanda che feci alla donna precedente, cioè se fosse mai stata mestruata, e se di quando in quando provò dolori ai lombi ed al pube.

Di fatto, da che Aristotile avea scritto *che l'orifizio dell'utero in alcune donne era rimasto chiuso e unito in un sol corpo dalla nascita sino al tempo dei mestrui, e che, appena spinto da questi, si era aperto spontaneamente in alcune con dolore, ed era stato reciso dai medici in altre,* io rammentava benissimo

a quante e quali specie d'incomodi erano andate soggette tante donne per effetto della raccolta del sangue mestruo nella vagina o nell'utero, sino a che i chirurghi le risanarono prima e dopo Fabrizio d'Acquapendente, recidendo la membrana imperforata dell'orifizio della vagina: e mi sono meravigliato che Fabrizio dubitasse che Aristotile in quel luogo abbia preso questo orifizio per quello dell'utero, quasi che la chiusura dell'orifizio della vagina non potesse essere talvolta abbastanza considerabile, perchè, *o rotta per forza*, come dice Aristotile, *o incisa*, come si esprime Fabrizio, ne seguisse la morte in alcune donne, come quel primo autore scrisse subito dopo; e tu a sufficienza comprenderai la possibilità della cosa anche secondo ciò che poc'anzi ti esposi.

Ma gli esempi riportati da Donato, da Severino, da Fabrizio d'Acquapendente e da Ildano da Ruischio e da Naboth, c'insegneranno quante e quali specie di mali avevano sofferto quelle donne prima dell'operazione; e a tali esempi aggiugnerai anche quelli descritti da altri, ed in particolare dai celebri Fantoni e Kannegiesser; imperocchè Benevoli, che ne aveva risanate tre, non essendosi da lui menzionate che di passaggio, omise di far conoscere da quali incomodi furono travagliate.

Nè solamente andarono soggetti a siffatti malori dopo la pubertà le donne nate con la chiusura delle parti naturali, ma quelle eziandio in cui le pareti dell'orifizio della vagina si erano congiunte in seguito di un parto difficile; e appartengono alle storie di tal genere quelle che vedrai citate nel *Commercium Litterarium:* di fatto, qualunque sia la causa, per la quale non esiste assolutamente niun forame che lasci uscir dalla vagina il sangue che si raccoglie nell'utero, è necessario che questo sangue trattenuto produca gravi sconcerti. Ma se vi è qualche forame non si dee dire che le donne sono totalmente imperforate; nè sarà da stupirsi che parecchie divengan gravide, come lo divennero tre delle cinque che più di sopra menzionammo in proposito della somma angustia di vagina, ed un'altra, pur anche, la cui descrizione trovasi presso Ildano, perchè esistevano tre forellini sulla membrana che chiudeva la vagina. Per la qual cosa il flusso mestruo aveva luogo su tutte queste donne quantunque per anguste vie; e se certi medici, che non poterono esaminare tali vie, ma ebbero soltanto notizia dai loro mariti ch'erano imperforate, avessero fatto ricerca delle purghe mensuali, questi li avrebbero tenuti lontani dal credere che, essendo rimaste incinte, ciò era avvenuto senza il concorso del viril seme, e noi avremmo forse nei libri meno esempi di donne affatto imperforate. Del resto, siccome quelle prime non furono prive della mestruazione, così andarono esenti da quegl'incomodi ch'io dissi che derivano sopr'altre dal sangue accumulato nell'utero e nella vagina.

Ciò posto, siccome intesi che nessuno di quest'incomodi non solo non esistevano nelle due femmine da me esaminate, ma che non se n'era mai manifestato il benchè menomo indizio, mancando anche le purghe mensuali; e siccome, al contrario, vedeva che ambedue erano vigorose, ben disposte e di bel colore, e nello stato ch'è proprio di tutte le donne che in quell'età, ancor fiorita, sono sanissime, incominciai a sospettare, che in quel modo che mancava

il canale o l'orifizio della vagina; così potesse forse mancare eziandio l'utero suo dal nascimento; dimodochè quand'anche fosse possibile di toglier l'ostacolo per mezzo del ferro chirurgico, rimarrebbe tuttavia da temere che la vescica o qualche prossimo intestino non rimanessero tagliati insieme all'ostacolo stesso attesa la mancanza dell'utero, come era da temersi un grave pericolo di tal genere sui bambini altrove menzionati, che avevano l'ano imperforato, essendo affatto privi dell'intestino retto. Laonde a queste due donne raccomandai di sofferire con rassegnazione lo scioglimento di un matrimonio mal combinato, anzichè lasciarsi temerariamente operare.

Il Morand racconta di aver visitata insieme col Ferrein, con Petit e Winslow una donna, sulla quale il marito non avendo potuto compiere le sue funzioni genesiche, domandavane la separazione.

I genitali esterni di quella donna erano rappresentati da due ripiegature della cute, che lasciavano vedere una specie di rafe, che terminava verso l'ano con un cul di sacco a fondo cieco.

Ella non avea mai avuto mestruazione, nè avea provato alcuno di quei fenomeni che indicano l'avvicinarsi di esse.

Nel Kussmaul, a cui hanno attinto coloro che hanno trattato questo argomento, trovasi fra le altre un'antica osservazione dovuta a Seron e che è molto simile a quella del Colombo.

Virginem iuvenem imperfectam pallidis coloribus, aliisque mensium suppressorum symptomatibus languidum et fere exanimen immotis mensibus terrestituemus, quam dein maligna febre extinctam, secante peritissimo chirurgico Colignon aperire desideravimus. Nullum raginae repertum est vestigium! Situs uteri solcum modo tendinex potius, quam carnea et irregulari membrana adombrabatur.

Lo stesso Kussmaul riferisce una osservazione di assenza dell'utero fatta da Guillaume Hill da Hilsborough nel 1777 —: facendo l'autopsia di una donna dell'età di 40 anni, che era stata sempre bene e che era morta in seguito ad una malattia cronica, trovò gli organi genitali esterni e la vagina mancante: mancanza assoluta di ovaie, trombe, utero e

ligamenti larghi; al posto di tutti questi organi si trovò un cilindro carnoso, lungo tre pollici e largo uno.

Nel 1781 Engel descrisse con molto interesse l'assenza totale e parziale dell'utero, ed oltre a descrivere accuratamente la parte anatomica si occupò delle particolarità diagnostiche. Egli fra le varie osservazioni riporta quella di una giovane dell'età di 20 anni di costituzione vigorosa e bene sviluppata; avea il seno bellissimo e i genitali esterni normali. Morta improvvisamente, all'autopsia si trovò che la vescica era in contatto diretto con il retto come nell'uomo. L'utero mancava completamente. Le trombe però erano bene sviluppate e con due padiglioni normali, le ovaie e i ligamenti rotondi anch'essi normali.

Kussmaul però crede che egli abbia lasciato inavvertito qualche utero rudimentale.

Isenflam e Rosenmuller riferiscono nelle loro opere un caso d'acefalia con assenza totale dell'utero e della vagina.

Bousquet nel principio di questo secolo osservò una bambina morta due giorni dopo la nascita, e nella quale mancavano completamente l'utero e la vagina; mancava pure la vescica, e gli ureteri sboccavano isolatamente nella vulva.

Serres fece l'autopsia di una bambina di 6 anni, che mancava di utero e la cui vagina terminava a fondo cieco.

Molte altre osservazioni sul proposito ci fornisce la letteratura medica, ma noi ne riporteremo solo le più interessanti nel corso di questo lavoro. Quello che ha messo in rapporto questi vizii di conformazione con l'embriologia è stato Farre, a cui fece seguito una eccellente monografia del Kussmaul — quindi il Lefort ci ha fornito una classificazione esatta su questo soggetto. Però è bene non passar sotto silenzio il Las Casas dos Santos, il Leneveu, il Meismer e il Busch, il Cruveillier ed il Rokitanski.

La mancanza assoluta dell'utero è rarissima, e spesso i casi riferiti non sono stati altro, che un semplice arresto

di sviluppo o qualche cosa di analogo; e la poca diligenza adoperata dagli osservatori nelle loro ricerche, ha fatto vedere un'assenza completa.

E a conferma di ciò abbiamo qualche caso, in cui, in donne, che apparentemente mancavano di genitali interni, essendo sempre riuscite negative le più accurate osservazioni cliniche, abbiano avuto, nelle regioni anatomiche che avrebbero dovuto esser sede di detti organi, lo sviluppo completo di tumori, perfettamente simili a quelli sviluppatisi negli stessi organi normali.

Gli elementi dei tessuti possono rimanere lungamente inerti, sia per le neoplasie, sia per le funzioni a cui i tessuti sono destinati, quando per uno stimolo a noi ignoto, possono svilupparsi rapidissimamente, funzionare o generare un neoplasma. E ciò negli organi genitali femminili, avviene spesso nel periodo di maggiore attività degli organi stessi.

In certi casi che clinicamente si sarebbe fatta diagnosi di assenza completa dei genitali interni, all'esame anatomico il Rokitanski ha trovato dietro la vescica, in una ripiegatura peritoneale, simulante i legamenti larghi, una o due piccole masse dure, la cui tessitura è analoga a quella dell'utero, completamente solide, o aventi internamente una piccola cavità della grandezza di una lenticchia tappezzata da mucosa. Le trombe ora sono ben sviluppate, ora atrofiche. Le ovaia si comportano diversamente, esse quasi sempre esistono; ma qualche volta possono essere talmente rudimentali da passare inosservate; spesso sono normali. E ciò clinicamente è importante, giacchè in questi casi si possono avere dei fenomeni dismenorroici talmente gravi da rendere necessario l'intervento chirurgico.

Vi sono dei casi di arresto di sviluppo dell'utero, in cui quest'organo è rappresentato da una bendella fibrosa, che si continua in alto con due prolungamenti trasversali, ove s'inseriscono le trombe; e questo è l'utero bipartito del Mayer.

In altri casi è rimpiazzato da un ammasso di fibre muscolari lisce, che si perdono in una ripiegatura peritoneale, la quale rappresenta i legamenti larghi. In quanto poi ai genitali esterni essi in genere sono ben sviluppati.

Il Langenbeck nel 1827 sezionò una bambina, la quale presentavasi priva di utero. Però il Foerster, esaminando attentamente dei preparati microscopici appartenenti alla pelvi di quella bambina, dimostrò degli elementi anatomici che costituivano l'utero.

L'Alby (*Bulletins de la Soc. Anat.*, aprile 1854) riferisce di una giovane donna, morta di febbre tifoidea e che non era stata mai mestruata.

All'autopsia le grandi, le piccole labbra e la clitoride si trovarono meno sviluppate del normale, la vagina terminava a cul di sacco. Fra essa, il peritoneo, la vescica ed il retto si trovò come una membrana di colorito rossastro appiattita nel senso antero-posteriore, estesa circa cinque centimetri e continuantesi a destra ed a sinistra ed in alto con due cordoni laterali. All'esame microscopico di questa membrana si trovarono fibre muscolari dell'utero normali.

L'assenza completa dell'utero, della vagina e delle tube è stata osservata da molti e tra questi sono degne di nota le osservazioni di Gintrac, Boyd, Lenoir, Food, Meyer, Langenbeck, Puntous, Uzziel Ogden, Manton, Brunes, Balade, ecc.

Quest'ultimo riferisce di aver osservato una donna a 18 anni, florida, bella e robusta, con mammelle bene sviluppate, pube ricoperto di peli, genitali esterni normali. Sull'ostio vaginale osservavasi una membrana facilmente cedevole alla pressione. Questa donna non era stata mai mestruata.

All'esplorazione con una sonda in vescica ed un dito nel retto, tra il dito e la sonda non vi era che qualche millimetro di spessore. Nè, con una esplorazione combinata accuratissima, si potè trovare traccia alcuna di utero o di vagina.

De Ziehl (*Medicinische Correspondenzblatt Bayerischen Aertze*, 1829, p. 780) descrive la seguente osservazione:

Trattasi di una donna di 47 anni e maritata da 32. Non è stata mai mestruata nè ha mai presentato molim menstruale; da qualche tempo però ha avuto delle secrezioni vaginali abbondanti. Il suo corpo, il seno, le anche, il portamento, i suoi gusti sono esclusivamente quelli di una donna e non richiamano alla mente per nulla la virago. Non ha mai provato sensazioni piacevoli durante il coito, che del resto non si è mai potuto effettuare completamente.

Morta di tubercolosi, alla sezione si trovarono i genitali esterni perfettamente sviluppati: la vagina profonda un pollice e che terminava a fondo cieco. L'utero completamente mancante e senza che abbia lasciato al suo posto alcuna produzione rudimentale. Le trombe normali ad eccezione dell'orifizio interno che non esisteva. Le ovaie piccole, atrofiche e racchiuse in piccole masse fibrose.

Il Dupuytren descrive il seguente caso:

Una giovane di 27 anni, affetta da epatite acuta morì nel riparto dello stesso Dupuytren all'Hotel-Dieu. I suoi lineamenti, la statura, la conformazione del corpo, lo sviluppo regolare delle mammelle, insomma tutto richiamava alla mente le qualità di una donna completa; però non era stata mai mestruata, nè provò mai alcuno dei sintomi precursori la mestruazione.

I genitali esterni perfettamente sviluppati; la vagina profonda $^1/_2$ pollice terminava a fondo cieco, nessuna traccia di utero, nemmeno con l'esplorazione rettale.

All'autopsia si trovarono nel parenchina del fegato, molti ascessi, che furono la causa della morte.

Le grandi labbra, le ninfe, la clitoride perfettamente conformate; la vagina terminava con un cul di sacco, poco profondo e che sembrò al Dupuytren il risultato di sforzi del coito. Al di dietro di questo cul di sacco si trovava il retto, separato dalla vescica da scarso tessuto cellulare; più in alto si vedevano delle tracce di legamenti larghi contenenti nelle loro ripiegature le trombe e le ovaie sviluppate più del normale.

L'utero non esisteva, ma nel punto in cui le trombe tendono a riunirsi, si sentiva un rigonfiamento della forma e del volume di una noce e che non presentava nè la forma, nè le condizioni di un utero ordinario, essendo anche sprovvisto del collo e della cavità.

Il Boyer narra il seguente caso:

Un giorno gli si presentò una giovane donna che era giunta fino a 21 anno di età, senza aver mai avuto le mestruazioni e senza aver sofferto nessuno di quegli accidenti che sopraggiungono per la ritenzione dei mestrui. Godeva di una salute florida ed ignorava la conformazione delle sue parti genitali.

Un giovane, a cui essa volle accordare i suoi favori, fece degli sforzi inutili per penetrare in vagina, e riconobbe che era inabile all'atto cui voleva prestarsi.

Fu consultato un ostetrico, il quale dichiarò che la vagina era imperforata, e propose un'operazione, per la quale chiese tre luigi da pagarglisi anticipatamente. Questa esigente richiesta obbligò la ragazza a rivolgersi ad altri chirurgi ed andò dal Boyer, il quale così la descrive:

Le grandi labbra erano a contatto e la loro conformazione non offriva alcun vizio apparente; ma scostandole, si vedeva sotto il meato urinario una

apertura che non aveva più di mezzo pollice di profondità, e presentava la forma di un imbuto, a causa degli sforzi che il suo amante aveva fatti per sormontare la barriera che si opponeva al compimento dei suoi desiderî. Volendo io conoscere più esattamente lo stato delle parti interne, introdussi una siringa nell'uretra, e il dito indice della mano destra nel retto. Sentii assai distintamente la convessità della siringa col dito introdotto nell'intestino, per persuadermi che la vescica e il retto si toccavano, e che non vi era di mezzo la vagina. Diressi il dito in diversi sensi e specialmente in avanti ed in alto per trovar l'utero, ma non potei incontrare nulla che lo rassomigliasse, e quindi è che fui autorizzato a concludere che questa ragazza era mancante d'utero.

Lo stesso Boyer riferisce il seguente caso:

Conosco una giovane donna, che aveva sette od otto anni, quando fu sottoposta al mio esame: non esisteva nella medesima quasi alcun vestigio delle parti esterne della generazione. Si vedevano solamente nel luogo delle grandi labbra, due piccole ripiegature della pelle, che nascevano dal pube e che andavano poco a poco a perdersi verso l'ano sotto forma di commessura. Nel mezzo dello spazio compreso fra queste due ripiegature della pelle, vi era una specie di rafe, che si estendeva dal meato urinario fino all'ano; non esistevano nè le ninfe, nè la clitoride. Con la siringa introdotta in vescica, e con l'indice portato nel retto, sentii che fra queste due parti non vi esisteva che una parete membranosa, la quale non era differente della parete retto-vescicale nell'uomo e conclusi perciò che mancava la vagina. Pervenuta all'età della pubertà questa ragazza non soffrì alcuno di quei fenomeni che precedono ed accompagnano l'eruzione delle regole, nè in seguito fu inquietata da alcun accidente, che ne potesse far sospettare la ritenzione. Arrivata ai 19 anni i suoi genitori volevano darle marito; ed io fui di nuovo consultato, se per mezzo di qualche operazione era possibile di metterla in istato di divenire sposa e madre; la mia risposta fu negativa, ma ciò nonostante ella fu maritata ad un giovane il quale era stato prevenuto del vizio di conformazione, che essa portava, ma che trovò in una ricca dote un sufficiente compenso. Il seno in questa donna è poco sviluppato e alcuni radi peli coprono il monte di venere.

Al Depaul intervenne il seguente caso:

Egli narra, che una volta fu chiamato dalla moglie di un altissimo personaggio. Trovò una donna bellissima, alta, ben proporzionata, con due mammelle sviluppatissime. Solamente questa signora non avea avuto mai le sue regole, non avea figli, e questo preoccupava molto i suoi parenti. Introducendo un dito in vagina e spingendo sino al fondo fu fermato da una vôlta senza apertura; lo stesso risultato ebbe con una osservazione diligente con lo speculum.

Esaminando, con una sonda in vescica ed un dito nel retto, non trovò nessun corpo che s'interponesse fra il dito e la sonda; ripetè lo stesso esame insieme con tre suoi colleghi della facoltà di medicina di Parigi e si convinse che quella signora era priva di utero.

Una seconda osservazione del Depaul è la seguente:

Una bellissima e floridissima signora di 23 anni si presentò a lui e si mostrava inquieta perchè ancora, dopo varii anni di matrimonio non era incinta.

A domanda dell'autore rispose che avea mai avuto le mestruazioni; la vagina era ben conformata, ma in essa nulla scorgevasi nè all'esplorazione digitale, nè all'esame con lo speculum, nè mediante l'esplorazione combinata tra la vescica e il retto.

I rapporti sessuali aveano luogo regolarmente e non erano affatto indifferenti per la giovane signora.

Una terza osservazione dello stesso Depaul, consiste, nell'absentia uteri, osservata in una donna parigina, ma non avendo nessuna particolarità che la distingue dalle due precedenti, per brevità la omettiamo.

La mancanza dei genitali interni si è osservata anche in varie donne figlie della stessa madre; e lo Squarey riferisce di aver osservato tre sorelle una di 11, una di 18 ed una di 26 anni, tutte e tre prive di utero e di ovaia, malgrado che fossero belle, fiorenti ed all'esterno ben conformate.

E l'Hauf sezionò il cadavere di una donna a 51 anni in cui riscontrò mancanza completa dell'utero e delle ovaie.

Due sorelle di questa donna aveano una figlia per ciascuna dai 22 ai 23 anni e presentavano l'identico vizio di conformazione.

Spesso l'assenza dell'utero o il suo arresto di sviluppo va congiunto alla mancanza od all'arresto di sviluppo della vagina, e tra i molti esempî notiamo quelli riferiti dal Cade, medico primario dell'ospedale di Avignone (*Gaz. des Hôp.*, mardì 24 juin 1856).

Una donna di 25 anni maritata da 4 anni, non ha mai avuto mestruazioni; e in vece di queste, da molti anni aveva delle rinorragie che si ripetevano costantemente tutti i mesi. Da circa un anno, in cui una applicazione di mignatte, fu seguita da una emorragia abbondante, ella si lamenta di un vivo dolore alla mammella sinistra, che come la destra è ben sviluppata.

All'esplorazione digitale la vagina si presenta piccola di 3 centimetri di lunghezza e finisce a fondo cieco, su cui si riscontrano delle ripiegature trasversali presentanti lo stesso spessore e la stessa resistenza della parete vaginale.

Con l'esplorazione combinata fatta anche mettendo un dito nel retto e una mano sulla regione ipogastrica si sente un piccolo corpo duro, al di sotto di esso non si avverte alcuna resistenza, in modo da far riconoscere la presenza della vagina contigua ad esso corpo, che credo sia la matrice.

Il Cade riferisce quest'altra osservazione:

Si tratta di una giovane di 23 anni sifilitica che non era stata mai mestruata, nè avea provato dolori periodici in alcuna parte del corpo nè fu soggetta ad alcuna emorragia supplementare.

Essa, prosegue il Cade, ha la voce acuta, le mammelle sono rudimentali; la sua statura è piccola, i lineamenti del suo viso sono infantili, e confessa di non aver avuto giammai appetiti venerei. Questa giovane non ha vagina e l'esplorazione retto-addominale, non permette malgrado la cedevolezza del ventre, di constatare alcun corpo che possa far credere all'esistenza dell'utero o delle ovaie. Siccome da lungo tempo fa la corista e la donna galante, ha venduto migliaia di volte la sua verginità, in modo che presentemente ha una specie di cul di sacco, per il ricalcamento della piega che forma la riunione delle grandi labbra, e che riceve appena la falangetta dell'indice.

Il De Lucas alla società medica di Westminister fece la comunicazione seguente:

Trattasi del cadavere di una donna assassinata sulla via di Edgevare: la clitoride è poco sviluppata, non ha che pochi peli sui genitali esterni e nessuno sotto le ascelle, le grandi labbra e le ninfe sono incompletamente sviluppate; sulla vagina si trovano delle caruncole mirtiformi, essa ha una profondità di due pollici e $1/2$ e finisce a fondo cieco.

L'utero manca ed è rimpiazzato da una produzione membranosa larga un pollice e che parte dal cul di sacco vaginale. I legamenti rotondi hanno il decorso normale e vengono a riunirsi con le trombe su questa bendella fibrosa; l'ovaio sinistro contiene una piccola massa fibrosa; il destro presenta una piccola cisti alla sua estremità. Il padiglione delle trombe è di aspetto normale, ma non presenta alcuna apertura che possa condurre nelle trombe stesse le quali, sembrano dei cordoni fibrosi. Le mammelle sono normali e sviluppatissime.

Il Burgraeve operò una donna di 23 anni morta di meningite: Costituzione vigorissima, mammelle ben sviluppate, bacino molto largo, genitali esterni ben provvisti di peli, vulva normale, vagina a fondo cieco, molto

corta, con numerose carruncole mirtiformi. La vescica ed il retto si toccano direttamente come nell'uomo. Le ovaie normali e situate in una ripiegatura del peritoneo; le trombe sprovviste di canale interno si ricongiungono al di dietro della vescica. Questa donna non è stata mai mestruata ed è stata sempre bene fino alla sua ultima malattia; aveva degli appetiti venerei molto sviluppati e si abbandonava frequentemente al coito.

Gintrac visitò una giovane a 18 anni che non era stata mai mestruata; e l'amenorrea era attribuita alle condizioni della sua vita; emottisi ed epistassi ripetute la indussero ad applicarsi delle mignatte all'ano, con la speranza di stabilire i flussi mensili. Dopo la morte fu constatato rammollimento cerebrale; organi genitali esterni normali. La vescica ed il retto stanno in immediato contatto; il peritoneo passando dalla superficie della prima sul secondo, si ripiega dai due lati in modo da simulare i legamenti larghi e contiene le ovaie. Non vi è traccia di vagina nè di utero. Ciascun ovaio è appiattito e bilobato e da ognuno di essi si attacca un cordone cilindrico, che si perde nel peritoneo e che probabilmente rappresenta la tromba di Falloppio.

Sulla fine del 1822 il Mondini di Bologna ebbe l'agio di fare la seguente osservazione:

Maria Marroni di 23 anni robusta ed in apparenza di buona costituzione. Essa non avea mai avuto ricorrenze catameniali, però ogni mese avea delle abbondanti epistassi; e quando per caso questa rinorragia non avea luogo, allora veniva assalita da una violenta cefalea, che cedeva ad un salasso praticato sulla safena.

Le grandi labbra erano un po' più grandi delle ninfe, l'apertura vaginale non esisteva ed in sua vece vedevasi una piccola depressione formata da una ripiegatura della cute, e la ripiegatura presentava una resistenza dura, fibrosa. Nel 1836 questa donna morì e il reperto anatomico fatto nell'anfiteatro di Bologna è il seguente: Cranio, torace e visceri addominali, ad eccezione dei genitali, normali; la vescica molto dilatata e gonfia, tra essa e il retto non esiste alcun corpo intermedio che abbia somiglianza con l'utero. Il peritoneo che ricopre la sezione inferiore del retto, ne ricopre la parte anteriore di questo e si continua in avanti per ricoprire la faccia posteriore della vescica. Dalle parti laterali di essa si vedono partire i ligamenti larghi formati dal solo peritoneo. Essi presentano la particolarità, che nei loro margini superiori e dentro le loro lamine contengono da ciascun lato della vescica, due corpi protuberanti, fusiformi, duri e che sembrano i rudimenti dei corni dell'utero, che manca. Dall'estremità libera di questi piccoli corpi, si staccano due ligamenti rotondi, i quali non sono costituiti da un piccolo cordone, che finisce con una estremità filiforme, ma da un canale pervio, che rappresenta le trombe di Falloppio. Non esiste traccia nè del corpo, nè del collo dell'utero, nè della vagina, ma le due ovaie sono al loro posto abituale.

Dal *Zeitschrift fur Geburstbülfe 1888*, togliamo le seguenti osservazioni del Las Casas dos Santos:

1° Una giovane a 18 anni non ancora mestruata, da un anno soffre una volta al mese di forti cefalee ed abbondanti epistassi. Di statura media e d'aspetto femmineo; ha i genitali esterni normalmente perforati, la vagina di due centimetri di lunghezza, termina a fondo cieco; da un esame sotto l'azione del cloroformio si rileva, con il riscontro rettale, una bendella trasversale da destra a sinistra da un punto all'altro del piccolo bacino con un leggiero ispessimento nel centro, l'ovaio sinistro non si sente; a destra profondamente si sente un piccolo corpo piatto della grossezza di un ovaio.

2° Donna di 33 anni mai mestruata; maritata da 11 anni; da tre settimane soffre di dolori violenti ai fianchi ed agli arti inferiori; questi dolori cominciano dalle piante dei piedi e s'irradiano fino al tronco. Organi genitali esterni normali. Mammelle ben sviluppate, imene lacerato; vagina profonda due centimetri e mezzo e che finisce a fondo cieco. Con l'esplorazione rettale si sente verso il centro della escavazione pelvica un corpo della grossezza di una nocciuola mobilissimo, duro, che si prolunga a destra con una piega che si attacca al margine della cavità pelvica.

3° Madamigella A. di 24 anni, non è stata mai mestruata. Corpo ben sviluppato d'apparenza femminile. Genitali esterni perfettamente normali. Imene normale; la vagina manca completamente; intanto si trova nella fossetta navicolare una piccola depressione profonda un centimetro e mezzo. Col riscontro rettale non si sente alcun vestigio di vagina o di utero, ma una ripiegatura del peritoneo, che si dirige trasversalmente da destra a sinistra, l'ovaio sinistro è rudimentale, il destro è quasi normale.

4° Signorina H., non ha avuto mai catamenii. Ha i genitali esterni ed il monte di Venere incompletamente sviluppati; la vagina normale termina a fondo cieco. Con l'esame rettale si trova nel sito ove normalmente dovrebbe constatarsi la presenza dell'utero un piccolo ispessimento che si continua a destra e a sinistra con due ripiegature peritoneali assai marcate. Bacino stretto e pochissimo sviluppato. Non si sentono le ovaia.

5° Signorina Z. di anni 22, non ancora mestruata; da due anni, a varî intervalli, soffre di violenti dolori al ventre. Esame sotto la narcosi cloroformica: genitali esterni perfettamente normali, orificio uretrale molto largo, imene normale, vagina assente. Con l'esplorazione rettale si sente una sottile ripiegatura peritoneale, che traversa da destra a sinistra la cavità pelvica e presenta un leggiero ispessimento nella sua parte media. L'ovaio sinistro è situato profondamente al di dietro di questa ripiegatura, è di volume e forma normale e mobile; il destro è un po' ipertrofico.

6° Signorina H. 18 anni di età, mai mestruata, da un anno soffre regolarmente tutti i mesi violenti dolori in corrispondenza della regione renale e del basso ventre e che da qualche tempo sono notevolmente aumentati. All'esame sotto la narcosi cloroformica si riscontrano: i genitali esterni e le

mammelle normali; dell'imene non rimangono che le caruncole mirtiformi. La vagina è profonda due centimetri e termina a cul di sacco. Con l'esame rettale si sente una ripiegatura trasversale del peritoneo che percorre tutta la cavità pelvica da destra a sinistra, ma non si trova alcun ispessimento; a destra e profondamente si avverte qualche cosa che sembra un ovaio.

7° Signorina S. 27 anni, non ebbe mai catamenii, da sei mesi soffre dolori violentissimi al basso ventre. Narcosi cloroformica: genitali esterni normali. Uretra enormemente dilatata, le sue pareti sembrano prolassate. La vagina è lunga tre centimetri e finisce a cul di sacco, sul fondo del quale notasi un nodulo della grossezza di una lenticchia. Nella cavità pelvica si percepisce una plica peritoneale liscia diretta trasversalmente da destra a sinistra.

8° Signorina N. 18 anni, mai mestruata, sotto il cloroformio presenta gli organi genitali esterni normali. Orifizio uretrale un po' allargato. La vagina manca completamente ed è rimpiazzata da due piccole fessure delle quali l'una è chiusa dall'imene; la fossetta navicolare è ben sviluppata. Con l'esame rettale si constata facilmente la presenza dei legamenti larghi. A sinistra vicinissimo alla parete ossea si sente un piccolo corpo mobile; a destra un po' al di là della linea mediana, si sente una massa più voluminosa riunita con un cordone ad un piccolo corpo simile a quello del lato sinistro.

9° Madama S. di 33 anni, mai mestruata, ebbe marito per due anni e mezzo, è vedova da tre anni. Ella racconta che al momento in cui fu deflorata, ebbe una emorragia abbondantissima.

Ogni tre o quattro settimane le si presenta il molimen catameniale caratterizzato da cefalalgia e dolori al basso ventre. Il coito non è stato praticato spesso durante il matrimonio; essa non provò mai alcuna sensazione voluttuosa, volendo rimaritarsi ricorre alla clinica.

Esame sotto il cloroformio: monte di Venere poco sviluppato; le piccole labbra formano una specie di grembiale come nelle ottentotte. La vagina è rudimentale e finisce al cul di sacco.

Con l'esame rettale si sente una piega peritoneale diretta da destra a sinistra, ove si sentono delle piccole masse mobili ed elastiche della grossezza di una nocciola: l'orifizio uretrale è molto largo ed il dito penetra facilissimamente nella vescica.

10° Signora C. di 27 anni, non è stata mai mestruata: non ha figli: il coito non si può eseguire che in una maniera incompleta. Essa si lamenta perchè suo marito la maltratta, perchè non ha figli. La sua costituzione è gracile. I genitali esterni apparentemente sono normali. La vagina è rappresentata da un cul di sacco profondo un centimetro e mezzo, l'uretra non è dilatata. Con l'esplorazione rettale si sente, a varii centimetri al di sopra del cul di sacco vaginale, un piccolo corpo rotondo del volume di una lenticchia, che sembra l'utero. Questo piccolo corpo è sostenuto alle parti laterali del bacino da una sottile plica peritoneale. In basso si sente una briglia, che simula i legamenti rotondi. Le ovaie sono normali ed a sinistra si sente una piccola cisti fra l'utero e le ovaia.

Il Pozzi riferisce il seguente caso:

Giovanna B. di 19 anni, domestica, sifilitica e con uretrite blenorragica. Essa ha il bacino ben conformato e le mammelle voluminose; tutte le parti genitali esterne sono normali: meato urinario sporgente: divaricando i margini dell'imene, che è intatto, si scorge il fondo imperforato del canale vaginale che è di colorito bianco-madreperlaceo; la forcella ed il perineo sono normali.

Con l'esplorazione rettale non si avverte alcuna traccia di utero. Lo sviluppo dei genitali esterni, delle mammelle e dei peli è avvenuto all'età di 12 anni, però non ha mai avuto il menomo scolo sanguigno dalla vulva, nè alcuno di quei fenomeni riflessi, che accompagnano l'ovulazione, nè sembra che sia fornita di ovaia.

Il Bryan nel *Virginia Medical Journal* (ottobre 1889) riporta il seguente caso:

Egli fu chiamato da una mulatta, per curarla di una anomalia alla vagina. Dopo un esame preliminare il dottor Bryan prese appuntamento con i dottori Bourroughs e Scott per esaminare bene il caso e farsi assistere nell'operazione, se si fosse creduto di farla.

Si trovò che gli organi genitali esterni erano normali e ben sviluppati. L'indice introdotto nella vagina la trovò in condizioni normali sotto tutti i punti di vista, per circa $^2/_3$ della sua lunghezza; ma giunta a questo punto terminava a fondo cieco.

Con l'indice nel retto ed una sonda in vescica, si sentiva nettamente, il cul di sacco vaginale; ed oltre a questo fra il dito e la sonda non si sentiva alcun tessuto tranne delle pareti della vescica e del retto; per quanto accuratamente si potè esaminare non si scoprì traccia di utero; così si evitò l'operazione dell'apertura della vagina. Questa mulatta di costituzione e statura superiore all'ordinaria dell'età di 25 anni; maritata da due anni non aveva mai avuto mestruazioni; ma aveva sofferto di molimen catameniale, giacchè una volta ogni mese soffriva di forte cefalea e sensazione di peso negli occhi. Non si lagnò mai di dolori all'addome o ad altri organi eccetto che alla testa.

Disse che aveva desiderî sessuali e godeva il piacere del coito, alla fine del quale, provava una sensazione, come se vi fosse qualche cosa in vagina, che essa aveva il desiderio di emettere ma non era possibile.

Dalla dotta memoria dell'egregio dott. Miranda tolgo i seguenti casi registrati in Italia e quindi chiuderò la parte storica di questo argomento:

Il Testa fa cenno di un preparato da lui posseduto in cui manca affatto l'utero e la vagina, che è rappresentata da un cordone che prende origine

del vestibolo impervio; le ovaia e le trombe sono nel sito normale, ma libere ed aderenti solo al peritoneo.

Forse vi era un utero rudimentale nel caso descritto dall'Odisio come esempio di mancanza della vagina dell'utero e dell'ovaio sinistro, in donne che non ebbe mai prole nè il minimo scolo di sangue dalle vie genitali se non per brevissimo tempo, dai 18 ai 20 anni.

Ed ugual dubbio sorge rispetto alla bambina di cui diede la storia Francesco Angelieri Alticozzi, nella quale esistevano le ovaie, le trombe, i ligamenti rotondi nel proprio sito, chiusa la vagina, e nel posto dell'utero, eravi un grosso rene, il solo che vi fosse di figura triangolare.

Il Marchionneschi riporta un caso simile osservato nell'Istituto ostetrico ginecologico di Parma, diretto dal Calderini.

Sinelli Orsola, di anni 22, non fu mai mestruata: solo all'età di 12 anni fu colta da epistassi, che si ripeteva ad ogni mese. Mammelle piccole, peli sviluppati sulla linea mediana del pube fino all'appendice xifoide, poco sviluppate le grandi labbra. In seguito ad esplorazioni accuratamente ripetute, si venne alla conclusione, che mancava certamente la vagina, mentre era dubbio che vi fosse un rappresentante dell'utero; esistevano invece le ovaia.

Il Decio riferisce il seguente caso osservato nell'Istituto diretto dal Mangiagalli:

Una donna stata sempre amenorroica senza aver mai sofferto disturbi, riferibili alla sfera genitale, e nella quale in narcosi cloroformica si potè diagnosticare la mancanza della vagina, mentre con un catetere in vescica e l'indice nel retto non si sentì nulla, che anche lontanamente, avesse potuto raffigurar l'utero, ma sibbene un'espansione membranacea rigonfia alquanto nella sua parte centrale, che si dirigeva trasversalmente assottigliandosi, facendo capo a sinistra ad un corpicciuolo grande come un fagiuolo, ed a destra ad un altro grande quanto un pisello.

Nella Clinica ostetrica di Napoli il Miranda ha osservato il caso seguente:

Il 25 aprile del corrente anno si presentò alla consultazione Santariella Filippa, di anni 22, nubile, da Cava dei Tirreni. Della sua anamnesi ben poco si riuscì a sapere perchè la sua intelligenza era così ottusa, che alle domande che le si rivolgevano, rispondeva in un modo così incerto, e divagava tanto, che era impossibile raccapezzarsi; pure a furia di pazienza potemmo apprendere che avea padre, madre e due fratelli in perfetta salute.

Pare che ella sia stata bene fino a due anni or sono, quando fu presa da dolori molto forti all'addome e da una cefalea molto intensa. Oltre di ciò non fu possibile sapere altro.

All'esame obbiettivo si osservò una donna di statura giusta, di un colorito piuttosto bruno, in perfetto stato di nutrizione; la sua fisonomia assolutamente inespressiva; con un sorriso continuo di ebete guardava intorno come trasognata. Le mammelle erano molto piccole ma in tutto ben conformate. Gli organi genitali esterni normali, molti peli ricovrivano il monte di Venere, la faccia interna delle grandi e delle piccole labbra era piuttosto arrossita, il clitoride molto sviluppato, i quali fatti ci fecero supporre che gl'istinti sessuali dovevano essere sviluppati abbastanza in questa donna, la quale, a noi pare, che si masturbasse molto frequentemente. Il meato urinario era al suo posto normale; ma nel punto ove avrebbe dovuto esistere l'ostio vaginale, si trovava un setto molto spesso e poco o niente depressibile.

Con l'esame combinato vescico-rettale e retto-addominale niente si sentì che avesse potuto almeno paragonarsi con l'utero e la vagina, non si riuscì neanche a trovare le ovaia.

Da questi fatti ci parve non potersi mettere in dubbio che l'utero e la vagina mancassero affatto; restammo però incerti sull'esistenza delle ovaia, stando ai fenomeni dolorifici di cui si lamentava la donna e che avrebbero potuto essere lo esponente di un molimen menstruale.

Non è a credersi però che mancando la vagina il coito non possa assolutamente compiersi, perchè dallo sforzo della copula, il setto, che trovasi al posto dell'ostio vaginale, a poco a poco si lascia deprimere, quell'abbozzo informe di vagina, che alle volte esiste, gradatamente si lascia ampliare, per modo che viene a creasi, direi, quasi artificialmente una loggia nella quale può allogarsi il pene.

La seguente osservazione fatta dal Lauro, che volle gentilmente comunicarla, dimostra ad evidenza questa possibilità.

N. N. di 24 anni, da Montella (Avellino) maritata da tre anni senza prole, si presentava il 28 novembre 1892 al dott. Lauro, lamentandosi di disturbi nella funzionalità degli organi genitali. Raccontava di essere nata da genitori sani, di avere fratelli a sorelle, che passati a matrimonio aveano avuto dei figliuoli, di non aver sofferto nessuna malattia d'importanza.

Arrivata al 14° anno di età il pube si rivestì di peli, le mammelle si svilupparono, ma non ebbe nessuna perdita catameniale, nè per questo ebbe a soffrire disturbi nella sua salute. D'allora i mesi seguirono ai mesi ed a questi gli anni senza che avesse visto mai comparire la minima macchia di sangue dalle vie naturali, nè alcuni di quei dati, che può fare ammettere la esistenza di un molimen menstruale.

Consigliata di passare a marito, e maritatasi, infatti, raccontava che gli accoppiamenti per molto e molto tempo furono incompleti, per la impossibilità assoluta di penetrar nella vagina, ma che però a poco a poco l'asta maschile potè essere ammessa almeno parzialmente nel canale muliebre, senza che avesse mai provata la benchè minima sensazione erotica.

La donna aveva alta statura, scheletro perfetto, forme arrotondite, ventre piano, natiche e fianchi sporgenti, vulva normale.

Divaricando le grandi e le piccole labbra all'aditus ad vaginam non trovasi alcuna traccia di imene, ed il dito può liberamente penetrare in un canale a pareti lisce lungo circa 6 centimetri, e che termina a fondo chiuso al di là del quale non si avverte nessun corpo, che ricordi la matrice. Con l'esplorazione combinata vagino-addominale la mano addominale tocca l'apice del dito vaginale senza interposizione di alcun corpo. Con la esplorazione retto-addominale neanche si riusciva a trovar traccia di utero, e, mantenendo il dito nel retto ed introducendo una sonda in vescica, il dito e la sonda si toccavano immediatamente, essendo divisi soltanto dalle sottili pareti degli organi nei quali si trovavano. Le ovaie neppure fu possibile trovarle.

Nell'Istituto ostetrico-ginecologico di Napoli, diretto dal Morisani, si è osservato il seguente caso:

Pepe Maddalena di 22 anni ricoverata in Clinica il 27 dicembre 1888, nata da genitori di costituzione sana, passò la sua infanzia senza particolarità degne di nota. — A 14 anni di età la Maddalena assicura che i suoi genitali esterni cominciarono a coprirsi di peli, i quali crebbero gradatamente, in guisa che si vide sempre simile a tutte le altre donne della sua età; le mammelle acquistarono uno sviluppo perfettamente normale.

Non vide mai scolo di sangue, o di liquido che almeno lontanamente al sangue rassomigliasse, dai genitali, nè di ciò si preoccupò gran fatto; avvertiva soltanto nel decorso di ciascun mese ed in epoca che non sa precisamente determinare una pesantezza negli arti inferiori, con dolori più o meno accentuati nel basso ventre, i quali, avevano una durata media di cinque giorni; insieme a questi fenomeni, avvertiva un certo turgore delle mammelle, le quali altresì diventavano sede di dolori trafittivi.

A 17 anni passò a marito, ma non ebbe giammai accoppiamento completo, perchè il marito incontrò sempre ostacolo insuperabile alla introduzione dell'asta.

L'accoppiamento riuscì sempre eccessivamente doloroso, nè ritrasse dal matrimonio altra influenza, che un aumento dei fenomeni del molimen menstruale, ed un ritorno di essi a periodi quasi determinati.

La donna, che si ricoverò in Clinica, presentava una statura più che mediocre, lo scheletro perfettamente conformato, la nutrizione molto scaduta, il colorito della cute bianco-terreo, le mammelle non presentavano nessuna

anomalia, erano piuttosto piccole, ma tenendo presente la costituzione della donna si notava come esse fossero normali.

I genitali esterni presentavansi normali quali in donna ben conformata. Divaricando però le grandi e le piccole labbra si notava come il forame uretrale fosse grandemente ampio, da far ritenere che negli accoppiamenti coniugali il marito, sforzando l'orifizio ed il canale uretrale, compisse per questa via l'introduzione dell'asta.

Introdotto il dito nel punto ove avrebbe dovuto corrispondere l'ostio vaginale, dopo un centimetro o poco più si capitava in un fondo chiuso, al di là del quale non si avvertiva sensazione speciale di sorta. Con la esplorazione rettale per quanto si spingesse in alto il dito, e per quanto lo si volgesse in tutti i sensi, non si riesciva a percepire sensazione di utero o di annessi; ed introdotta una sonda nella cavità della vescica se ne avvertiva il bottone quasi a nudo, non essendo dal polpastrello separato che per la sottile spessezza della parete retto-vescicale. Si fece perciò diagnosi di mancanza congenita dell'utero e della vagina con probabile presenza delle ovaia, e si dimise la donna dalla Clinica non essendovi niente a fare.

Nella Clinica del Morisani il dott. Miranda ha osservato il caso seguente nel quale vedesi chiaramente, come la vagina abbia tutti i caratteri, per ritenersi bene e completamente sviluppata malgrado l'utero sia assente.

Iacoangioli Angiola, di anni 40, nubile, attendente a casa, si ricovera in Clinica il 16 gennaio 1892. All'età di 13 anni dice, che le sue mammelle si svilupparono, le sue parti pudende si covrirono di peli, ma non vide mai comparire la minima goccia di sangue dalle vie genitali. Contemporaneamente all'apparire della pubertà, sebbene provasse uno spavento istintivo pel sesso maschile, pure cominciò a provare una tendenza per l'accoppiamento, una libido sexualis, che mano a mano è andata sempre crescendo, e che pure non si è mai arrischiata di soddisfare stante lo spavento che avea, e che tuttora ha pel sesso forte.

Sino a 3 o 4 anni or sono avea sempre goduto la più florida salute di questo mondo, quando senza nessuna causa apprezzabile fu presa da forti dolori al basso ventre, dolori che finirono dopo pochi giorni. Dopo circa un anno si ripetettero i dolori, ed ella questa volta li attribuì alla ingestione di un purgante fatta senza nessuna indicazione, i dolori si accompagnarono ad una coprostasi che durò circa cinque giorni, dopo dei quali in seguito ad abbondante benefizio ventrale i dolori cessarono. Simili fatti si sono ripetuti pochi giorni prima della sua entrata in Clinica.

La donna è di statura piuttosto bassa, il suo scheletro non presenta nessuna apparente alterazione nè per la conformazione, nè per lo sviluppo; la nutrizione è scaduta, nell'insieme ha l'aspetto di una donna perfettamente

sviluppata, il suo viso non può dirsi assolutamente sgradevole; le mammelle alquanto piccole hanno forma e sviluppo perfettamente normale, sull'addome, e propriamente nella regione sottombellicale esiste un notevolissimo sviluppo dei vasi sottocutanei, i quali, intrecciandosi variamente fra loro, formano una rete fitta ed intricata, e rilevata come se fosse stata disegnata ad arte. Il monte di Venere è ricoverto di peli non molto folti nè ispidi.

Niente di notevole nelle grandi e nelle piccole labbra, il clitoride normale, il meato urinario a suo posto, perfettamente integra la fossetta navicolare, la forchetta ed il perineo. L'ostio vaginale è piuttosto ristretto; ma permette, senza suscitar dolore l'introduzione del dito; l'imene semilunare non presenta lacerazioni.

La vagina non presenta nessuna anomalia nelle sue pareti, nelle quali si notano bene sviluppate le pliche, ha una lunghezza di 7 ad 8 centimetri e termina a fondo chiuso senza che il dito possa percepire la benchè minima sensazione, che anche lontanamente potesse ricordare il collo uterino. Con l'esplorazione combinata non si trova traccia del corpo dell'utero, e solo profondamente si avverte come un cordone, che si porta di basso in alto verso sinistra, e che si sperde senza limiti precisi; a sinistra si percepisce nettamente un corpicciuolo, che probabilmente sarà l'ovario, che non si riesce a sentire verso destra. L'esplorazione retto addominale, vescico-vagino rettale confermavano le note suesposte.

Dopo ripetuti e diligenti esami si viene alla conclusione che nella donna, di cui è parola, manca certamente l'utero, esiste la vagina, e probabilmente anche le ovaia, le quali si presuppongono atrofiche.

Il Romiti comunicò alla Società tra i cultori delle scienze mediche di Siena il caso seguente, che è riportato anche nella memoria del Marchionneschi, memoria che possiamo dire essere la più completa delle pubblicazioni italiane su tale riguardo.

Trattasi di una donna morta in seguito ad insufficienza della mitrale. È da prendere nota circa la storia come essa fosse stata sempre amenorroica, che soffrisse di disturbi relativi a questa condizione, e che per questo le venissero spesso applicate delle coppe a taglio nella parte superiore delle cosce. Il marito non aveva mai sospettata abnormità nelle pudende della compagna, e sembra che praticasse in modo completo il coito naturalmente sterile.

Un'altra particolarità da notarsi in questa donna è che aveva i lineamenti alquanto maschili, ed era provveduta di rari ma ispidi e lunghi peli nelle labbra e nel mento.

Esaminati i visceri del bacino, la strana apparenza dell'utero fu subito manifesta, ed allora ispezionata la vulva, questa pure si trovò abnorme.

L'utero, o meglio il suo rudimento, è per la massima parte costituito da un cordone di irregolare volume, situato trasversalmente, dal mezzo del quale volge in basso una piccola striscia membranosa. La porzione orizzontale è leggermente incavata nella sua metà, e quivi ha la forma di un cordone rotondeggiante del diametro presso a poco di un'ordinaria penna d'oca: portandosi all'infuori, a distanza perfettamente eguale da ambo i lati, presenta un rigonfiamento di forma elittica da ambedue le parti, rigonfiamento che non è altro che un graduale ingrossamento del cordone sopra ricordato. La lunghezza dei rigonfiamenti è di 32 mm., il loro diametro 16.

Segue a questi rigonfiamenti un cordoncino più sottile dell'aspetto della tuba falloppiana; questa a sinistra termina a cul di sacco un piccolo padiglione sbocca nel canale tubario in direzione perpendicolare al di dentro del cul di sacco stesso.

Dal mezzo del cordone ed in basso questo si continua con una striscia fibrosa, che sempre più assottigliandosi, termina insensibilmente in basso nel punto ove corrisponde il fondo cieco vulvare del quale diremo innanzi.

I legamenti rotondi, più sottili dell'ordinario s'impiantano al limite esterno dei due rigonfiamenti, e segnano perciò il limite delle tube.

Le ovaia sono normali per forma e per volume: il confine ovarico è nettamente distinto: *in ambedue le ovaia si osservano un gran numero di follicoli a vario grado di sviluppo, cicatrici alla superficie e corpi albi:* nulla di notevole nei legamenti larghi e nell'organo di Rosenmuller: esiste da ambo i lati una piccola idatide peduncolata, che chiaramente si vede essere costituita da uno dei canalini di quest'ultimo organo.

La vulva è di forma e misura normale: i peli del pettignone e delle grandi labbra sono piuttosto scarsi, le piccole labbra assai sviluppate continuantesi ben rilevate in dietro sporgenti verso l'ano e fortemente sviluppato è il cappuccio o prepuzio del clitoride: questo è molto sviluppato, tanto, da essere circa il doppio della misura normale. L'orificio uretrale è assai ampio, tanto da permettere comodamente l'ingresso al piccolo dito: ed ai lati di esso ben distinti dallo sbocco della glandola del Bartolino e da quelli delle glandole ordinarie mucose, si notano due cul di sacco, i quali certamente sono da considerarsi di quelli, che, secondo Kochs e Valenti rappresentano il rudimento dei canali di Gartner nella donna. L'apertura inferiore della vagina manca, ed in sua vece vi è una fossa perfettamente circolare, che mena in un fondo cieco diretto indietro, a pareti perfettamente lisce e profondo due centimetri e mezzo. Normale è la forchetta ed il perineo.

Nella clinica di Napoli il dott. Miranda ha potuto studiare il seguente caso:

Loreto Gaetana, di anni 32, da Aquino (Terra di Lavoro), nubile. Non ricorda neppure i suoi genitori, racconta che bambina è stata sempre bene e che adulta non ha sofferto altro che il vaiuolo due anni or sono. All'età

di 16 anni le mammelle si ingrossarono, il monte di Venere si ricoprì di peli, e gl'istinti sessuali si svilupparono in modo molto intenso, però lei non volle mai appagarli, desiderando di conservare integra la sua verginità pel talamo coniugale.

Frattanto non vide mai comparire il minimo scolo di sangue dalle sue vie genitali. Sino ai 20 anni, tranne la mancanza delle ricorrenze mestruali, godette sempre la più florida salute, quando fu presa da forti dolori che dalla regione lombo-sacrale si diffondevano all'addome, e da una violenta cefalea, a cui seguì una violentissima epistassi, la quale segnò la fine di quei dolori, che le aveano procurato sofferenze indicibili. Da allora ogni mese gli stessi fenomeni si sono ripetuti sino al dicembre ultimo, allorchè ebbe a soffrire una rinorragia gravissima. Da questo momento non ha avuto più perdite di sangue, ma i dolori e la cefalea si ripetono ad ogni mese, e sono addirittura insoffribili.

Trattasi di una donna di statura giusta, in ottime condizioni di nutrizione, e di un colorito piuttosto bruno; il suo scheletro ha uno sviluppo ed una conformazione che non lasciano nulla a desiderare; nell'assieme non può dirsi sgradevole, la sua intelligenza è discreta, è agitata dal solo timore di non poter avere figliuoli, presentendo quasi di non essere simile a tutte le altre donne; invoca perciò insistentemente i soccorsi dell'arte, dichiarando di essere disposta a subire qualunque operazione, pur di mettersi in condizioni di godere delle gioie della maternità. Gli organi genitali esterni non presentano nessuna anomalia.

Nel posto ove avrebbe dovuto esistere l'ostio vaginale notasi un infundibulo, nel quale introdotto il dito, questo viene arrestato dopo circa 2 cm. da un tramezzo, al di là del quale non si percepisce nulla.

Con l'esplorazione vescico-rettale, retto-addominale non si osserva nessuna traccia nè di utero, nè di vagina, e non si riesce neanche a toccare l'ovaia. Dal risultato dell'esame, il quale fu ripetuto con la massima diligenza, si è autorizzati a conchiudere che in questa donna manca certamente l'utero e la vagina.

In quanto alle ovaia, è vero che non si è riusciti ad osservarle, ma se si pon mente allo sviluppo totale del corpo, che ricorda perfettamente il tipo femminile, se si considerano quei dolori periodici, che la donna soffre, dolori che cessano col comparire di epistassi più o meno abbondanti, che si sono esacerbati dal momento che si sono soppresse le benefiche emorragie, si è autorizzati ad ammettere, almeno con probabilità grandissima, la esistenza delle ovaia.

RICORDI EMBRIOLOGICI.

Non è da mettersi in dubbio che i vizi di conformazione di qualunque organo sono l'effetto di un arresto di sviluppo, e perciò è chiaro che per poter comprendere l'anatomia patologica di esso e i rapporti che gradualmente va acquistando

con l'organismo, bisogna studiarne lo sviluppo durante la sua vita embrionale; e così faremo dovendo trattare i vizî di conformazione dei genitali interni nella donna.

Senza addentrarci nella ricerca dell'origine del canale di Müller, è certo però che da esso derivano nella femmina le vie di eliminazione delle uova, come nel maschio dal canale di Wolff si producono le vie dello sperma.

A me non interessa, nel caso in specie, parlare della trasformazione di questi due canali nel sesso maschile; taccio pertanto questa parte e dico solo di ciò che divengono nel sesso femminile.

I due canali suddetti nella femmina si trasformano diversamente che nel maschio, in questo si atrofizza quello di Müller, e si sviluppa quello di Wolff, che diviene il canale deferente, in quella si atrofizza il canale di Wolff e si sviluppa quello di Müller, che serve all' eliminazione delle uova. Nell'embrione umano di sesso femminile il canale di Wolff costituisce un organo rudimentale, che nell'adulto scompare completamente, ad eccezione della sua estremità anteriore che forma il *parovarium* od *epoophoron* (organo situato nel legamento largo tra l'ovaia ed il canale di Müller, e corrispondente all'epididimo dei maschi) e della posteriore, il *paraophoron* rappresentato da un piccolo numero di canalini e di corpuscoli cistiformi, spesso applicati contro l'utero, e corrispondente al paradidimo dei maschi. La parte intermediaria del canale, come sopra ho detto, scompare nell'uomo; può però persistere in qualche mammifero sotto forma di un canalino strettissimo, al quale è stato dato il nome di canale di Gartuer (1).

Assai più importanti sono le modificazioni, che subiscono i canali di Müller. Essi anteriormente si mantengono distanti fra di loro e vicini a quella plica del peritoneo, alla

---

(1) Dohrn, *Ueber die Gartneri'schen Canäle beim Weibe.* — Archiv. f. Gynaecologie, tom. XXI, 1883.

quale è fissata l'ovaia e che più tardi si trasforma in legamento largo, posteriormente alla loro entrata nel piccolo bacino, si accollano l'uno all'altro sulla linea mediana; ed ivi concorrono alla formazione del cordone genitale. Si possono pertanto distinguere due parti: l'una situata lungo il bordo del legamento largo e l'altra contenuta nel cordone genitale; la prima dà origine alla *tromba di Falloppio* con il suo *padiglione*, la seconda al *seno genitale*. Nel corso del sesto mese il seno genitale si differenzia: la sua parte superiore, che fa seguito alla tromba falloppiana, acquista robuste pareti muscolose a spese della cavità, che si fa stretta, e diviene utero, la sua estremità inferiore formando un anello sporgente, dà luogo al muso di tinca, e finalmente la porzione ultima del seno genitale, ch'è la vagina, ha una cavità larga e pareti sottili.

Questi fatti, così esposti, sono stati osservati con evidenza dal Thirsch e dal Kölliker negli embrioni di mammiferi, dal Dobru, dal Tourneux e dal Legay (1) in quelli umani.

Nel tratto in cui i canali di Müller formano l'utero e la vagina, avviene la loro completa fusione per assottigliamento del tramezzo divisorio e successiva perforazione. Lo sviluppo indipendente dei due canali senza il loro avvicinamento, la persistenza del setto divisorio in tutto o in parte, l'arresto di sviluppo di un solo o di entrambi i canali, dà origine a quella moltitudine di anomalie per eccesso o per difetto, che dall'utero didelfo vanno sino alla completa assenza di esso, delle trombe e della vagina.

Vediamo adesso come avviene lo sviluppo dell'ovaia. Le glandole genitali maschili e femminili si originano per una differenziazione dell'epitelio del celoma. Sulla parete

---

1 Tourneux et Legay. *Mémoire sur le développement de l'utérus et du vagin.*

Robin et Pauchet, Journal de l'anat. et de la plussiologie, 1884.

dorsale di questo, da una parte e dall'altra del mesentere si produce un ispessimento dell'epitelio cilindrico l'*epitelio germinativo*, assai bene studiato dal Bornhaupt (1) e dal Waldeyer, il quale si sviluppa e manda delle propaggini al connettivo sottostante. Così la glandola genitale neutra è costituita, e si presenta sotto la forma di uno strato connettivale racchiudente dei cordoni cellulari d'origine epiteliale. Le *cellule germinative* o *cellule sessuali primitive* dell'epitelio germinativo sono dapprincipio identiche nei due sessi, ma in prosieguo, negli individui destinati a diventare femmine, le cellule germinative diverranno ovuli, e in quelli, che saranno di sesso maschile, *spermatozoi*. In tal modo avviene la specializzazione dei sessi.

Le cellule sessuali primitive, appena comparse, vengono a contrarre rapporti intimi col sistema del rene primitivo in quanto che i canalini di questo si approfondano nella massa della glandola genitale mentre, si anastomizzano fra di loro, formando dei cordoni segmentari, che circondano le cellule germinative.

Vogliono alcuni embriologi, che nell'ovaia tali cordoni formino l'*epitelio dei follicoli*; altri fra cui l'Hertwig (2), che lo fanno derivare dalla instaposizione di ovuli primordiali trasformati, affermano ch'essi scompariscono nelle femmine adulte, senza lasciare traccia alcuna di sè.

Le cellule dell'epitelio follicolare circondano una cellula centrale, ovulo propriamente detto, e segregano il *liquor follicoli*, che fornisce all'uovo il materiale di nutrizione. Per effetto della pressione esercitata dal liquido, una parte delle cellule follicolari viene spinta alla periferia per formare la *membrana granulosa*, le altre si accumulano in un gruppo sporgente nella cavità del follicolo, e formano il disco

---

(1) Bornhaupt, *Untersuchungen über die Entwicklung des Urogenitalsystems beim Flüllanchen. Dissertattion*, Dorpar 1867.

(2) Hertwig, op. cit., pag. 539.

proligero, nel cui centro è annicchiato l'uovo, provveduto di *membrana vitellina*, di *vescicola* e di *macula* germinativa.

Il follicolo, quand'è maturo, si porta alla superficie dell'ovaia, e, avvenuta la rottura della teca, l'uovo cade nella cavità addominale e si avvia alla tromba. Nel frattempo la cavità del follicolo, rimasta vuota, si riempie di sangue proveniente dai vasi lacerati, e, per successiva degenerazione grassa di questo e proliferazione dell'epitelio follicolare, si produce quel corpicciuolo giallo, che è detto *corpo luteo*.

Degli ovuli non tutti vengono a maturità, ma una buona parte si distruggono, prima di raggiungerla, nel mentre che altri se ne producono di nuova formazione. Il Paladino che in un magistrale lavoro ha studiato il processo dell'ovulazione, ha dimostrato come, dalla nascita alla morte, l'ovaia è in preda ad un continuo lavorio di distruzione e di rigenerazione di ovuli.

SINTOMI.

La sindrome fenomenica, nei casi di *absentia uteri* o di arresto di sviluppo, si ha al completo quando esistono le ovaia; se però mancano, oppure sono sviluppate incompletamente; allora non esistono desiderî genesici ed il molimen menstruale non ha luogo.

Però se le ovaia esistono e sono normali al sopraggiungere dei catamenî, vengono dei dolori intensi all'addome. I dolori dapprima localizzati alle regioni ovariche, si estendono alle cosce, al perineo e sopratutto ai reni, ove le inferme provano una dolorabilità estrema; essi non decorrono sempre egualmente; qualche volta prendono l'aspetto di sofferenze sorde, che continuano per varî giorni, e quindi prendono il carattere di crisi violente, con esacerbazioni dolorose analoghe a quelle che si osservano nelle nevralgie, ove le sofferenze assumono un carattere acutissimo

e possono raggiungere un'acuzie estrema. Le infelici pazienti si rivoltano nel loro letto, cambiando ogni momento di posizione ed emettendo grida dolorose.

I lineamenti del loro volto sono alterati e contratti, spesso l'inferme hanno dei vomiti riflessi. Esse paragonano i loro dolori, come se degli aghi trapassassero continuamente le regioni malate, all'applicazione di un ferro rovente, allo strappamento delle carni mediante tanaglie infuocate; tutti i movimenti sono malagevoli e penosi; la minzione e la defecazione risvegliano le sofferenze; durante tale periodo queste infelici non hanno un momento di riposo.

Qualche volta sono colpite da cefalea intensa, il loro volto è congestionato, le arterie temporali pulsano con forza, l'appetito in generale manca.

È chiaro che questi segni precursori restano senza alcun effetto, specialmente da parte della vulva, il che può non accadere da parte degli altri organi.

L'inferma di Rayer, per esempio, sputava sangue di tempo in tempo e non era tisica. Questo è un fenomeno del quale bisogna tenerne gran conto; giacchè in presenza di un utero rudimentale, che spesso può passare inosservato, non si pensa alla possibilità di un molimen menstruale, e intanto questo può aver luogo se le ovaia hanno acquistato un volume normale; quindi si può avere la deviazione delle regole, o ciò che si chiama la mestruazione vicariante; cioè il sangue che non può trovare il suo deflusso naturale dal lato della vagina, cerca di uscire da altri organi. Questo fenomeno, osservato insin dai tempi d'Ippocrate, ha sempre attirato l'attenzione dei medici. Ippocrate dice: « che il sangue mestruo può uscire dalle mammelle. » « *At conclusi uteri menses ad mammas remittunt, et ad pectus adscendere cogunt* ». Inoltre abbiamo numerosissime osservazioni, che dimostrano, come non vi sia punto del corpo, dal quale la deviazione del sangue mestruo non si possa effettuare. Il Puech ha raccolto 200 osservazioni ed il Ruvier ne trovò 334,

che servono a provare le nostre asserzioni: però quantunque queste emorragie possano verificarsi da ogni parte del corpo, come abbiamo detto, pure sembra che prediliggano più delle altre, la mucosa gastrica, la bronchiale, la nasale e le mammelle.

DIAGNOSI.

La diagnosi dell'assenza dell'utero nella donna viva non incontra difficoltà gravi, anzi si può fare con certezza: e senza tener conto dello squilibrio che può produrre nell'economia animale la mancanza di un organo tanto importante, ridurremo a tre i sintomi principali, che servono a stabilire la diagnosi:

L'amenorrea è quasi assoluta, in questi casi; quantunque non è impossibile di osservare qualche caso di *absentia uteri* in cui c'è uno scolo periodico di sangue dalla mucosa vaginale e che qualche volta potrà deviare l'attenzione di un osservatore poco esperto;, ciononpertanto nell'assenza dell' utero la regola generale è la mancanza di scolo sanguigno dalle vie genitali.

Il Careaux riferisce di una donna, che malgrado fosse priva di utero e quasi della vagina, essendo questa ridotta a due centimetri di lunghezza pur non di meno avea avuto la mestruazione per ben due volte. Questi fatti però sono sempre legati all'esistenza ed alla funzione di un ovaio normale.

L'occlusione della vagina, che termina a fondo cieco, è un altro segno certo della mancanza dell'utero.

Se la profondità del canale vaginale permette la copula, l'inferma non saprà nulla della sua infermità; ma se il desiderio di avere figli la spinge a chiedere consiglio al medico, allora il riscontro vaginale e l'esame con lo speculum ci accerteranno dello stato delle parti; e l'occlusione vaginale congenita deve farci sospettare la mancanza dell'utero.

La palpazione addominale, l'esame bimanuale vagino-addominale, vagino-rettale, retto-addominale, vescico-vaginale, vescico-rettale non ci lasceranno alcun dubbio.

Io ho avuta l'opportunità di riscontrare questi fatti tre volte, come dirò in seguito, e non mi è rimasto alcun dubbio sulla mancanza dell'utero.

La diagnosi dei vizii di conformazione dell'utero non è sempre facile; non bisogna credere che queste donne prive di utero presentino dei segni esteriori, che possano richiamare su di esse l'attenzione del medico e dei familiari.

Rayer, Kussmaul e Lefort assicurano che queste donne quasi sempre hanno delle apparenze femminine marcatissime; ed in quelle stesse, nelle quali le ovaia sono rudimentali, le mammelle sono molto ben sviluppate; i genitali esterni nella maggior parte dei casi sono normali; il monte di Venere, la clitoride, le grandi e le piccole labbra sono normali, e, cosa assai sorprendente, spessissimo esiste l'imene.

Si può credere che quando la donna è maritata questo vizio di conformazione può essere scoperto, in seguito all'impossibilità di compiere la copula, ma ciò non è sempre esatto. Giacchè spesso può accadere, che i ripetuti tentativi del coito possono talmente dilatare il seno uro-genitale da fargli acquistare una profondità di vari centimetri; e dall'altro lato, come risulta da molte osservazioni esposte nella parte storica di questo lavoro, l'uretra femminile può essere talmente dilatata, da permettere facilmente l'introduzione dell'asta.

Il medico del resto si metterà in sospetto dalla mancanza assoluta dei catamenii; e quantunque questo sintoma non sia un segno certo della mancanza dell'utero, pure lo spinge ad un esame locale molto accurato.

La cattiva conformazione della vagina è un segno molto essenziale ed a cui si deve accordare molta importanza; e nei molti casi riportati nella parte storica di questo lavoro ne osserviamo alcuni in cui la vagina o non esiste, oppure presenta delle anomalie molto rilevanti.

Ma per essere completamente sicuri della diagnosi, bisogna fare un'esplorazione molto più accurata. Già Engel nel 1783 avea parlato non solo della palpazione, ma anche del cateterismo vescicale, combinato col riscontro rettale. Questi mezzi, quantunque siano eccellenti, pure per essere praticati con successo, molte volte, bisogna cloroformizzare l'inferma. Ed in questo modo, oltre che si evita il dolore, si ottiene il rilasciamento completo dei muscoli addominali, il che facilita moltissimo l'esplorazione combinata; e così un utero rudimentale, per quanto sia piccolo, difficilmente può sfuggire al tatto di un esploratore ben esercitato.

Il cateterismo poi e l'esplorazione rettale combinati ci assicurano, se esistendo un utero rudimentale, esso occupi la sua sede normale. Infatti il dito introdotto nel retto, palpa direttamente il becco della sonda che spinge la parete posteriore della vescica; del resto il becco della sonda può essere supplito dal dito del chirurgo, introdotto in vescica previa dilatazione dell'uretra; ed in questo caso si avrà un mezzo esplorativo di maggior valore.

Quando, con tutti questi mezzi di ricerca, si ottiene lo stesso risultato, allora significa che l'utero è mancante, ovvero è in uno stato estremamente rudimentale. Qualche volta si sente, in modo apprezzabile e manifesto, una piccola massa, che per la sua posizione sulla linea mediana, pare che rappresenti l'utero, qualche altra volta si ha la sensazione di una bandeletta fibrosa o di un cordone.

Bisogna esplorare sempre le ovaie, giacchè sappiamo i disturbi cui dànno luogo quando sono sviluppate. Però non bisogna confondere i casi di ermafroditismo, con l'*absentia uteri*. Spesso lo scroto diviso può simulare la vulva e quando esiste qualche infossamento nel mezzo di esso, e di una certa profondità, può essere scambiato con la vagina.

In questo caso, l'esame accurato delle supposte grandi labbra, farà sentire da tutti e due i lati due piccoli corpi rotondi e che scivolano sotto le dita; questi corpi sono i testicoli.

PROGNOSI.

La prognosi quoad vitam è fausta, ma rispetto alle sofferenze alle quali spesso vanno incontro queste povere donne, possiamo noi fare una prognosi favorevole?

Siamo noi sicuri di poter guarire una donna priva dei genitali interni, o d'arresto di sviluppo di qualcuno fra essi, delle sofferenze atroci che la torturano, specialmente se è affetta da gravi perturbamenti nevropatici e psichici? In questo caso anche dopo aver esaurito tutti i metodi di cura, credo che non vi si riuscirà. Giacchè come non è nuovo il caso di povere isteriche, le quali, castrate da chirurghi, che vogliono far pompa almeno di una centuria di laparotomie, si vanno trascinando per gli ospedali e per le cliniche chiedendo soccorso, perchè sono o si credono ancora malate, così credo che molto difficilmente si può fare una prognosi fausta in donne, cui la natura ha privato di un organo che esercita tanta importanza sul loro stato fisico e psichico.

Se però i fenomeni dismenorroici riconoscono come causa lo sviluppo di una flogosi, di un tumore, o una lesione anatomica importante a carico di quei frammenti di tessuti che rappresentano l'organo, che dovea svilupparsi, allora la prognosi può essere favorevole. In tutti i modi però, il pronostico deve essere riservato.

CURA.

È logico che il trattamento curativo, nei casi che abbiamo descritto deve prendere di mira esclusivamente i fenomeni dismenorroici, i quali talvolta sono talmente gravi da rendere la vita insopportabile alle inferme, tal altra sono molto meno accentuati.

Nelle forme meno gravi rendono ottimi servigi, le iniezioni di morfina, che calmano i dolori.

Avendo il sospetto di una flogosi ovarica, si applicheranno nelle regioni corrispondenti delle pennellature di tintura di iodio e non bastando queste si adopreranno i vescicanti volanti ed infine le cauterizzazioni punteggiate; e poi avendo da fare con un organismo esageratamente nervoso ed iperestesico si somministreranno i bromuri, l'assa fetida, la valeriana, il valerianato di zinco, ecc. ecc.

Se poi l'ovarite non accenna a scomparire, anzi serve a vie più inacerbire le sofferenze delle inferme, allora si ricorrerà all'ovariectomia.

A compimento del presente lavoro credo che non sia opera vana portare il mio modesto contributo, riferendo le mie osservazioni personali, delle quali una mi sembra provare con evidenza ciò che ho asserito nella parte storica cioè che: gli elementi dei tessuti possono rimanere lungamente inerti, sia per le neoplasie, sia per le funzioni a cui i tessuti sono destinati, quando per uno stimolo a noi ignoto, possono svilupparsi rapidamente, funzionare o generare un neoplasma.

Osservazione I. — Nel luglio del 1891 eseguii un'isterectomia vaginale in una giovane donna affetta da carcinoma uterino. Una sua zia materna impressionata del felice successo dell'atto operativo, e spaventata per la prognosi infausta, che malgrado il successo operatorio io aveva fatto, venne a chiedermi consiglio intorno ad alcune sofferenze che provava ai genitali. Essa avea 30 anni ed era maritata da cinque, non avea mai avuto figli nè mestruazioni. Il padre era sifilitico, la madre era morta di carcinoma, una delle sorelle era affetta da tubercolosi polmonare.

A 13 anni cominciò ad avere delle epistassi, che da principio scarse ed a rari intervalli in seguito cominciarono a diventare abbondanti e frequenti, Dopo varî anni cessarono e la donna cominciò a provare un mal essere che non sapeva definire, ma diceva di *sentirsi male*.

A 23 anni cominciò ad avere dei flussi emorroidali che si stabilivano in seguito alla defecazione, e con questi flussi, le sofferenze cominciarono a diminuire e dopo un po' di tempo scomparvero, ma per ritornare più tardi quando cessarono le perdite emorroidarie.

A 25 anni contrasse matrimonio, ma i primi rapporti sessuali furono difficili e dolorosi tanto per lei quanto per il marito, non potendo verificarsi l'introduzione dell'asta in vagina; però gli stimoli continuati sui genitali

esterni, le risvegliarono il senso genesico in modo estremo, e dopo 4 anni non furono più dolorosi i rapporti sessuali, e l'asta formò un canale che ha tutte le apparenze della vagina. Gli stimoli erotici continuano e ad essi seguono una serie di fenomeni dismenorroici tali, che fanno soffrire moltissimo la povera inferma.

All'ispezione i genitali esterni sono normali, la clitoride e le ninfe sono notevolmente sviluppate, la mucosa uretrale si presenta estroflessa in modo considerevole ed il meato urinario molto dilatato è stirato in basso; nel sito ove dovrebbe trovarsi la vagina, trovasi un infundibulo che viene spinto in dentro dal dito esploratore per la lunghezza di 8 centimetri; con l'esame vescico rettale, e retto addominale, non si trova traccia di utero, nè di vagina; sui lati si sentono due masse duro-fibrose della forma e della grandezza di un uovo di colomba e dolenti alla pressione, e che possono essere le ovaie.

Osservazione II. — Carlotta Palombi da Terni di anni 38, era stata sempre bene, quantunque non fosse stata mai mestruata, nè avesse mai avuto delle perdite di sangue che avrebbero potuto far pensare ad una mestruazione vicariante; sposò all'età di 18 anni a finchè ebbe il marito compì regolarmente le funzioni genesiche.

Dopo 12 anni del suo matrimonio rimase vedova, e trascorso qualche tempo dalla sua vedovanza, la Palombi incominciò a soffrire di lipotimie, che avevano scosso un po' il suo stato psichico; soffriva a varie riprese di anoressia, capogiri, stitichezza; qualche volta avea stimolo frequente alla minzione, insonnia, senso di stiramenti dolorosi alla regione lombare e stanchezza alle estremità inferiori. Nel giugno del 1893 ricorse ad un medico, il quale riscontrata un'intumescenza a carico dell'addome la inviò a me. L'inferma quantunque avesse lo scheletro e le masse muscolari notevolmente sviluppati, non avea nulla nel suo aspetto che risvegliasse l'idea della virago, anzi presentavasi di una bellezza, che sebbene offuscata dalle sofferenze avute, pure non era scomparsa e la rendeva interessante. Il colorito della sua pelle era bruno, avea i capelli neri ed abbondanti, il seno turgido, ben sviluppato; il bacino ben conformato.

L'addome era deformato da un'intumescenza, e presentava le proporzioni di una gravidanza al 6° mese.

L'intumescenza che occupava la regione ipogastrica, faceva maggiore prominenza nel quadrante inferiore di sinistra; era ricoperta da pelle di colorito normale, e la stria nigra molto appariscente era spostata di qualche centimetro verso destra.

Con la palpazione nulla si rilevava di anormale a carico della cute che ricopriva tutto l'ambito dell'intumescenza, e che si sollevava facilmente in pliche di un discreto spessore; il ballottamento del ventre non dava alcuna sensazione, che avesse potuto rassomigliare alla fluttuazione ascitica. Palpando profondamente sentivasi il tumore a guisa di un grande ovoide, con

superficie liscia, consistenza molle elastica, spostabile in tutti i sensi; la palpazione non provocava nessun dolore.

La percussione dava un'area di ottusità, su tutta la superficie del tumore, e che andava diventando timpanica verso i suoi limiti laterali e sul margine superiore, mentre nella estremità inferiore la sua ottusità confondevasi con quella delle ossa del pube.

Percuotendo sui lombi e sugli ilei non si rilevava nulla di anormale.

Il fegato, lo stomaco e la milza conservavano i loro limiti fisiologici.

Nulla a carico dei visceri toracici.

I genitali esterni completamente sviluppati, non presentavano particolarità alcuna degna di nota; normali erano la mucosa vulvare e le caruncole mirtiformi.

Con l'esplorazione digitale la vagina presentavasi della profondità di dieci centimetri, le sue pareti sentivansi normali, però non riscontravansi nemmeno traccie del muso di tinca; la vagina terminava a fondo cieco e l'osservazione con lo speculum me ne dava la conferma.

Con l'esplorazione combinata si sentiva l'estremità inferiore del tumore, a superficie liscia di consistenza molle-elastica e che poggiava sull'estremo limite del cul di sacco vaginale, senza aderirvi in modo considerevole. L'esame rettale e vescicale nulla offriva da poter richiamare la mia attenzione; le urine erano normali per qualità e quantità.

I sintomi subiettivi relativi agli organi addominali dell'inferma ed i fenomeni patognomonici rilevati con l'esame obiettivo, mi indussero a diagnosticare un tumore pelvico, ma quale degli organi pelvici sarebbe stato la sede del tumore?

Le ovaia non si percepivano con l'esplorazione, nè aveano mai dato cenno della loro presenza, mediante la loro funzione; giacchè l'inferma non solo non avea mai avuto il più lieve scolo sanguigno dalla vagina, nè dalle vie vicarianti, ma nemmeno ebbe mai alcuna di quelle numerose sofferenze, che accompagnano il molimen menstruale.

Il muso di tinca non esisteva, non si sentivano ligamenti uterini, la vagina terminava a cul di sacco ed era poco aderente al tumore, dunque questo si era sviluppato al disopra dell'estremo limite vaginale, tra la vescica ed il retto; e qual organo poteva trovarsi in quella regione, se non l'utero ed in questo caso un utero rudimentale?

Nella parte storica di questo lavoro abbiamo visto, come varî anatomici sezionando cadaveri di donne, che durante la loro vita per mezzo dell'esame obiettivo locale, e per una lunga serie di fenomeni dismenorroici, aveano presentato sviluppo incompleto dei loro genitali, rinvennero al posto dell'utero delle piccole lacinie fibrose, oppure delle piccole membrane che all'esame microscopico si son viste in gran parte composte di fibre muscolari, come si trovano nell'utero normale.

L'embriologia c'insegna, che la sezione superiore del seno genitale, può subire un arresto di sviluppo e quindi si può avere la mancanza dell'utero;

qual meraviglia dunque che in un utero rudimentale si fosse sviluppato un tumore?

E non è questa una delle tante prove, che avvalorano la teoria del Durante sulla genesi dei tumori?

Certamente con questa mia affermazione, non intendo atteggiarmi a campione di una teoria che per quanto vera e fondata su basi scientifiche, ha avuto ed ha ad oppositori degli uomini dottissimi e competentissimi; ma intendo semplicemente dire, che questo mio caso è una prova in più della verità della teoria del mio illustre Maestro Francesco Durante.

Nel caso, che sto esponendo constato un fatto e son lietissimo di potermene dare un'esatta spiegazione con la teoria embrionale, la quale come ho detto è stata enunciata dal Durante or son 25 anni, e che oramai è diventata patrimonio della scienza.

Accertato che il tumore si era sviluppato nello spazio rettovaginale, ove era la sua sede, ed in modo estremamente lento, non rimaneva altro che precisarne la natura. Facilmente si riusciva ad escludere un tumore maligno per il solo criterio del corso.

Dei tumori benigni, che si possono sviluppare sopra un utero rudimentale, quello che mi offriva maggiori probabilità sia per la regione anatomica, sia per il decorso, per la sua consistenza, per i rapporti con i visceri circonvicini e per i sintomi subiettivi era il fibroma e con questa diagnosi, dopo aver preparata convenientemente l'inferma, mi accinsi alla laparotomia. Aperta la cavità addominale trovai un tumore ricoperto da una capsula di considerevole spessore la cui superficie era solcata da numerosi vasi e alcuni di calibro grossissimo; il tumore non avea alcuna aderenza con gli organi circonvicini ed era impiantato largamente sullo spazio retto vescicale.

Però la quantità e l'enorme sviluppo dei vasi che lo circondavano avrebbero fatto desistere dal pensiero di asportarlo. Io volli fidare, e non me ne pentii, nel valore dei miei colleghi che mi assistevano i dottori Rossi, Ferretti e Alessandri e nella resistenza organica dell'inferma e pazientemente, ma con molta rapidità, allacciai da un lato e dall'altro sulla linea mediana del tumore i vasi più grossi, che potei prendere attraverso la capsula, quindi incisi questa nel mezzo delle allacciature fatte, e mi si presentò una massa del volume di una testa umana, costituita da un tessuto di colorito grigio-roseo facilmente lacerabile in alcuni punti e di una consistenza quasi gelatinosa; in altri si osservavano delle lacune circoscritte da tramezzi fibrosi e ripiene di una poltiglia nerastra facilmente spappolabile.

Vuotai completamente tutto il contenuto del tumore lasciando solamente la capsula che a guisa di una grande saccoccia sporgeva dalla ferita addominale; estirparla era quasi impossibile, sia per le sue aderenze saldissime nel punto d'impianto, sia per l'enorme sviluppo dei suoi vasi che si diramavano in tutte le direzioni sul peritoneo pelvico: allora previa un'emostasi accurata la escissi a livello della incisione addominale; quindi ricercai minutamente in tutta la cavità pelvica le ovaia, che mancavano completamente e fatta

la toilette peritoneale, fissai la capsula con una sutura a sopraggitto, nel margine inferiore della incisione addominale, imbottendone la cavità con garza al iodoformio; infine sutura a tre piani delle pareti addominali e medicatura.

Il decorso postoperativo fu dei più felici, non ci fu la più lieve complicazione e la P. dopo 25 giorni lasciava il letto completamente guarita.

Presentemente son trascorsi quasi quattro anni ed essa gode di una salute florida nè si è più lamentata di alcun disturbo.

Fatto l'esame microscopico di alcuni dei frammenti più consistenti del tumore, esso appariva composto di elementi disposti a fasci intersecantisi in varie direzioni con scarsa sostanza intercellulare. Gli elementi erano di forma fusata, di grandezza assai varia, con nucleo disposto a bastoncino, nelle sezioni che tagliavano longitudinalmente i fasci. Nelle regioni che tagliavano i fasci trasversalmente si avevano figure rotonde, con nucleo centrale. In molti punti si notava necrosi anemica del tumore; il protoplasma poco o nulla si colorava, il nucleo era scomparso e nei punti di passaggio tra i fasci ben colorantesi ed i fasci in degenerazione si notavano nei nuclei figure di cariocinesi.

I vasi dello stroma erano scarsi. La diagnosi anatomica fu di mioma.

Due sorelle della P. tutte e due maritate non hanno figli nè hanno mai avuto mestruazione; una gode ottima salute, l'altra a periodi che variano da un mese a quaranta giorni, soffre dei disturbi dismenorroici talora molto intensi. Nella prima ho riscontrato i genitali esterni ed il canale vaginale completi, utero ed ovaia assenti, l'altra non è voluta assoggettarsi a nessun esame clinico, contentandosi di curare le sue sofferenze con i comuni mezzi palliativi.

Se poi una donna, che trovasi in queste condizioni, possa o no maritarsi, è questione che devono risolvere i medici legali.

COLUMBIA UNIVERSITY LIBRARIES
0047958014

R Du PA1 Q 2

Per il XXV anno dell'insegnamento

CHE · SOLO · AMORE · E · LVCE · HA · PER · CONFINE ·